

## Neumopatía crónica causada por hernia hiatal: a propósito de un caso pediátrico

Laura G. Gochicoa-Rangel,\* ✉ David H. Ramírez-San Juan,<sup>‡</sup> Jorge Luis Ramírez-Figueroa,<sup>§</sup>  
Beatriz González-Ortiz,<sup>§</sup> Oscar Cuellar-Guerra,<sup>¶</sup> Mario H. Vargas.\*

Centro de Evaluación del Paciente Asmático Infantil, Centro Médico Santa Teresa, Texcoco, Estado de México;\*  
Clínica de Enfermedades Respiratorias y Asma de la Infancia, México, D.F.;<sup>‡</sup>  
Hospital Ángeles Metropolitano, Grupo Ángeles, México, D.F.;<sup>§</sup> Hospital ABC, México D.F.<sup>¶</sup>  
Trabajo recibido: 03-III-2011; aceptado: 27-IV-2011

**RESUMEN.** La neumopatía crónica en la infancia se define como la presencia de síntomas respiratorios de evolución continua por tres meses, o de evolución recurrente con seis o más recidivas en un lapso de 12 meses. Una de las causas principales de neumopatía y tos crónica en la edad pediátrica es el reflujo gastroesofágico. La presencia de hernia hiatal favorece los síntomas, la cual es manifestada principalmente por vómito. Existe un consenso nacional para el abordaje de los pacientes con neumopatía crónica y sus recomendaciones son de suma importancia para llegar oportunamente al diagnóstico y prevenir complicaciones. Se presenta el caso clínico de un paciente masculino de tres años de edad con neumopatía crónica causada por hernia hiatal. El paciente inició desde lactante con tos crónica, sin datos clínicos de reflujo gastroesofágico e incluso con serie esofagogastroduodenal normal. Ante la presencia de retraso en el crecimiento se decidió realizar endoscopia digestiva, encontrándose hernia hiatal amplia. La broncoscopia demostró lipófagos en lavado broncoalveolar, sugiriendo reflujo gastroesofágico. Al paciente se le realizó funduplicatura con lo que mejoraron sus síntomas y se resolvió el problema pulmonar. Este caso ilustra la importancia de hacer un abordaje sistematizado para llegar oportunamente al diagnóstico y con ello evitar retraso en el crecimiento y desarrollo de estos pacientes.

**Palabras clave:** Neumopatía crónica en la infancia, hernia hiatal, reflujo gastroesofágico, funduplicatura.

**ABSTRACT.** Chronic lung disease in childhood is defined as the presence of respiratory symptoms with continuous evolution for 3 months, or recurrent evolution with six or more relapses in a 12 month period. Gastroesophageal reflux is a major cause of pulmonary illness and chronic cough in childhood. The presence of a hiatal hernia, which is mainly manifested by vomit, favors development of symptoms. There is a national consensus for the management of patients with chronic lung disease, and its recommendations are of the utmost importance to opportunely establish the diagnosis and prevent complications. In this communication, the case of a 3 years old male patient with chronic lung disease caused by a hiatal hernia is presented. The patient began at infancy with chronic cough, without clinical data suggestive of gastroesophageal reflux and even with normal barium swallow radiographs. Due to the presence of growth delay, a digestive endoscopy was performed and a large hiatal hernia was observed. A bronchoscopic procedure demonstrated lipophages in the bronchoalveolar lavage, suggesting the existence of gastroesophageal reflux. The patient was submitted to fundoplication, after which symptomatic improvement and resolution of the pulmonary involvement were observed. This case illustrates the importance of a systematized approach in order to establish a timely diagnosis and hence to avoid growth and development delay in these patients.

**Key words:** Chronic lung disease in childhood, hiatal hernia, gastroesophageal reflux, fundoplication.

### INTRODUCCIÓN

La neumopatía crónica en la infancia se define como la presencia de síntomas respiratorios de evolución continua por un lapso mínimo de tres meses, o una evolución recurrente con seis o más recidivas en un lapso de 12 meses.<sup>1</sup> Una de las causas principales de neumopatía y tos crónica en la infancia es el reflujo gastroesofágico (RGE). Cuando existen síntomas su-

gestivos de RGE, el diagnóstico de neumopatía crónica por aspiración puede hacerse de forma relativamente fácil. Sin embargo, cuando el RGE no se acompaña de síntomas digestivos (condición que se llama «RGE silente») la asociación causal del RGE y la neumopatía suele no considerarse, favoreciendo un retraso del diagnóstico y mayor daño pulmonar. La frecuencia de RGE silente es alta; un estudio reciente encontró que hasta un 48.2% de los lactantes con sibilancias,

Este artículo puede ser consultado en versión completa en <http://www.medigraphic.com/neumologia>

pero sin síntomas digestivos tenían RGE significativo documentado por pH-metría de 24 h.<sup>2</sup>

En la infancia una condición asociada a enfermedad por RGE resistente al tratamiento conservador es la presencia de hernia hiatal (HH), la cual suele acompañarse de síntomas digestivos francos, incluyendo los de RGE. No hay muchos estudios sobre la asociación de RGE y la presencia de HH en niños,<sup>3,4</sup> y menos aún sobre la presencia de HH que produzca RGE silente y conduzca al desarrollo de neumopatía crónica.

En esta comunicación presentamos el caso de un paciente que no manifestaba síntomas gástricos, pero que ante la presencia de neumopatía y tos crónica el diagnóstico fue HH, realizándosele posteriormente funduplicatura, con lo cual mejoraron sus síntomas.

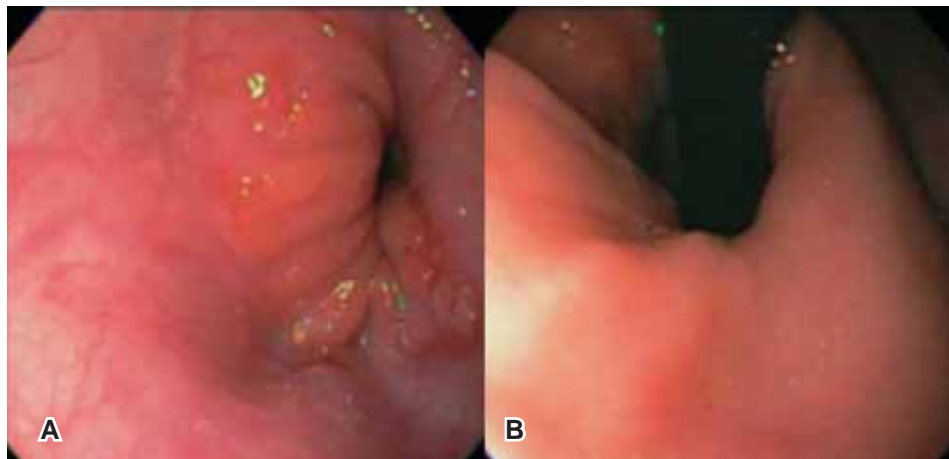
## PRESENTACIÓN

Paciente masculino de tres años de edad cuyos antecedentes incluían ser producto del tercer embarazo, de 40 semanas de edad gestacional corregida por Ballard, con retardo en el crecimiento intrauterino por factor placentario. Al nacer tuvo un peso de 2,300 g, talla de 47 cm y calificaciones de Apgar 8/9 y de Silverman-Anderson de 0. Un tamiz neonatal realizado fue normal y cursó con hidrocele bilateral que se resolvió espontáneamente. Su padre era fumador y en su casa había perros, juguetes de peluche y cortinas. Desde los dos meses de edad inició con tos, seca inicialmente y después productiva, caracterizada por ser en accesos, sin predominio de horario ni relacionada a los alimentos, acompañada siempre de rinorrea, en ocasiones hialina y otras veces verdosa y espesa. Fue manejado con antihistamínicos y ocasionalmente con mucolíticos; pero ante la persistencia de los síntomas a los tres meses de edad se sospechó que tuviera RGE, realizándosele una serie esofagogastroduodenal (SEGD), la cual resultó negativa para reflujo. No obstante, ante la sospecha de que la tos fuera secundaria a RGE inició tratamiento con cisaprida y ranitidina, con lo cual presentó mejoría general de los síntomas. El tratamiento fue prolongado por cuatro meses y durante ese tiempo presentó conjuntivitis probablemente bacteriana y varicela. A los ocho meses de edad inició nuevamente con tos productiva, por lo que fue reiniciado el manejo con cisaprida y ranitidina. En esta ocasión, el paciente no presentó mejoría ya que continuó con tos productiva, rinorrea hialina, estreñimiento y lesiones en piel. La sospecha clínica, entonces, fue de que era hiperreactor bronquial y alérgico a proteínas de la leche,<sup>5,6</sup> se le brindó tratamiento con salbutamol, budesonida, montelukast y fórmula hipoalérgica. Presentó mejoría inicial con el tratamiento, pero posteriormente cursó con dos eventos de otitis media aguda y

rinitis bacteriana, así como tos productiva recurrente. Le fueron realizados estudios inmunológicos para descartar inmunodeficiencia (IgA, IgM, IgE, IgG con subtipos, C3 y C4), los cuales fueron normales. La biometría hemática completa y la radiografía de tórax fueron normales. La madre manifestó que el paciente mejoraba con las nebulizaciones de budesonida; aunque, persistía con tos productiva, otitis media de repetición y rinorrea y comenzó a tener retraso en la curva de crecimiento. Debido a la sospecha de atopia, a los dos años de edad, le fue solicitada interconsulta a alergología pediátrica donde con base en la realización de pruebas cutáneas (*prick test*) le fue detectada alergia a huevo, leche y polvo. Se inició tratamiento suprimiendo de la dieta huevo y leche y, con el fin de disminuir la frecuencia de infecciones respiratorias y óticas, con administración de un agente inmunoestimulante inespecífico subcutáneo, con lo cual mejoró transitoriamente durante cinco meses. Sin embargo, posterior a esto recurrió la tos y comenzó a tener episodios de sibilancias, que tenían poca respuesta al tratamiento con broncodilatadores, esteroides inhalados y antileucotrienos. Se sospechó que el paciente presentaba enfermedad por reflujo gastroesofágico (ERGE), aun sin síntomas gástricos, por lo que aproximadamente a los tres años de edad le fue realizada una broncoscopia encontrando un índice de lipófagos elevado de 240<sup>7</sup> y endoscopia digestiva, además, HH (figura 1). Se tomó biopsias de esófago, antro gástrico y duodeno, detectando esofagitis crónica leve por reflujo, gastritis crónica leve inespecífica no asociada a *Helicobacter pylori* y duodenitis crónica leve inespecífica. Debido a los hallazgos endoscópicos, al fracaso en dos ocasiones del tratamiento antirreflujo, y que ya había repercusión en el peso del paciente, fue necesario realizar corrección quirúrgica mediante funduplicatura. Un mes después del evento quirúrgico, el paciente desarrolló neumonía de focos múltiples que fue resuelto de forma ambulatoria. En una SEGD subsecuente se le encontró reflujo esófago-esofágico, por tanto, consideramos que la funduplicatura quedó apretada; no obstante, no requirió dilataciones y se le dio tratamiento conservador. Tres años después el paciente estaba con buena evolución.

## DISCUSIÓN

La participación de la HH en el RGE ha sido tema de debate por mucho tiempo. La prevalencia de HH en niños no es conocida con seguridad. De acuerdo con algunos estudios, la HH no es común en los niños, aunque existen diferentes autores que han reportado una incidencia entre el 6.3% y el 41% en niños neurológicamente normales.<sup>3,8,9</sup> En el estudio realizado por



**Figura 1.** Endoscopia digestiva del paciente. **A)** vista desde el esófago: se observan los pliegues gástricos dentro del tórax, hiato abierto de apariencia ojival, y el pinzamiento diafragmático 4 cm por debajo del cambio de epitelios; **B)** con el endoscopio dentro del estómago se muestra en retrovisión un hiato amplio de aproximadamente 2 cm incompetente.

Gorenstein *et ál*, encontraron que la edad de inicio de los síntomas varía entre los 7 días y 12 años de edad.<sup>3</sup> En el caso de nuestro paciente fue a los dos meses de vida. El síntoma principal de los pacientes con HH es el vómito en un 57% de ellos, siendo la hiperreactividad bronquial y la tos una manifestación clínica en el 8.5% de los casos.<sup>10</sup> Nuestro paciente nunca presentó vómito como una manifestación clínica de RGE, a pesar del tamaño de la hernia. De acuerdo al Consenso Nacional para Estudio del Niño con Neumopatía Crónica,<sup>1</sup> nuestro paciente por definición es un neumópata crónico, ya que aunque la evolución de los síntomas respiratorios no fueron continuos por un lapso mínimo de tres meses, sí presentaba una evolución recurrente con más de seis recidivas en un lapso de 12 meses. Este consenso propone un algoritmo diagnóstico en tres fases.

La primera fase consiste en la realización de historia clínica neumológica, radiografía de tórax, tomografía de senos paranasales (para descartar la presencia de sinusitis), biometría hemática completa, coproparasitoscopia seriada, intradermorreacción a la tuberculina, valoración cardiovascular y pruebas funcionales respiratorias. Nuestro paciente no realizó todas estas evaluaciones, ya que la historia clínica no mostraba datos que sugirieran la presencia de RGE, a pesar de saber que la tos puede ser el único síntoma asociado a ERGE en el 75% de los casos,<sup>11</sup> y la radiografía de tórax, la biometría hemática y los estudios inmunológicos eran normales. La presencia de tuberculosis y alteraciones cardiovasculares fueron descartados por historia clínica y exploración física, y la falta de pruebas de función pulmonar para este grupo de edad impidió esta evaluación, salvo la oximetría de pulso, la cual fue normal. Como no se logró fundamentar el diagnóstico, pasamos a la segunda fase. Puesto que la SEG D fue negativa, y ante la persistencia de síntomas que mejoraban solo parcial-

mente con el tratamiento empírico, decidimos realizar endoscopia digestiva y broncoscopia, demostrando la presencia de HH como posible causante del problema.

En conclusión, el caso que aquí presentamos ilustra que en todo niño con tos crónica persistente o recurrente, cuya causa no se ha podido dilucidar a pesar de los estudios de gabinete y pruebas terapéuticas, debe considerarse dentro de los diagnósticos diferenciales a la hernia hiatal como causante de RGE silente.

Un comentario adicional es que ante la presencia de síntomas respiratorios crónicos o recurrentes sugestivos de neumopatía crónica debe seguirse el Consenso Nacional para el Estudio del Niño con Neumopatía Crónica, así como el algoritmo propuesto en el estudio de Marchant *et ál*. para el estudio de tos crónica.<sup>12</sup> De esta manera es posible llegar más rápida y precisa al diagnóstico, lo que ayuda a evitar complicaciones.

## REFERENCIAS

1. Pérez-Fernández LF, Cuevas-Schacht FJ, Alva-Chaire AC, *et ál*. Primer consenso nacional para el estudio del niño con neumopatía crónica. *Acta Pediatr Mex* 2004;25:193-200.
2. Kang SK, Kim JK, Ahn SH, *et ál*. Relationship between silent gastroesophageal reflux and food sensitization in infants and young children with recurrent wheezing. *J Korean Med Sci* 2010;25:425-428.
3. Gorenstein A, Cohen AJ, Cordova Z, Witzling M, Krutman B, Serour F. Hiatal hernia in pediatric gastroesophageal reflux. *J Pediatr Gastroenterol Nutr* 2001;33:554-557.
4. Hyun JJ, Kim JH, Yeon JE, *et ál*. Short segment hiatal hernia: is it a clinically significant entity? *J Neurogastroenterol Motil* 2010;16:35-39.
5. Vandenplas Y, Koletzko S, Isolauri E, *et ál*. Guidelines for the diagnosis and management of cow's milk protein allergy in infants. *Arch Dis Child* 2007;92:902-908.

6. Juntti H, Tikkanen S, Kokkonen J, Alho OP, Niinimäki A. *Cow's milk allergy is associated with recurrent otitis media during childhood*. Acta Otolaryngol 1999;119:867-873.
7. Furuya ME, Moreno-Córdova V, Ramírez-Figueroa JL, Vargas MH, Ramón-García G, Ramírez-San Juan DH. *Cutoff value of lipid-laden alveolar macrophages for diagnosing aspiration in infants and children*. Pediatr Pulmonol 2007;42:452-457.
8. Stewart RJ, Johnston BT, Boston VE, Dodge J. *Role of hiatal hernia in delaying acid clearance*. Arch Dis Child 1993;68:662-664.
9. Thomas PS, Carré IJ. *Findings on barium swallow in younger siblings of children with hiatal hernia (partial thoracic stomach)*. J Pediatr Gastroenterol Nutr 1991;12:174-177.
10. *Proceedings of the 3rd Pediatric European Motility Meeting, September 14-17, 2005, Amsterdam, the Netherlands*. J Pediatr Gastroenterol Nutr 2005;41 Suppl 1:S1-82.
11. Rank MA, Kelkar P, Oppenheimer JJ. *Taming chronic cough*. Ann Allergy Asthma Immunol 2007;98:305-313.
12. Marchant JM, Masters IB, Taylor SM, Cox NC, Seymour GJ, Chang AB. *Evaluation and outcome of young children with chronic cough*. Chest 2006;129:1132-1141.

✉ **Correspondencia:**

Dra. Laura G. Gochicoa-Rangel,  
Centro de Evaluación del Paciente Asmático Infantil,  
Centro Médico Santa Teresa.  
16 de septiembre Núm. 200,  
colonia Centro. Texcoco,  
Estado de México, 56100.  
Correo electrónico: gochis@dr.com

*Los autores declaran no tener conflicto de intereses*