

Fístula biliobronquial secundaria a herida torácica por proyectil de arma de fuego

Walid L. Dajer-Fadel, ✉ Rafael Borrego-Borrego, Carlos Ibarra-Pérez, Diana X. Sánchez-Cano, Agustín Etchegaray-Dondé, Francisco P. Navarro-Reynoso, Rubén Argüero-Sánchez

Depto. de Cirugía Cardiotorácica, Hospital General de México, Ciudad de México, México.
Trabajo recibido: 16-VII-2012; aceptado: 21-VIII-2012

RESUMEN. Las lesiones de la vía biliar productoras de biliopneumosis son raras; una de las causas más frecuentes es el trauma. El tratamiento siempre debe buscar el drenaje oportuno y detener el paso de líquido biliar a la cavidad torácica, para evitar sus efectos líticos sobre las membranas celulares. Presentamos el caso de un paciente que recibió una herida por proyectil de arma de fuego en región supraescapular derecha, que lesionó el parénquima pulmonar ipsilateral y penetró a la cavidad abdominal, produciendo biliopneumosis secundaria a una fístula biliobronquial con numerosas complicaciones, las cuales, eventualmente, lo llevaron a la muerte.

Palabras clave: Fístula biliobronquial, derivación biliodigestiva, lesión torácica por arma de fuego, terapia con presión negativa, segmentectomía pulmonar, lobectomía.

ABSTRACT. Biliopneumosis secondary to injuries of the bile tract are rarely reported; trauma being one of the most common causes. Prompt drainage and prevention of the passage of bile into the thoracic cavity are essential in order to avoid the lytic effects of bile upon cellular membranes. We present the case of a patient that received a gunshot wound in the right posterior thoracic wall, traversing through the lung parenchyma into the abdominal cavity with a subsequent bilio-bronchial fistula and secondary biliopneumosis with numerous complications, eventually leading to his demise.

Key words: Bronchobiliary fistula, biliopancreatic diversion, thoracic injuries gunshot wounds, negative pressure therapy, pulmonary segmentectomy, completion lobectomy.

INTRODUCCIÓN

La mayoría de los casos de comunicaciones de la vía biliar a cavidad torácica se deben a quistes hidatídicos, amebianos, o malformaciones congénitas. Otras causas incluyen trauma, iatrogenia y complicaciones posquirúrgicas de cirugía hepatobiliar.¹⁻³ En 1857, Curvoisier⁴ describió por primera vez una fístula biliobronquial (FBB) por complicación de lesión duodenal. La primera fístula toracobililar traumática fue reportada en 1897.⁵

Presentamos el caso de un paciente con FBB de inicio tardío, debido a una herida por proyectil de arma de fuego que impactó en la región supraescapular derecha, requiriendo fistulectomía y, además, numerosos procedimientos torácicos y abdominales. Se analizan los factores patofisiológicos de la formación de la fístula y la revisión de la literatura pertinente.

PRESENTACIÓN DEL CASO

Hombre de 57 años, quien recibió lesión por proyectil de arma de fuego en la región supraescapular derecha, en

dirección cefalocaudal, que penetró el abdomen. Se le realizó cirugía de control de daños, por sangrado abundante y perforación duodenal; fue enviado al Hospital General de México en condiciones críticas. Después de estabilizarlo, se le realizaron dos laparotomías por dehiscencia de la sutura duodenal y gastrostomía derivativa con gastrectomía distal; resección de la primera porción duodenal y yeyunostomía, sin dejar comunicación entre estómago y duodeno. El espacio de Morrison fue drenado con catéter de Nelaton, presentando gasto de líquido biliar del día 38 al 42, seguido por tos con contenido biliar y/o intestinal. En el día 44, la tomografía computada toracoabdominal demostró el trayecto de la bala, desde la región supraescapular derecha hasta el espacio de Morrison, sugiriendo el origen biliar de la fístula hacia el árbol bronquial (figura 1). La broncoscopia demostró líquido biliar proveniente del bronquio del tronco basal derecho, manifestándose leucocitosis y fiebre. Al realizar una toracotomía de urgencia, se encontró un trayecto fistuloso que comunicaba al diafragma con los segmentos 7 y 8 del pulmón ipsilateral; se practicó segmentectomía de los tejidos macerados

Este artículo puede ser consultado en versión completa en <http://www.medigraphic.com/neumologia>

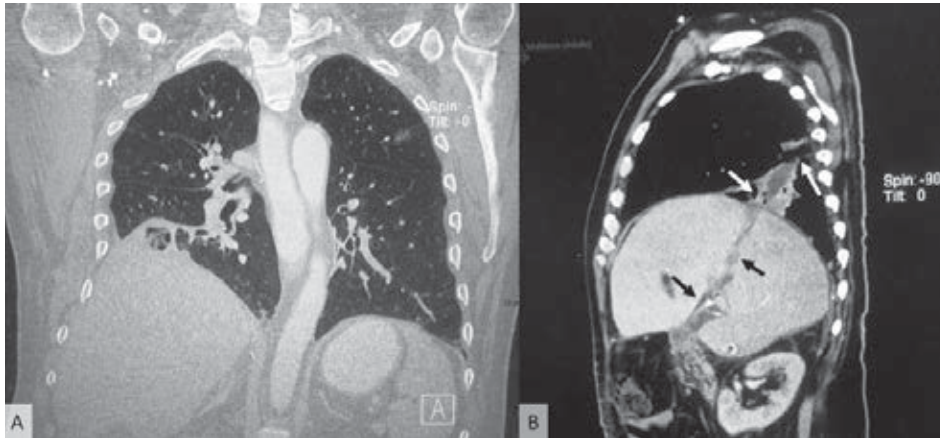


Figura 1. a) Reconstrucción tomográfica coronal que muestra reacción pleural y cicatrización del parénquima, pared torácica y diafragma. **b)** Tomografía sagital del trayecto formado por el proyectil, desde la pared torácica posterior derecha hasta el espacio de Morrison (flechas).

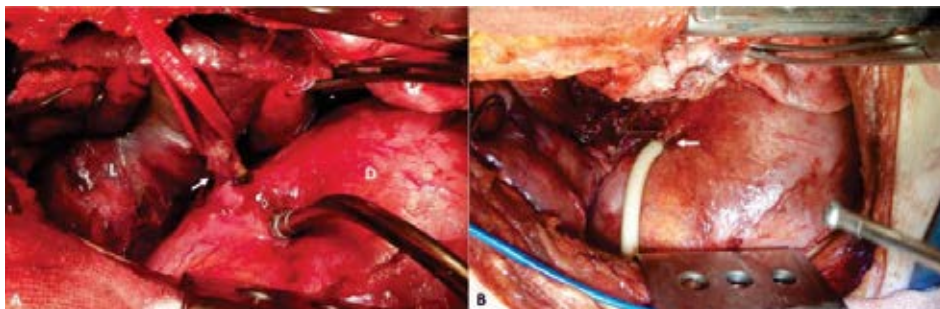


Figura 2. a) Trayecto fistuloso observado durante la cirugía (flecha [D: diafragma]). **b)** Sonda de Foley *in situ* (flecha) después de la fistulectomía.

y fistulectomía; se dejó una sonda Foley en el trayecto fistuloso para facilitar el drenaje al exterior (figura 2). A través del mismo, se realizó colangiografía percutánea posoperatoria, tratando de demostrar el origen de la fuga biliar (figura 3).

Doce días después, de manera accidental, la sonda Foley se desprendió, presentando biliptisis dos horas más tarde, en una segunda toracotomía se completó la lobectomía inferior derecha. Una infección superficial de la herida fue tratada exitosamente con terapia de presión negativa. Ocho días después, fue colocado un drenaje percutáneo subdiafragmático para reducir el paso de bilis por el drenaje transdiafragmático. Tres semanas más tarde, posteriores a la resección del conducto que tenía fuga de bilis, se llevó a cabo una derivación biliodigestiva, seguida de una gastroyeyunostomía en Y de Roux para restablecer el tránsito intestinal. En otros eventos quirúrgicos, fueron efectuadas tanto una mioplastia diafragmática como una ventana de Eloesser, por una fístula broncopleural pertinaz; con curación dos veces al día. El paso de líquido biliar a la cavidad torácica cesó, drenando éste por los accesos percutáneos y a través de la anastomosis biliodigestiva. Tres semanas más tarde, el paciente presentó choque séptico que lo llevó a la muerte en tres días, cuatro meses después de la herida original.

DISCUSIÓN

La FBB es una patología rara, razón por la cual, el cirujano siempre debe considerarla como posibilidad. Hace 30 años, Coselli y Mattox reportaron siete pacientes con FBB.⁶ Carroll reportó lo que creemos que es la serie más grande de esta patología secundaria a heridas por proyectil de arma de fuego, durante la Guerra de Vietnam;⁷ muy pocos reportes han surgido después de esto;⁸ en México, sólo existe una publicación.⁹ Estas razones justifican la presentación de esta patología en el presente trabajo, lo cual puede ayudar en la selección del mejor abordaje terapéutico y en mejorar el pronóstico de este padecimiento.

El paciente fue enviado a nuestro hospital, después de una cirugía de control de daños, realizando numerosos procedimientos para sellar el paso de bilis a la cavidad pleural y a bronquios del lóbulo inferior derecho; se sabe que este líquido induce a lesión química a través de lisis de superficies de membranas.¹⁰

Diversos estudios proporcionan información anatómica de la lesión, incluyendo la colangiografía transhepática percutánea,¹¹ broncoscopia,¹² reconstrucción en tercera dimensión de tomografía computada¹³ y colangiocentellografía;¹¹ la resonancia magnética contrastada agrega información funcional.¹⁴

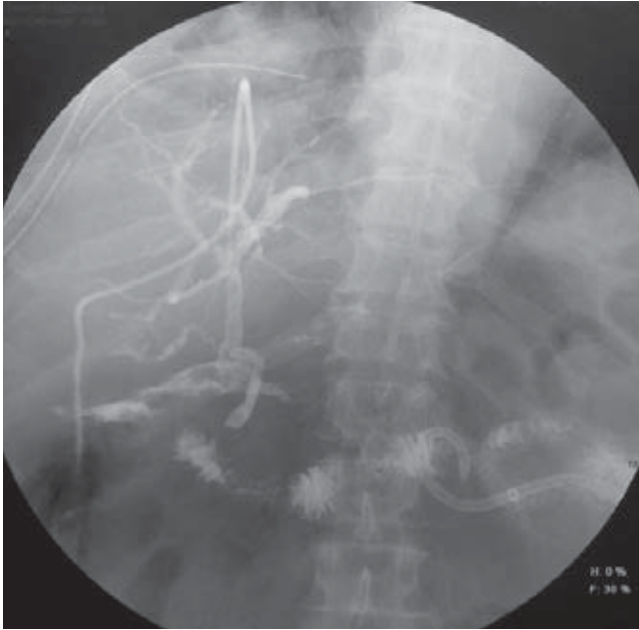


Figura 3. Colangiografía percutánea que demuestra el origen de la fuga biliar.

Es considerado que el esputo biliar característico de color amarillo y sabor amargo, es patognomónico de FBB;¹⁵ los contenidos intestinales pueden tener una apariencia similar y estar formados por líquido biliar y amilasa pancreática. En nuestro caso, no pudimos determinar si el material expectorado contenía niveles diagnósticos de amilasa pancreática. Se han descrito derrames pleurales secundarios a comunicación entre los ductos pancreáticos y la cavidad torácica, con baja morbimortalidad con tratamiento conservador.¹⁶ Nuestra hipótesis es que el paciente no presentó complicaciones porque las enzimas pancreáticas no fueron activadas por el epitelio duodenal, mientras que en las fístulas duodeno-biliopleurales se podría tener un pronóstico más sombrío, debido a la mezcla de enzimas pancreáticas activadas y líquido biliar, produciendo daño tisular severo. No obstante, nuestro caso sólo tuvo un origen biliar, y produjo suficiente daño tisular como para presentar y justificar el cuadro descrito.

El tratamiento está dirigido a la interrupción de la comunicación biliobronquial; los métodos utilizados con mayor frecuencia son el drenaje percutáneo o la colocación de prótesis endoscópicas, pero si éstos no son posibles, la cirugía es el siguiente paso.¹⁷

Concordamos con Cannon, al afirmar que los pacientes pueden llegar a requerir múltiples procedimientos quirúrgicos para controlar la fístula, ya que la presencia de líquido biliar en la vía aérea hace que el paciente esté predispuesto a la obstrucción bronquial y a la

muerte.¹⁸ También coincidimos con Gugenheim *et al.*, al afirmar que la derivación biliodigestiva con gastro-yeyunostomía en Y de Roux es la mejor técnica para una anastomosis bilioentérica y que el abordaje trans-torácico deberá reservarse para pacientes con daño pulmonar y bronquial irreversibles,¹⁹ lo cual se puede intentar por la interposición de un colgajo o reparación por mioplastia diafragmática y/o fistulectomía, si se encuentra un trayecto fistuloso, seguido de resección de tejido pulmonar dañado. Vega *et al.*, describieron un abordaje laparoscópico para el cierre primario de la lesión diafragmática, seguido de colecistectomía durante el mismo procedimiento.⁹

En conclusión, debe existir un alto índice de sospecha de FBB en casos de lesión pulmonar, hepática y/o duodenal asociadas con tos, expectoración de líquido biliar, dificultad respiratoria y fiebre;²⁰ la confirmación diagnóstica debe estar apoyada en estudios auxiliares. El tratamiento requiere un abordaje abdominal con interrupción del sitio de comunicación de la fístula, y del control del proceso inflamatorio en formación. Con diagnóstico y tratamiento tempranos, el drenaje torácico o resección pulmonar pueden no ser necesarios; sin embargo, es necesario el seguimiento estrecho, así como anticipar y tratar potenciales complicaciones abdominotorácicas. Finalmente, es obligado un abordaje multidisciplinario en casos similares, para ofrecer el manejo más rápido y mejorar el pronóstico de los pacientes.

REFERENCIAS

1. Ibarra-Pérez C. *Thoracic complications of amebic abscess of the liver: report of 501 cases.* Chest 1981;79:672-677.
2. Chua HK, Allen MS, Deschamps C, Miller DL, Pairolero PC. *Bronchobiliary fistula: principles of management.* Ann Thorac Surg 2000;70:1392-1394.
3. Ibarra-Pérez C, Selman-Lama M. *Diagnosis and treatment of amebic "empyema": report of eighty-eight cases.* Am J Surg 1977;134:283-287.
4. Lebert H. *Traité d'anatomie pathologique générale et spéciale.* Paris: Bailliere, 1857.
5. Graham JE. *Observations on Broncho-Biliary Fistula: (With the Reports of Two Cases).* Br Med J 1897;1:1397-1400.
6. Coselli JS, Mattox KL. *Traumatic bronchobiliary fistula.* J Trauma 1983;23:161-162.
7. Carroll CP, Cass KA, Whelan TJ Jr. *Wounds of the liver in Vietnam: a critical analysis of 254 cases.* Ann Surg 1973;177:385-392.
8. Nigro JJ, Arroyo H Jr, Theodorou D, Velmahos GC, Bremner RM. *Bullets and biliptysis.* Ann Thorac Surg 2002;73:1645-1647.
9. Vega CGR, Carbajal RA, López AJG, et al. *Fistula biliobronquial manejada mediante cirugía laparoscópica. Informe de un caso.* Rev Mex Cir Endoscop 2001;2:103-108.

10. O'Connor CJ, Wallace RG. *Physio-chemical behavior of bile salts*. Adv Colloid Interface Sci 1985;22:1-111.
11. Loinaz C, Hernández T, Mitjavila M, et al. *Biliobronchial fistula after liver surgery for giant hydatid cyst*. HPB Surg 2011;2011:347654.
12. Lane RA, Colapinto ND. *Biliobronchial fistula following pyogenic liver abscess*. Can J Surg 1983;26:521-522.
13. Martínez-Velado E, Palomar-Rodríguez LM, Olivo-Esteban JR. *Bronchobiliary fistula*. Rev Esp Enferm Dig 2012;104:210-211.
14. Aduna M, Larena JA, Martin D, Martínez-Guereñu B, Aguirre I, Astigarraga E. *Bile duct leaks after laparoscopic cholecystectomy: value of contrast enhanced MRCP*. Abdom Imaging 2005;30:480-487.
15. Eryigit H, Oztas S, Urek S, Olgac G, Kurutepe M, Kutlu CA. *Management of acquired bronchobiliary fistulae: Three case reports and a literature review*. J Cardiothorac Surg 2007;2:52.
16. Dewan NA, Kinney WW, O'Donohue WJ Jr. *Chronic massive pancreatic pleural effusion*. Chest 1984;85:497-501.
17. Chong CF, Chong VH, Jalihal A, Mathews L. *Bronchobiliary fistula successfully treated surgically*. Singapore Med J 2008;49:e208-211.
18. Cannon JW, Sebesta JA, Blackburne LH, Smith DL, Holcomb JB. *Thoracoabdominal war wounds complicated by thoracobiliary fistulae: a report of cases managed over the past eighteen years and a review of the literature*. J Surg Rad 2011;2:207-326.
19. Gugenheim J, Ciardullo M, Traynor O, Bismuth H. *Bronchobiliary fistulas in adults*. Ann Surg 1988;207:90-94.
20. Heitmiller RF, Yeo CJ. *Duodenobronchial fistula*. Surgery 1991;110:546-548.

✉ **Correspondencia:**

Dr. Walid L. Dajer-Fadel
Avenida Cuauhtémoc Núm.403, edificio 12,
departamento 102,
Col. Roma Sur, México, D.F.
Tel: +52 55 41920582; fax: +52 55 52562674
Correo electrónico: wadafa@hotmail.com

Los autores declaran no tener conflictos de interés