

Fijación de fracturas costales con alambre. Presentación de caso

Tulio Torres-Rodríguez, ✉ Danilo Herrera-Cruz

Hospital San Vicente, Guatemala.
Trabajo recibido: 13-VIII-2016; aceptado: 08-IX-2016

RESUMEN. El manejo de las fracturas costales debe ser individualizado de acuerdo con la severidad de las lesiones y la magnitud del trauma. La meta es la fijación del segmento fracturado, el manejo de las comorbilidades y el restablecimiento de la función pulmonar y ventilatoria. Se expone un método personal de fijación con alambre, que puede ser utilizado en fracturas costales simples, únicas o múltiples, disponible y de bajo costo. **Presentación de caso:** Se presenta un paciente de 74 años de edad con fracturas simples del 3° al 9° arcos costales derechos, de 21 días de evolución, con deformidad de la pared costal por hundimiento y hemotórax retenido, a quien se fijaron los arcos costales 4°, 5°, 6° y 7° con alambre a través de toracotomía posterolateral derecha. La inmovilización de los arcos costales, la elevación de la pared costal y la alineación de las fracturas, permitió una rápida recuperación y mejor control del dolor. **Conclusiones:** La fijación de fracturas costales con alambre utilizando esta técnica tiene como ventajas su simplicidad, el uso de un material disponible en cualquier hospital, su bajo costo y ser reproducible sin necesidad de entrenamiento específico. Consideramos que su conocimiento y difusión pueden ser de utilidad para el manejo de fracturas costales múltiples con deformidad e inestabilidad de la caja torácica.

Palabras clave: Fracturas costales, fijación, alambre.

ABSTRACT. The management of fractures rib should be individualized according to the severity of the injury and the extent of the trauma. The goal is fixing the fractured segment, the management of comorbidities and restoring lung function and ventilatory. Presents a personal method of fixation wire, which can be used in fractures costal simple, single or multiple, available and low cost. **Presentation of case:** It is a patient of 74 years of age with simple fractures from 3° to 9° arcs rights sacks, 21 days of evolution, with wall deformity of costal by collapse and retained hemothorax, who set the arches sacks 4°, 5°, 6° and 7° with wire through right postero-lateral thoracotomy. The immobilization of the arches costal, costal wall elevation and alignment of fractures, it allowed a rapid recovery and better control of pain. **Conclusions:** Fixation of fractures costal with wire using this technique, it has advantages its simplicity, the use of a material available in any hospital, its low cost and be reproducible without specific training. We believe that your knowledge and dissemination can be useful for the management of fractures multiple sacks with deformity and instability of the rib cage.

Key words: Rib fractures, fixing, wire.

INTRODUCCIÓN

El manejo de las fracturas costales debe ser individualizado de acuerdo con la severidad de las lesiones y a la magnitud del trauma. La elección del tratamiento dependerá del estado general de paciente, de las lesiones que acompañan al trauma, del criterio quirúrgico y de los recursos materiales con que se cuenta. La meta es la fijación del segmento fracturado, el manejo de las comorbilidades y el restablecimiento de la función pulmonar y ventilatoria.¹ Se presenta un método personal de fijación de fracturas costales, simple, disponible y de bajo costo, que puede ser utilizado en pacientes con fracturas costales únicas o múltiples con un solo

foco de fractura, cuando existe desplazamiento de los fragmentos que provoquen deformidad de la pared o alteración de la capacidad pulmonar ventilatoria o en lesiones del parénquima pulmonar con hemotórax o neumotórax asociados.

PRESENTACIÓN DE CASO

Se presenta el caso de un paciente de 72 años de edad con historia de haber sufrido caída de un árbol 21 días antes. Fue atendido en un hospital departamental donde le realizaron radiografía de tórax (figura 1), que mostraba fracturas simples de varios arcos costales del hemitórax derecho con hundimiento de la parrilla

costal. La TAC de tórax (figura 2) muestra fracturas del 3° al 9° arcos costales derechos, con borramiento del ángulo costodiafragmático y colapso pulmonar basal del mismo lado.

Tres días después de su ingreso le colocaron un tubo intercostal, iniciaron antibioterapia, analgesia con altas dosis de AINES y fisioterapia pulmonar. En los siguientes 15 días fue trasladado a un hospital nacional donde permaneció tres días, sin ninguna modificación terapéutica, ni mejoría, por lo que pidió su egreso, consultando con nosotros. Después de evaluarlo clínicamente y revisar los estudios de imagen se decidió intervenir quirúrgicamente para estabilizar las fracturas, evacuar el hematoma retenido y hacer una toilette pleural.

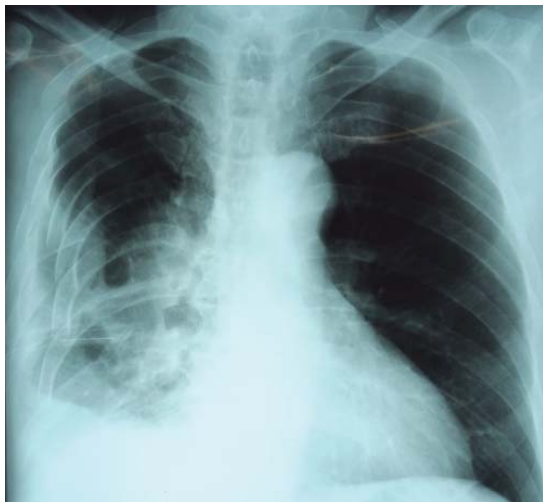

Figura 1. Radiografía de tórax de ingreso. Observan fracturas costales y hundimiento de la pared.

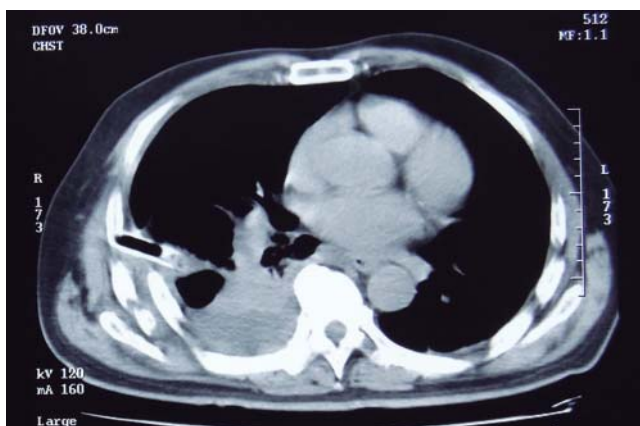


Figura 2. TAC de tórax de ingreso. Se observa desplazamiento de arcos costales fracturados, hemotórax retenido.

Técnica quirúrgica

Bajo anestesia general e intubación endotraqueal selectiva se realizó toracotomía posterolateral derecha con apertura del tórax en el 5° espacio intercostal. Se evacuó el hemotórax retenido, luego se practicó decorticación pleural visceral y parietal y finalmente, se procedió a la osteosíntesis de los arcos costales fracturados que provocaron la deformidad con hundimiento de la parrilla costal y lesión del parénquima pulmonar por los extremos de las costillas con proyección intratorácica. Cada foco de fractura fue expuesto levantando el periostio adyacente a la línea de fractura. Se perforó cada arco costal fracturado con un taladro eléctrico y brocas de 2 mm en dos puntos equidistantes en cada extremo del segmento fracturado. Los agujeros se trepanaron a 10 mm de los bordes fracturados con separación de 10 mm, uno por detrás del otro, pero en diferentes líneas (figura 3). Se pasó el alambre (material sutura no absorbible monofilamento #5 Ethi-Pack, Ethicon) del agujero más lejano (A) de fuera adentro, al más corto (C) de dentro afuera y del corto (B) de fuera adentro; al más lejos (D) de dentro afuera; cerrándolo en la cara externa de la costilla (figura 4). Usamos un Angiocath

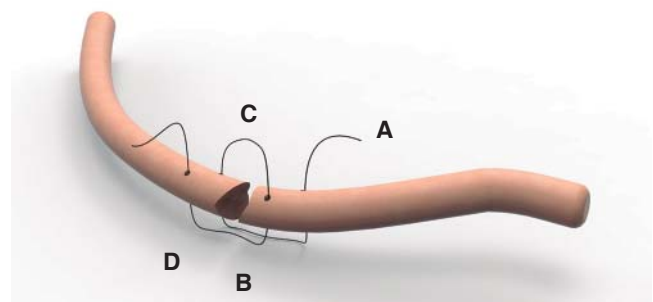


Figura 3. Se pasa el alambre el agujero más lejano (A) de fuera adentro, al más corto (C) de dentro afuera y del corto (B) de fuera adentro; al más lejos (D) de dentro afuera.




Figura 4. El alambre se cierra en la cara externa de la costilla.

16 como facilitador del paso del alambre, cuando se pasa del espacio intratorácico hacia el exterior.

Con esta técnica de exposición, fijación y estabilización se alinearon las fracturas de los arcos costales 4º, 5º, 6º y 7º, las que se encontraban más desplazadas hacia el espacio pleural con el resultado esperado, tal como puede verse en la figura 5. No se requirió estabilización quirúrgica de las fracturas de los arcos costales 3º, 8º y 9º por estar adecuadamente alineadas y no ser un peligro de lesión parenquimatosa. Se colocó tubo intercostal # 32 por incisión contralateral y se cierra por planos. El paciente fue extubado al final del procedimiento y luego de su recuperación anestésica, regresó a su habitación sin pasar por la UCI. Le fueron administrados antibióticos profilácticos, analgésicos y se inició pronto la fisioterapia respiratoria. Egresó al tercer día posoperatorio después del retiro del tubo intercostal. La radiografía posoperatoria muestra la alineación de las fracturas costales, la resolución de la deformidad torácica y la rehabilitación del espacio pleural por el pulmón después de la evacuación del hemotórax retenido (figura 6).

La evolución favorable del paciente fue evidente, con mejoría de la función respiratoria, disminución marcada del dolor y un resultado estético muy satisfactorio.

DISCUSIÓN

La incidencia del trauma de tórax es del 10 al 15% y las fracturas costales son parte del mismo en el 85% de los casos.² Las fracturas costales con o sin segmentos inestables están asociadas a una significativa morbilidad debido al dolor, atelectasias y contusión pulmonar subyacentes.³ Las causas de trauma son los accidentes de tráfico (43.5%), seguidos por accidentes en el hogar

(36.1%), agresiones físicas (10.2%), accidentes de trabajo (5.7%) y actividades deportivas (1.6%).⁴

El objetivo de la estabilización quirúrgica es recuperar la integridad de la pared costal y restablecer la ventilación normal.¹ El tratamiento de la inestabilidad torácica depende de la severidad de la lesión, de la condición previa de los pulmones, del grado de hipoxia determinado por los gases arteriales, de la presencia de las enfermedades pulmonares previas y del grado de dolor que presenta el paciente.⁵

En casos de fracturas múltiples con tórax batiente o inestable, el manejo ha sido cambiante de acuerdo con los escenarios, los mecanismos de producción del trauma (violencia civil o heridas de guerra) y recursos disponibles. La discusión ha sido si el tratamiento debe ser conservador con estabilización neumática interna a través de ventilación mecánica o si el abordaje quirúrgico es superior. De acuerdo con un metaanálisis de Cochrane,¹ no existe suficiente evidencia que pruebe que la intervención quirúrgica reduzca la mortalidad en pacientes con tórax inestable cuando se compara con el manejo no quirúrgico.

Sin embargo, algunas publicaciones¹⁻¹⁰ demuestran que las intervenciones quirúrgicas tempranas para fijar fracturas costales reducen el riesgo de desarrollar neumonía, la deformidad torácica permanente, la necesidad de traqueostomía, la duración de ventilación mecánica, el tiempo de estancia en la UCI y de hospitalización y la persistencia de dolor crónico. Una ventaja adicional, que se desprende de todo lo anterior, es la reducción de gastos hospitalarios. Tanaka *et al.*¹¹ en un estudio aleatorio, comparando el manejo quirúrgico con el no quirúrgico de fracturas costales con tórax inestable

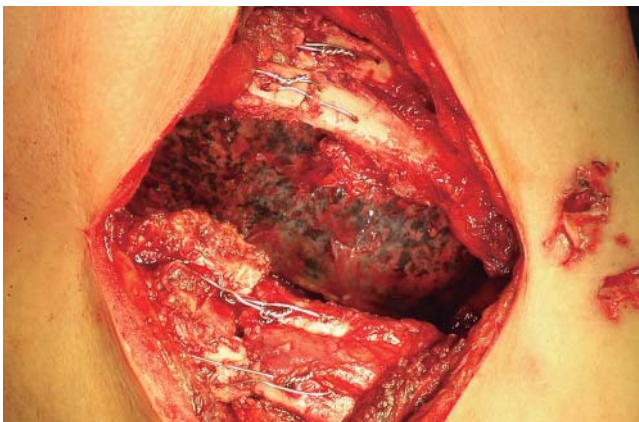


Figura 5. Vista transoperatoria, se observa la reducción y alineación de las fracturas.

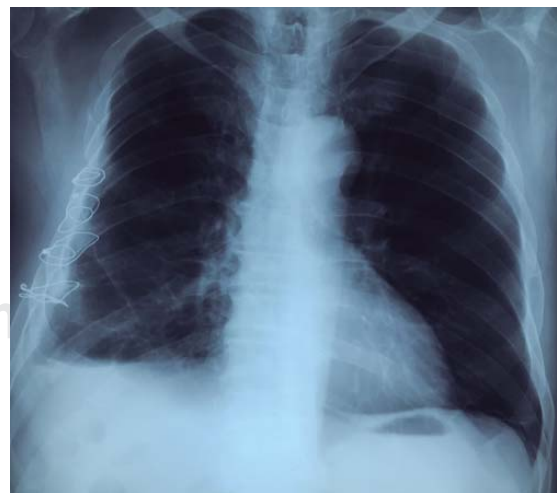

Figura 6. Radiografía de tórax posoperatoria. La corrección de la pared es adecuada.

estimó que la fijación quirúrgica permitía un ahorro de US \$10.000 por paciente.

Un factor que influye en la preferencia del manejo conservador puede ser la poca experiencia de los cirujanos de emergencia con las técnicas de fijación quirúrgica, pues la gran mayoría nunca han visto, ni realizado un procedimiento operatorio para la fijación de fracturas costales.¹¹

En el paciente que presentamos, la decisión de operarlo se basó en: a) tener más de tres costillas fracturadas, b) dislocación del foco de fractura mayor del 50%, c) deformidad de la pared costal, aunque no tenía un tórax batiente, d) sospecha de lesión interna y d) hemotórax retenido. Además, cumple con otros criterios para la fijación de fracturas costales como: no poder ser desconectado del ventilador, dolor significativo asociado a los movimientos de las fracturas costales, y defecto o deformidad traumática significativa de la pared torácica cuando se considera que la reparación es necesaria para su estabilización.⁴⁻⁶

Para la fijación costal se han descrito diferentes dispositivos y técnicas como suturas de alambre, intramedulares de Kirschner,¹⁰ grapas de Judet y las placas hechas de varios metales o materiales absorbibles. También, se han descrito técnicas mínimamente invasivas,^{12,13} fijaciones internas para lesiones anteriores con fracturas cartilaginosas¹⁴ y utilización de la barra de Nuss para estabilización de tórax batiente severo con lesión bilateral de la parrilla costal.¹⁵ La fijación quirúrgica con placas y tornillos bicorticales bloqueados, es considerada la técnica contra la cual deben ser comparadas las nuevas.⁸ El titanio es el metal aconsejable como material de osteosíntesis debido a su biocompatibilidad y resistencia a la corrosión; por lo que tanto los sistemas Stratos, Stracos⁶⁻⁹ y MatrixRIB^{16,17} lo utilizan. Desgraciadamente, su alto costo representa una limitante para su uso. Es por ello que hemos desarrollado un método de estabilización de fracturas costales utilizando alambre monofilamento, con un sistema de fijación de cuatro orificios perforados, dos en cada extremo de los segmentos de la costilla fracturada, uno proximal a 10 mm del borde y otro distal a 10 mm del primero; pero en diferentes líneas de perforación. Esto tiene como propósito evitar la pérdida de tensión por debilitamiento de las corticales, la lesión por compresión del paquete vasculonervioso y conseguir la estabilidad del foco de fractura, aplicando el principio de lejos cerca-cerca lejos. El resultado final es lograr dos líneas paralelas de alambre en sentido vertical al eje de la costilla en su cara interna y que queden entrecruzados en su cara externa. Esto permite una buena alineación de los segmentos costales, el levantamiento de la pared y la firmeza de la parrilla costal.

La fijación de las fracturas costales únicas o múltiples, con un solo foco de fractura y desplazadas, con deformidad de la pared, alteración de la capacidad pulmonar ventilatoria o lesiones abiertas del parénquima pulmonar con hemo o neumotórax, pueden ser manejadas efectivamente utilizando esta técnica. Sus ventajas son su simplicidad, el uso de un material disponible en cualquier hospital, su bajo costo y ser reproducible sin necesidad de entrenamiento específico. Consideramos que su conocimiento y difusión pueden ser de utilidad para el manejo de fracturas costales múltiples con deformidad e inestabilidad de la caja torácica.

Agradecimiento a:

Dr. Marco Antonio Peñalongo Benfeldt por su valiosa colaboración y revisión del artículo y a Luisa Fernanda Herrera Soberanis por las imágenes que ejemplifican la técnica descrita.

REFERENCIAS

1. Cataneo AJ, Cataneo DC, de Oliveira FH, Arruda KA, El Dib R, de Oliveira-Carvalho PE. *Surgical versus nonsurgical interventions for flail chest*. Cochrane Database Syst Rev 2015;(7):CD009919. doi: 10.1002/14651858.CD009919.pub2.
2. Wu WM, Yang Y, Gao ZL, Zhao TC, He WW. *Which is better to multiple rib fractures, surgical treatment or conservative treatment?* Int J Clin Exp Med 2015;8(5):7930-7936. eCollection 2015.
3. Karmy-Jones R, Jurkovich G. *Management of blunt chest and diaphragmatic injuries*. In: Deslauriers J, Patterson A, Cooper JD, editors. *Pearson's thoracic & esophageal surgery*. 3rd ed. Philadelphia: Churchill Livingstone, Elsevier; 2008. p. 1768-1776.
4. Ramírez-Castañeda A, Ramírez-Castañeda S, Riera-Kinkel C. *Prevención, diagnóstico y tratamiento de fracturas costales. Evidencias y recomendaciones*. Catálogo Maestro de Guías de Práctica Clínica: IMSS 428-10. Gobierno Federal. México.
5. López-Cardona A, Gaviria-Maya JE, Giraldo-Salazar J, et al. *Estabilización operatoria con placas y tornillos en costillas para tratar un caso de tórax inestable complicado*. Rev Col de Or Tra 2008;22(3):207-211.
6. Moreno-De la Santa Barajas P, Polo-Otero MD, Delgado-Sánchez-Gracián C, et al. *Fijación quirúrgica de las fracturas costales con grapas y barras de titanio (sistema STRATOS). Experiencia preliminar*. Cir Esp 2010;88(3):180-186. doi: 10.1016/j.ciresp.2010.06.004.
7. Domínguez-Calero AF, Velásquez M, Ordoñez DCA. *Manejo quirúrgico del tórax inestable: experiencia en la Fundación Valle del Lili*. Panam J Trauma Critical Care Emerg Surg 2012;1(3):215-218.
8. Khandelwal G, Mathur RK, Shukla S, Maheshwari A. *A prospective single center study to assess the impact of*

- surgical stabilization in patients with rib fracture.* Int J Surg 2011;9(6):478-481. doi: 10.1016/j.ijisu.2011.06.003.
9. Rivo-Vázquez JE, Quiroga-Martínez J, Moldes-Rodríguez M, García-Prim JM. *Reconstrucción torácica primaria con material protésico en los traumatismos torácicos extensos.* Rev Esp Patol Torac 2013;25(1):40-44.
 10. Martínez-Cabrera J, Peña-Hernández E, Rodríguez-Rodríguez I, Méndez-Catasús R. *Fijación del tórax batiente con alambres de Kirschner. Quince años de experiencia.* Rev Cubana Cir 2000;39(2):124-130.
 11. Bhatnagar A, Nirula R. *Fijación de la fractura costal para tórax móvil.* J Am Coll Surg 2012;215(2):201-205.
 12. Jiménez-Quijano A, Varón-Cotés JC, García-Herrerros-Hellala LG, Espinosa-Moya B, Rivero-Rapalino O, Salazar-Marulandac M. *Osteosíntesis de reja costal. Revisión de la bibliografía y reporte de casos.* Cirugía y Cirujanos 2015;83(4):339-344.
 13. Nirula R, Diaz JJ Jr, Trunkey DD, Mayberry JC. *Rib fracture repair: indications, technical issues, and future directions.* World J Surg 2009;33(1):14-22. doi: 10.1007/s00268-008-9770-y.
 14. Bonne SL, Turnbull IR, Southard RE. *Technique for repair of fractures and separations involving the cartilaginous portions of the anterior chest wall.* Chest 2015;147(6):e199-204. doi: 10.1378/chest.14-0757.
 15. Kim JJ, Kim YH, Moon SW, Choi SY, Jeong SC. *Nuss procedure for severe flail chest after blunt trauma.* Ann Thorac Surg 2015;99:e25-27. doi: 10.1016/j.athoracsur.2014.10.075.
 16. Fica DM, Fernández AP, Suárez VF, Aparicio RR, Suárez CC. *Fijación quirúrgica de fracturas costales con placas de titanio: reporte de dos casos.* Rev Chil Enf Respir 2012;28(4):306-310.
 17. De Palma A, Sollitto F, Loizzi D, et al. *Chest wall stabilization and reconstruction: short and long-term results 5 years after the introduction of a new titanium plates system.* J Thorac Dis 2016;8(3):490-498. doi: 10.21037/jtd.2016.02.64.

✉ **Correspondencia:**

Dr. Tulio Torres-Rodríguez
Cirujano Torácico.
Hospital San Vicente, Guatemala.
Correo electrónico: stuliotr@gmail.com

Los autores declaran no tener conflicto de intereses.