

# Perforación gástrica secundaria a hernia congénita de Bochdalek en un adolescente. Reporte de un caso

Jesús Carranza-Sarmina,✉ Silvano Ríos-Pascual, Juan Carlos Vázquez-Minero

Instituto Nacional de Enfermedades Respiratorias Ismael Cosío Villegas, Ciudad de México.

**RESUMEN.** Las hernias congénitas son padecimientos que es posible diagnosticar en forma prenatal por medio de USG y dar un manejo oportuno; de éstas, la hernia de Bochdalek es la más común, cuando no se detectan en forma temprana se pueden diagnosticar en la adolescencia o vida adulta como hallazgos en estudios de imagen o por presentar complicaciones por migración de órganos abdominales a través de éstas. Se presenta el caso de un adolescente de 14 años con perforación gástrica secundaria a necrosis por una hernia de Bochdalek y su manejo en un centro de referencia en cirugía de tórax.

**Palabras clave:** Perforación gástrica, hernia congénita, Bochdalek.

## Gastric perforation secondary to congenital hernia of Bochdalek in a teenager. Case report

**ABSTRACT.** Congenital hernias are conditions that can be diagnosed prenatally through the USG and give a timely management, of which the Bochdalek hernia is the most common. When not detected early can be diagnosed in adolescence or adulthood as findings in imaging studies or to present complications due to migration of abdominal organs through these, we present the case of a 14 year old male with gastric perforation secondary to necrosis by a Bochdalek hernia and its management in a reference center in toracic surgery.

**Key words:** Gastric perforation, congenital hernia, bochdalek.

## INTRODUCCIÓN

La hernia diafragmática se da como consecuencia de un defecto congénito del diafragma, con la presencia de hiatos de tamaños variables que permite el paso de una cierta cantidad del contenido del abdomen hacia la cavidad torácica. Las causas pueden ser por ausencia del diafragma, la cual puede ser completa o parcial, por defectos posterolaterales del diafragma, de la membrana pleuroperitoneal (foramen de Bochdalek), por un defecto paraesternal (foramen de Morgagni), por eventración del diafragma, por defectos del *septum transversum* y por defectos del hiato esofágico.<sup>1</sup>

La hernia de Bochdalek es un defecto congénito de la región posterolateral del diafragma debido a la falla en el cierre durante la embriogénesis. Se ubican en un

80-90% en el lado izquierdo<sup>2</sup> y el defecto casi siempre es de aproximadamente 2 cm, localizándose justo por encima de la glándula suprarrenal. La presencia de hernias de Bochdalek sintomáticas en adultos es excepcionalmente rara. Se pueden encontrar entre 100-150 reportes en adultos en la literatura mundial. Se estima que la incidencia de hernias asintomáticas varía 1 entre 2,000-7,000 en estudios de autopsias, sin embargo, su prevalencia real no es clara.<sup>3-5</sup>

El diagnóstico en el paciente no pediátrico se realiza de dos formas: a) por hallazgos en estudios de imagen, o b) por presentar complicaciones por paso del contenido abdominal a través del defecto al tórax, lo cual puede llevar a encarcelamiento, estrangulación y/o ruptura.<sup>2</sup>

El tratamiento es quirúrgico cuando se diagnostica con el fin de evitar complicaciones, el abordaje clásico es la laparotomía y más raro la toracotomía con la reducción del contenido herniario y la resección del saco (presente sólo en un 10-15% de los casos).<sup>6</sup> En los últimos años se han utilizado técnicas de cirugía mínimamente invasiva (laparoscópica o toracoscópica).<sup>7,8</sup>

Se presenta el caso de un paciente de 14 años referido a un hospital de tercer nivel por diagnóstico de

### ✉ Autor para correspondencia:

Dr. Jesús Carranza Sarmina, Instituto Nacional de Enfermedades Respiratorias Ismael Cosío Villegas. Ciudad de México.  
Correo electrónico: carranza.jesus@gmail.com

Trabajo recibido: 16-V-2017; aceptado: 15-XII-2017

Este artículo puede ser consultado en versión completa en <http://www.medigraphic.com/neumologia>

hernia diafragmática izquierda, que ameritó manejo de urgencia encontrando una hernia de Bochdalek con perforación gástrica secundaria a necrosis.

### CASO CLÍNICO

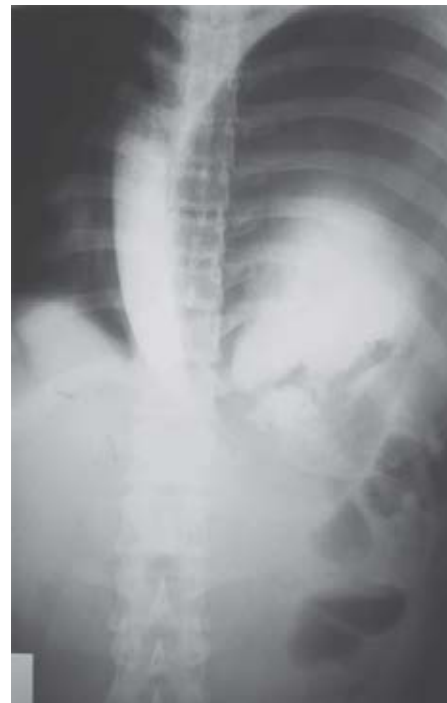Paciente masculino de 14 años de edad, dentro de sus antecedentes prenatales está: producto de embarazo normoevolutivo sin control prenatal por USG, obtenido por cesárea. Niega antecedentes personales patológicos de relevancia.

Refiere un mes de evolución con dolor en hipocondrio izquierdo intensidad 4/10 por lo que acude con facultativo particular quien le diagnostica colitis manejándolo con amoxicilina, con mejoría parcial. Un día previo a su ingreso se exagera el dolor, además de vómito de contenido gástrico, acude con médico quien refiere gastritis y lo maneja con inhibidor de bomba de protones y protector de mucosa gástrica; sin mejoría acude con gastroenterólogo quien le realiza radiografía de tórax (figura 1) donde se observa presencia de aire en espacio pleural, con sospecha de neumotórax o bulla gigante. Por la presentación clínica del paciente, el médico decide realizar radiografía de abdomen con contraste oral (figura 2) donde se observa cámara gástrica en hemitórax izquierdo decidiendo su traslado inmediato al Instituto Nacional de Enfermedades Respiratorias Ismael Cosío Villegas.

A su ingreso, el paciente presenta dificultad respiratoria, taquicardia y datos de abdomen agudo, se le realiza radiografía de tórax posteroanterior (figura 3) donde se observa presencia de nivel hidroaéreo en hemitórax izquierdo. Ante la alta sospecha de una perforación gástrica se decidió realizar laparotomía de forma inmediata, este abordaje era el más óptimo porque la principal sintomatología del paciente era a nivel

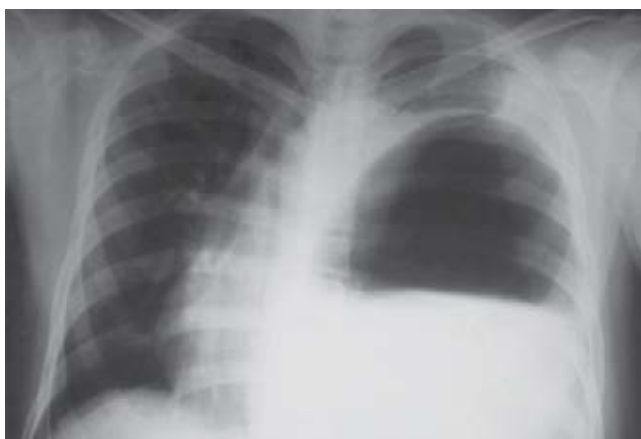
abdominal, así como al presentar mejoría de la misma a la colocación de sonda de levin por vía nasal.

Los hallazgos de la laparotomía fueron hernia de Bochdalek con contenido estómago, bazo, epiplón mayor y colon transversal, cara anterior de estómago con perforación de 6 cm en curvatura mayor (figura 4), y otras tres de 1-2 mm alrededor de la mayor de tamaño con 2,100 ml de contenido gástrico en cavidad torácica.

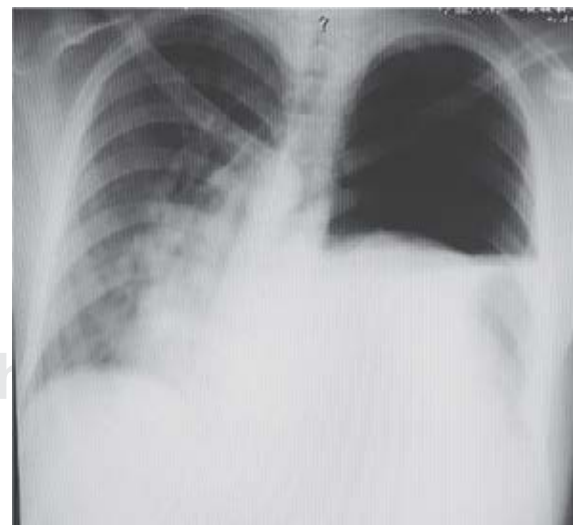


**Figura 2.**

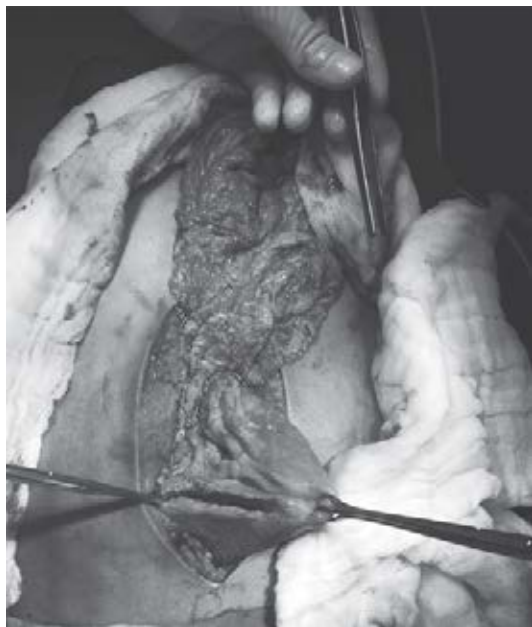
Estudio contrastado de hospital de referencia donde se observa estómago migrado a cavidad torácica.



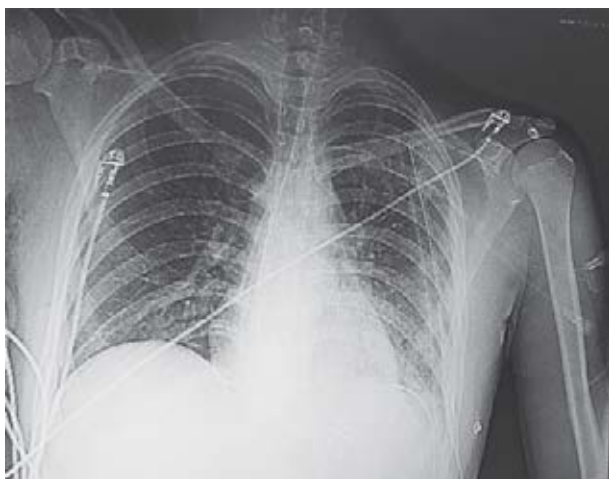
**Figura 1.** Radiografía de tórax PA de hospital de referencia.



**Figura 3.** Placa de tórax PA a su llegada al Instituto Nacional de Enfermedades Respiratorias 24 h posterior al inicio de sintomatología.



**Figura 4.** Perforación en curvatura mayor del estómago.



**Figura 5.** Radiografía de tórax AP portátil postquirúrgica inmediata.

Se realizó resección de bordes de perforación gástrica incluyendo las perforaciones de menor tamaño y rafia con engrapadora lineal GIA 60, invaginando línea de grapas con puntos invaginantes con seda 00, se realizó lavado de cavidad torácica por incisión abdominal con solución estéril tibia y se colocó sonda pleural 34 Fr, se cerró defecto diafragmático con sutura no absorbible monofilamento (polipropileno) de 1 punto separados tipo colchonero. Se comprobó rafia diafragmática y se realizó lavado de cavidad abdominal con solución estéril tibia, se colocó drenaje cerrado tipo blake 19 en corre-

dera parietocólica izquierda, espacio subdiafragmático izquierdo y cierre gástrico (figura 5).

El paciente evolucionó de forma satisfactoria, iniciando dieta líquida al tercer día y retiro de sonda pleural, posterior a tolerar en forma adecuada la dieta blanda se retiró drenaje abdominal al quinto día. El paciente presentó tres picos febriles aislados, sin identificar foco infeccioso se decide egresar al paciente.

## DISCUSIÓN

Las hernias congénitas diagnosticadas posterior a los 30 días posnatales son padecimientos raros, comúnmente son detectadas en el período prenatal o al nacimiento por presencia de trastornos en la ventilación secundarios a hipoplasia pulmonar y con una mortalidad elevada que se ha relacionado con el trimestre en que se diagnostica; presentan mayor mortalidad cuando se diagnostican en el primer trimestre y descendiendo si el diagnóstico se realiza en el segundo y tercer trimestre.<sup>9</sup>

Cuando no se diagnostican en los primeros días posnatales, las hernias congénitas pueden presentar síntomas gástricos inespecíficos como reflujo o pirosis, disnea de medianos a grandes esfuerzos por disminución de la capacidad pulmonar o asintomáticas,<sup>10</sup> como el caso de nuestro paciente. Se ha reportado que hasta un 25% de los pacientes con hernias congénitas pueden presentar aversión a la vía oral, así como restricción en el desarrollo.<sup>11</sup> El alto índice de sospecha es fundamental para poder diagnosticar en forma temprana el padecimiento y evitar llegar a complicaciones. No es infrecuente que lo diagnostiquen como neumotórax, bullas gigantes o empiemas llegando incluso a colocarse drenajes pleurales y en algunos casos lesionar órganos abdominales con éstos.

Como se observa en este caso, cuando existen complicaciones por encarcelamiento, estrangulamiento o perforación de vísceras, el tratamiento debe de estar enfocado en el manejo de las complicaciones, así como en realizar un lavado adecuado, tanto de la cavidad abdominal como la torácica y un drenaje adecuado de ambas. El abordaje que se utilizó con el paciente fue la laparotomía pues permite de manera fácil y rápida la reparación de estructuras abdominales y por ahí mismo fue posible realizar el lavado de la cavidad torácica sin necesidad de realizar un abordaje por toracotomía que aumentaría el dolor y la estancia hospitalaria del paciente. Este tipo de abordaje ofrece una adecuada exposición en otros casos como el nuestro y en otros con perforación secundaria a trauma. En otros reportes se expone un abordaje mixto por toracotomía y laparotomía.<sup>7,8</sup>

La evolución del paciente fue satisfactoria debido al alto índice de sospecha por la clínica del paciente

y a la decisión de realizar la exploración quirúrgica de forma temprana incluso sin contar con estudio como tomografía, tal como se observa que es la conducta en otros reportes consultados. Las hernias congénitas casi siempre tienen un buen pronóstico, el cual se ve afectado cuando se pasan por altos síntomas o datos sugerentes de complicación de la misma.<sup>12</sup>

## CONCLUSIÓN

Las hernias congénitas en la adolescencia y en el adulto son una patología rara; sin embargo, no debe de escapar en el diagnóstico diferencial de un paciente que se presenta con las características clínicas y radiológicas como las de nuestro paciente y encaminar los esfuerzos para no retrasar el manejo quirúrgico cuando esté indicado. El manejo de los pacientes debe ser individualizado, no existiendo un manejo estándar, tanto en hernias congénitas como en adquiridas. En la experiencia del Servicio de Cirugía de Tórax del Instituto Nacional de Enfermedades Respiratorias Ismael Cosío Villegas como centro de referencia de patología torácica hemos realizado distintos tipos de abordajes y todos ellos dependen del tiempo, localización y cuadro clínico que presentan los pacientes.

## Conflicto de intereses

Los autores declaran no tener conflicto de intereses.

## REFERENCIAS

1. Chico-Ponce de León F, Nieto-Zermeño J. *Hernia diafragmática. Primer caso informado en México por el doctor Agustín Arellano en 1839*. Gac Méd Méx 2007;143(3):259-264.
2. Ibañez-Fuentes J, Nieto-Ocampo AE, Bermudez-Jiménez A, Olivares-Aguirre A. *Hernia de Bochdalek en el adulto*. Gac Méd Méx 2003;139(1):69-72.
3. Mullins ME, Stein J, Saini SS, Mueller PR. *Prevalence of incidental Bochdalek's hernia in a large adult population*. AJR Am J Roentgenol 2001;177(2):363-366.
4. Parra NM, Ortega SJ, Berríos SR, de Ossó AJT, Rinaldi CS, Schiappacasse FG. *Hernia diafragmática complicada con rotura de víscera hueca dentro de la cavidad torácica*. Rev Chil Cir 2013;65(4):342-345.
5. Rodríguez-Hermosa JI, Pujadas M, Ruiz B, et al. *Hernia diafragmática de Bochdalek en el adulto*. Cir Esp 2004;76(3):191-194.
6. Cruz CLM, Lezama de Luna JF, Sámano RCM. *Hernia de Bochdalek complicada con perforación gástrica en paciente adulto. Reporte de un caso*. Cirujano General 2016;38(2):88-91.
7. Chan E, Wayne C, Nasr A. *Minimally invasive versus open repair of Bochdalek hernia: a meta-analysis*. J Pediatr Surg 2014;49(5):694-699. doi: 10.1016/j.jpedsurg.2014.02.049.
8. Sánchez-Lozada R, Ortiz-González J, Vega ChGR. *Estrangulación gástrica secundaria a hernia diafragmática traumática. Presentación de un caso*. Rev Med Hosp Gen Mex 2001;64(3):162-166.
9. Bouchghoul H, Senat M-V, Storme L, et al.; Center for Rare Diseases for Congenital Diaphragmatic Hernia. *Congenital diaphragmatic hernia: does gestational age at diagnosis matter when evaluating morbidity and mortality?* Am J Obstet Gynecol 2015;213(4):535.e1-7. doi: 10.1016/j.ajog.2015.06.012.
10. Rangel BWA, Villegas MNJ. *Hernia diafragmática congénita de Bochdalek en adulto, complicada. Reporte de un caso*. Archivos de Medicina 2011;7(1):1-4.
11. Leeuwen L, Fitzgerald DA. *Congenital diaphragmatic hernia*. J Paediatr Child Health 2014;50(9):667-673. doi: 10.1111/jpc.12508.
12. Ozkan A, Bozkurter Cil AT, Kaya M, Etcioğlu I, Okur M. *Late presenting Bochdalek hernia with gastric perforation*. Pediatr Emerg Care 2015;31(1):47-49. doi: 10.1097/PEC.0000000000000329.