



# Hemorragia alveolar difusa asociada a E-VALI: revisión de la literatura y reporte de un caso en México

## Diffuse alveolar hemorrhage associated with E-VALI: literature review and report of a case in Mexico

Jorge López-Fermín,<sup>\*,†</sup> Orlando Rubén Pérez-Nieto,<sup>\*,‡</sup> Ernesto Deloya-Tomas,<sup>\*,‡</sup>  
Jorge Carrión-Moya,<sup>\*</sup> Gabriela Castillo-Gutiérrez,<sup>\*</sup> María Guadalupe Olvera-Ramos,<sup>\*</sup>  
Andrea Guadalupe de la Torre-Rittscher,<sup>\*</sup> Tania Olga Mondragón-Labelle,<sup>\*</sup> Karen Pamela Pozos-Cortés,<sup>\*</sup>  
David Alejandro Trejo-Osornio,<sup>\*</sup> Eder Iván Zamarrón-López,<sup>\*,§</sup> Roberto Secchi-del Río<sup>\*</sup>

<sup>\*</sup>Hospital General San Juan del Río, Querétaro, México; <sup>†</sup>Miembro del grupo AVENTHO para la investigación en ventilación mecánica; <sup>‡</sup>Hospital General Regional IMSS, No. 6. Ciudad Madero, Tamaulipas.

**RESUMEN.** En la última década ha incrementado el uso de cigarrillos electrónicos en México de manera indiscriminada. Recientemente se ha reportado la asociación entre el uso de vaporizadores llamada comúnmente «vapeo» y lesiones pulmonares. La lesión pulmonar asociada a la utilización de cigarrillos electrónicos (E-VALI, electronic cigarette vaping product use associated lung injury) supone una amenaza para la vida, independientemente de su frecuencia o intensidad. Es necesario sospechar de E-VALI como diagnóstico diferencial en pacientes con insuficiencia respiratoria sin etiología aparente que tengan el antecedente de uso de cigarrillos electrónicos. Es imprescindible un diagnóstico temprano y una terapéutica adecuada para esta patología. Presentamos el abordaje de un masculino de 26 años, coincide con las características demográficas reportadas por Delaney LJ en 2019, con antecedente de vapeo. En los últimos seis meses presentó los criterios clínicos e imagenológicos para E-VALI. Tras identificar el espectro inicial en un escenario de hemorragia

**ABSTRACT.** In the last decade, the use of e-cigarettes in Mexico has increased indiscriminately. Recently the association between the use of vaporizers, commonly called «vaping» and lung lesions, has been reported. Lung injury associated with the use of e-cigarettes (E-VALI) poses a life threat, regardless of frequency or intensity. It is necessary to suspect E-VALI as a differential diagnosis in patients with respiratory failure without apparent etiology who have the history of e-cigarette use. The Centers for Disease Control and Prevention (CDC) states that, in the background of e-cigarette exposure and the exclusion of common differential diagnoses (infectious, neoplastic, rheumatological processes, etc.), the possibility of E-VALI is confirmed. Early diagnosis and appropriate therapeutics for this pathology are essential. We present the approach of a 26-year-old male patient with diffuse alveolar haemorrhage associated with E-VALI and an updated review of the subject.

### Abreviaturas:

E-VALI = hábito de vapear.  
CDC = Centers for Disease Control and Prevention.  
DOF = Diario Oficial de la Federación.  
CVF/VEF = capacidad vital forzada/volumen espirado forzado en el primer segundo.

COVAE = Comité Nacional de Vigilancia Epidemiológica.  
MA = macrófagos alveolares.  
PMN = polimorfonucleares.  
LBA = lavado bronquioalveolar.  
NET = neutrófilos.  
THC = tetraidocanabinoide.  
EPOC = enfermedad pulmonar obstructiva crónica.  
PCR = proteína C reactiva.  
VSG = velocidad de sedimentación globular.  
HP = neumonitis por hipersensibilidad.  
HAD = hemorragia alveolar difusa.  
NLE = neumonía lipoidea exógena.  
GIP = neumonía intersticial de células gigantes.  
ANA = anticuerpos antinucleares.  
ANCA = anticuerpos anticitoplasma.  
GMB = anticuerpos anticardiolipina.  
AML = anticuerpos antimúsculo liso.  
VIH = virus de inmunodeficiencia humana.  
VHB = virus de hepatitis B.  
VHC = virus de hepatitis C.

### Correspondencia:

**Dr. Jorge López-Fermín**

Hospital General San Juan del Río, Querétaro, México.

**Correo electrónico:** salemcito1@gmail.com

Trabajo recibido: 15-IV-2020; aceptado: 13-VII-2020.

**Citar como:** López-Fermín J, Pérez-Nieto OR, Deloya-Tomas E, Carrión-Moya J, Castillo-Gutiérrez G, Olvera-Ramos MG et al. Hemorragia alveolar difusa asociada a E-VALI: revisión de la literatura y reporte de un caso en México. Neumol Cir Torax. 2020; 79 (4): 278-286. <https://dx.doi.org/10.35366/97971>

alveolar difusa se realizó un diagnóstico diferencial excluyendo etiología infecciosa, cardiovascular, autoinmune y neoplásica brindándole tratamiento dirigido y soporte ventilatorio con lo que evolucionó a mejoría. Se realiza un reporte de caso de hemorragia alveolar difusa asociada a E-VALI y una revisión actualizada del tema.

**Palabras clave:** Cigarrillos electrónicos, E-VALI, síndrome de distrés respiratorio agudo, hemorragia alveolar difusa, lesión pulmonar asociada al vapeo.

**Keywords:** Electronic cigarettes, E-VALI, acute respiratory distress syndrome, diffuse alveolar hemorrhage, vaping associated lung injury.

## INTRODUCCIÓN

Se define como vapeo a la práctica de inhalar un aerosol creado al calentar un líquido o cera con un dispositivo vaporizador. La lesión pulmonar aguda asociada al hábito de vapear (E-VALI) es una enfermedad respiratoria de presentación aguda o subaguda que puede ser grave y potencialmente mortal.<sup>1</sup> Durante esta práctica pueden inhalarse micropartículas que pueden contener metales pesados, compuestos orgánicos y otros productos nocivos con efectos adversos a la salud.<sup>2,3</sup>

En los últimos años se han detectado complicaciones pulmonares asociadas a vapeo, entre las que se encuentran entidades como tos crónica, bronquitis, incremento de morbilidad en asmáticos, hasta entidades agudas o subagudas que ponen en riesgo inmediato la vida del paciente tales como neumonía lipoidea o hemorragia alveolar difusa.<sup>4,5</sup>

Los pacientes con antecedente de vapeo con síntomas de tos, dolor torácico, pérdida de peso, fatiga, disnea, y en quienes dichos síntomas no puedan ser explicados por cualquier otra etiología, cumplen con la definición de la CDC por sospecha de E-VALI (Tabla 1).

–Todos mienten.  
Dr. House

## ANTECEDENTES

El consumo de cigarrillos electrónicos inició originalmente en China y se introdujo en los Estados Unidos en 2007 con la subsecuente incursión en el mercado mexicano. Entre 2008 y 2012 se reportó un crecimiento exponencial de vapeo, alcanzando el doble de la cifra inicial de usuarios. La utilización de los cigarrillos electrónicos se propuso

como un método para abandonar la adicción al tabaco; y posteriormente se popularizó en la población de jóvenes y adolescentes para vaporización de diversos productos que incluían tabaco, marihuana y aromatizantes.<sup>1</sup>

Los cigarrillos electrónicos permiten la vaporización de diversas sustancias recreativas. Los aerosoles resultantes contienen productos que incluyen nicotina, cannabinoides, aditivos como el acetato de vitamina E y aromatizantes como diacetil y cinamaldehído así como subproductos como el formaldehído y acroleína. Algunas de estas sustancias vaporizadas son potencialmente nocivas para la salud. En agosto de 2019, Estados Unidos reportó un incremento de pacientes con lesión pulmonar asociada a vapeo, los cuales eran previamente sanos, por lo que la CDC propuso criterios diagnósticos y estableció la definición epidemiológica de caso confirmado y caso sospechoso.<sup>1</sup>

## EPIDEMIOLOGÍA

El uso de cigarrillos electrónicos ha alcanzado niveles epidémicos en adultos jóvenes. Se estima que los usuarios en Estados Unidos alcanzan 10 millones de adultos y tres millones de adolescentes.<sup>2</sup> Hasta la fecha, se cuenta con múltiples registros de enfermedades pulmonares relacionadas al vapeo en Estados Unidos, reportando datos de 2,291 casos sospechosos y 48 muertes asociadas a partir del 03 de diciembre de 2019. Además, hay al menos siete informes de casos publicados de 2012 a 2018 que describen cuadros similares en usuarios de cigarrillos electrónicos sin una etiología infecciosa identificada.<sup>2</sup> En consecuencia, la CDC declaró un «brote» del uso de cigarrillos electrónicos o productos de vapeo.<sup>6</sup>

En México se ha documentado que al menos 938 mil adolescentes han probado alguna vez el cigarrillo

**Tabla 1:** Definición de casos confirmados de E-VALI CDC 2019.<sup>5</sup>

1. Usar cigarrillo electrónico (vapeo) durante 90 días anteriores al inicio de los síntomas
2. Radiografía de tórax con infiltrado pulmonar con radiopacidades o tomografía simple con patrón en vidrio esmerilado
3. Ausencia de evidencia clínica de proceso infeccioso a nivel pulmonar*
4. Sin evidencia clínica e historial médico de otros diagnósticos probables (etiología cardíaca, reumatológico o proceso neoplásico)

\*Panel viral negativo o prueba rápida de influenza, antígeno urinario para *Legionella*, cultivo de lavado broncoalveolar, hemocultivos, e infecciones oportunistas en VIH deben de ser negativos.

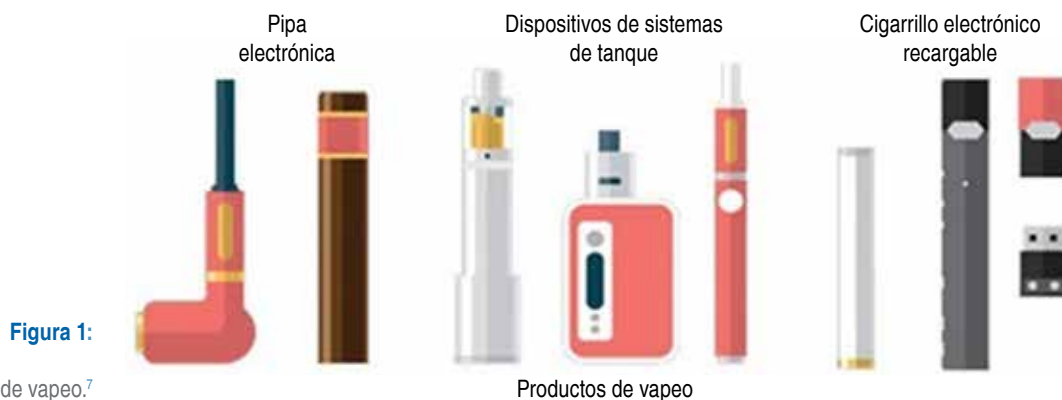

Figura 1:

Dispositivos de vapeo.<sup>7</sup>

electrónico y de los cuales 160,000 lo utilizan de manera habitual. A través del Diario Oficial de la Federación (DOF) se aseguró que existen «más de 200 casos documentados de pacientes con lesión pulmonar grave relacionados con el uso del cigarrillo electrónico, en su mayoría adolescentes y adultos jóvenes, en al menos 25 de sus estados».<sup>8</sup> Por decreto presidencial quedó prohibida la importación de cigarrillos electrónicos a partir del 20 de febrero de 2020.

### Lesión pulmonar aguda asociada al vapeo (E-VALI)

Se define como vapeo la práctica de inhalar un aerosol creado al calentar un líquido o cera con un dispositivo vaporizador. La lesión pulmonar aguda asociada a E-VALI es una enfermedad respiratoria de presentación aguda o subaguda que puede ser grave y potencialmente mortal.<sup>1</sup> Durante esta práctica se inhalan micropartículas que pueden contener metales pesados, compuestos orgánicos y otros productos nocivos con efectos adversos a la salud.<sup>2,3</sup>

En los últimos años se han detectado complicaciones pulmonares asociadas al vapeo, entre las que se encuentran entidades como tos crónica, bronquitis, incremento de morbilidad en asmáticos, hasta entidades agudas o subagudas que ponen en riesgo inmediato la vida del paciente tales como neumonía lipoidea o hemorragia alveolar difusa.<sup>4,5</sup> En el estudio de Vardavas et al. se observó que en los pacientes fumadores de cigarrillos electrónicos presentan concentraciones más bajas de óxido nítrico, resistencias pulmonares más altas a 5, 10 y 20 Hz con prueba de espirometría normal. Confirmaron que la presencia de resistencia al flujo de la vía aérea precede a los cambios de capacidad vital forzada/volumen espirado forzado en el primer segundo (CVF/VEF1).<sup>9</sup>

Los pacientes con antecedente de vapeo con síntomas de tos, dolor torácico, pérdida de peso, fatiga, disnea, y en quienes dichos síntomas no puedan ser explicados por cualquier otra etiología, cumplen con la definición de la CDC por sospecha de E-VALI (Tabla 1).

El Comité Nacional de Vigilancia Epidemiológica (CONAVE)<sup>10</sup> define como:

**Caso probable:** toda persona de cualquier edad con enfermedad pulmonar grave (tos, dificultad para respirar, dolor torácico y uno o más de los siguientes: náuseas, vómitos, diarrea, fatiga, fiebre o dolor abdominal) que haya utilizado cigarrillos electrónicos y/o vapeadores 90 días previos al inicio de síntomas, sin evidencia de un diagnóstico médico previo asociado a un proceso cardíaco, reumatológico o neoplásico.<sup>10</sup>

**Caso confirmado:** toda persona de cualquier edad con enfermedad pulmonar grave (tos, dificultad para respirar, dolor en el pecho y uno o más de los siguientes: náuseas, vómitos, diarrea, fatiga, fiebre o dolor abdominal) que haya utilizado cigarrillos electrónicos y/o vapeadores 90 días previos al inicio de síntomas sin evidencia de un diagnóstico médico previo asociado a un proceso cardíaco, reumatológico o neoplásico; con evidencia de datos radiológicos de infiltrado pulmonar, y que se descarte por laboratorio un proceso infeccioso de cualquier etiología.<sup>10</sup>

### FISIOPATOLOGÍA

Debido a que los cigarrillos electrónicos sólo han estado disponibles comercialmente durante la última década, hay escasa información sobre su toxicidad a largo plazo. Uno de los peligros inmediatos son las explosiones de los diferentes dispositivos (Figura 1), y algunos efectos nocivos a corto plazo son la sobredosis de nicotina y la dermatitis por contacto al níquel.<sup>11</sup>

El espectro clínico de E-VALI deriva de diversos mecanismos de lesión, entre los que se encuentran implicadas las características del paciente y la composición del producto inhalado.<sup>12</sup> Los hallazgos histopatológicos demuestran lesiones tales como neumonitis fibrinosa aguda, daño alveolar difuso, neumonía organizada (generalmente bronquiolo céntrico) acompañadas de bronquiolitis, neumonía eosinofílica.

noéfilica aguda,<sup>8</sup> hemorragia alveolar difusa,<sup>13</sup> neumonía lipoidea y enfermedad intersticial.<sup>12,14</sup>

Varios mecanismos ventilatorios fisiológicos son activados ante la exposición de aerosoles nocivos tales como el agente tensoactivo pulmonar, el aclaramiento mucociliar y la fagocitosis de las partículas inhaladas, mismos que son fundamentales para mantener la homeostasis de las vías respiratorias. Las células epiteliales de las vías respiratorias, incluidas las células alveolares tipo I (AT-I) y tipo II (AT-II), los macrófagos alveolares (MA), y los granulocitos o células polimorfonucleares (PMN) son las células inmunes innatas que conducen esta respuesta fisiológica y son las primeras en responder después de la exposición a los aerosoles.<sup>15</sup>

Los MA se encargan de fagocitar y eliminar los tóxicos inhalados para disminuir la respuesta inflamatoria en los tejidos dañados expuestos a los aerosoles. Los subtipos de tóxicos derivados principalmente del acetato de vitamina E pueden cambiar el fenotipo y la función de los MA y suprimen su actividad, perpetuando la inflamación local.<sup>16</sup>

Los aerosoles inhalados como el aceite, lípidos como acetato de vitamina E y los metales pesados se depositan en las regiones alveolares, donde son fagocitados por macrófagos que se transforman en células espumosas. Los neutrófilos PMN participan liberando mediadores infla-

**Tabla 2:** Sistema de clasificación clínica de vaping Worcester.<sup>5</sup>

Grupo	
1	Personas que se han expuesto a vapeo en los últimos 90 días y no presentan síntomas de tos, dolor torácico, pérdida de peso, fatiga y disnea
2	Personas que se han expuesto a vapeo en los últimos 90 días y que tienen síntomas de tos, dolor torácico, pérdida de peso, fatiga, o disnea + una saturación de oxígeno en reposo de 95% o más y niveles de 88% o más con el ejercicio o están cerca de su nivel basal anormal
3	Personas que se han expuesto a vapeo en los últimos 90 días más síntomas de tos, dolor torácico, pérdida de peso, fatiga, o disnea rápidamente progresiva o tienen una saturación de oxígeno en reposo de < 95% o niveles de < 88% con ejercicio o están por debajo de sus niveles basales anormales

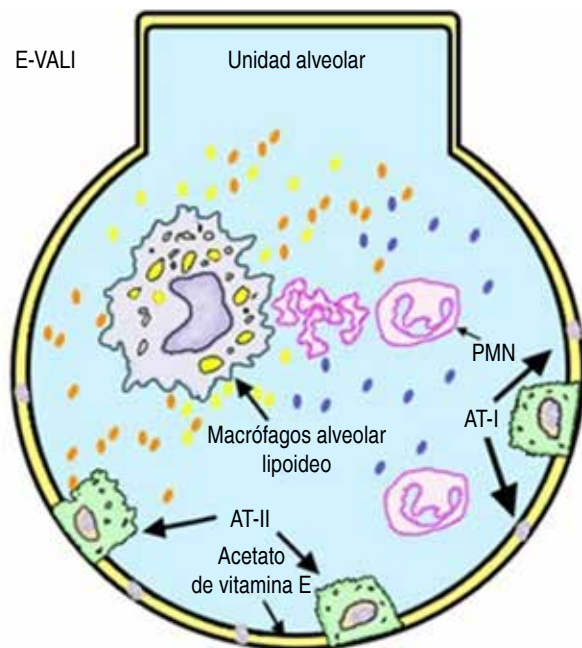
matorios y quimiotácticos. El daño oxidativo conduce a la agregación de derivados de los lípidos celulares y agentes tensoactivos (Figura 2).

En los usuarios de cigarrillo electrónico se ha evidenciado un incremento significativo en la MUC4, una mucina anclada a la membrana y un incremento de la relación entre MUC5AC y MUC5B. En el lavado bronquioalveolar (LBA) se ha observado un incremento de inflamomas, caspasas-1 y proteínas speck-like asociadas a apoptosis.<sup>15</sup>

Las trampas extracelulares derivadas de neutrófilos (NET) son fibras extracelulares compuestas de ADN, histonas y otras proteínas derivadas de gránulos como elastasa o mieloperoxidasa, formadas por un proceso denominado NETosis. Las NET identifican y eliminan sustancias irritantes; sin embargo, no son selectivas, pudiendo de igual forma causar daño tisular al huésped.<sup>16</sup>

Recientemente se ha implicado al acetato de vitamina E (alfa-tocoferol) como el principal agente de sospecha asociado a lesión pulmonar inducida por vapeo, debido a que es fuente de lípidos «exógenos» que generan la activación macrofágica previamente descrita.<sup>11</sup> Esta sustancia es utilizada como aditivo para disolver tetraidocanabinoide (THC) junto con minerales, aceite de coco y triglicéridos.<sup>16</sup>

Se necesitan estudios químicos, toxicológicos y de aerosolización para investigar las demás sustancias utilizadas en el vapeo, así como los cartuchos utilizados para determinar si existen otros agentes relacionados al E-VALI.<sup>16</sup>



- Aceites-lípidos-aerosoles
- Lípidos oxidados y surfactante
- Metales pesados

**Figura 2:** Esquema que representa la fisiopatología de E-VALI.

AT-I = células alveolares de tipo 1, AT-II = células alveolares de tipo 2, PMN = células polimorfonucleares, NET = trampas extracelulares de neutrófilos.<sup>15</sup>

## CLASIFICACIÓN

Los pacientes con E-VALI suelen experimentar progresión a insuficiencia respiratoria, hipoxemia y muerte, por ello es importante unificar criterios para su estratificación, diagnóstico y tratamiento oportuno.<sup>15</sup>

Los pacientes con antecedente de vapeo en los últimos 90 días deben recibir atención médica en función de sus síntomas según la clasificación clínica de Worcester (Tabla 2).<sup>8</sup>

### PRESENTACIÓN CLÍNICA Y FACTORES DE RIESGO

Se caracteriza por presencia de disnea progresiva en días a semanas, tos seca, dolor de tórax y hemoptisis, acompañado de sintomatología general como fatiga, adinamia y fiebre. Pueden preceder trastornos gastrointestinales como vómito y diarrea en algunos casos. En los estudios de laboratorio se puede observar leucocitosis sin identificación de agente infeccioso específico.<sup>3,5</sup>

Se han descrito síntomas respiratorios en sujetos con pulmones sanos, un empeoramiento de síntomas respiratorios en pacientes con asma, enfermedad pulmonar obstructiva crónica (EPOC) y fibrosis quística así como un incremento en la virulencia de microorganismos como

*Staphylococcus aureus* y un aumento en la tasa de infecciones por virus (rinovirus).<sup>5</sup>

### DIAGNÓSTICO

La propuesta diagnóstica para E-VALI se basa en el antecedente de uso de cigarrillos electrónicos en 90 días previos, hallazgos radiológicos, hallazgos sugestivos en LBA y/o biopsia pulmonar, y exclusión de diagnósticos diferenciales como infecciones o enfermedades autoinmunes<sup>5,8</sup> (Figura 3).

No existen estudios de laboratorio patognomónicos de E-VALI; se ha asociado un incremento de leucocitos, neutrófilos, transaminasas, proteína C reactiva (PCR) y velocidad de sedimentación globular (VSG).<sup>12,15</sup>

El diagnóstico diferencial debe incluir el descarte temprano de procesos infecciosos virales, bacterianos y fúngicos, tomando en cuenta las manifestaciones clínicas del paciente y sus comorbilidades, tales como la edad, inmunosupresión, cáncer, tabaquismo, diabetes mellitus, etcétera.<sup>12</sup>

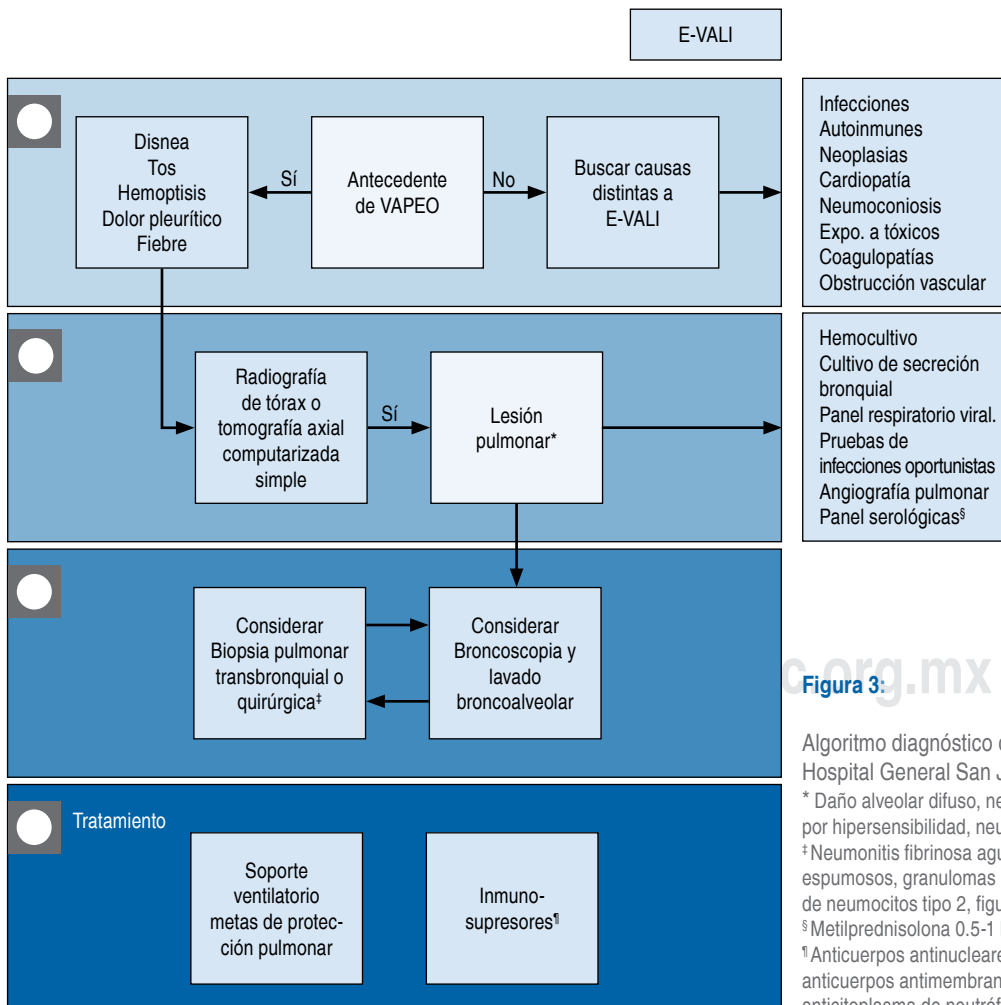


Figura 3.

Algoritmo diagnóstico de E-VALI.<sup>17</sup>  
 Hospital General San Juan del Río.  
 \* Daño alveolar difuso, neumonía eosinofílica aguda, neumonitis por hipersensibilidad, neumonía organizada, neumonía lipoidea.  
 ‡ Neumonitis fibrinosa aguda, daño alveolar difuso, macrófagos espumosos, granulomas peribronquiolares, eosinófilos, hiperplasia de neumocitos tipo 2, figuras mitóticas atípicas dispersas.  
 § Metilprednisolona 0.5-1 kg/kg durante cinco días.  
 ¶ Anticuerpos antinucleares, anti-ADN bicatenario [anti-dsADN], anticuerpos antimembrana basal glomerular [anti-GBM], anticuerpos anticitoplasma de neutrófilos [ANCA], anticuerpos antifosfolípidicos.

**Tabla 3:** Patrones radiográficos asociados a E-VALI.<sup>16</sup>

Daño alveolar difuso	Consolidación dependiente de gravedad Imagen en vidrio esmerilado difuso Broncograma aérea
Neumonía eosinofílica aguda	Áreas de consolidación nodular Imágenes en vidrio esmerilado difuso Engrosamiento septal Pequeña cantidad de líquido pleural
Neumonitis por hipersensibilidad	Imágenes en vidrio esmerilado difuso
Neumonía organizada	Opacidad difusa, discreta multifocal y confluyente
Neumonía lipoidea	Opacidades consolidadas en porciones dependientes Áreas de atenuación grasa (< 30 unidades Hounsfield)

De los pacientes con sospecha de E-VALI, 83% presentan opacidades difusas o consolidadas en la radiografía de tórax.<sup>3</sup> Se debe considerar realizar angiotomografía de tórax en pacientes con sospecha de tromboembolismo pulmonar. Los hallazgos tomográficos observados en pacientes con E-VALI son inespecíficos<sup>13</sup> (Tabla 3).

Se han identificado diversos patrones de lesiones pulmonares asociadas al vapeo que se mencionan a continuación:

- Neumonitis por hipersensibilidad (HP), que puede tener una presentación aguda o crónica, los hallazgos típicos del patrón de HP aguda en la TC incluyen opacidad simétrica en vidrio esmerilado de predominio en zonas de pulmones superiores, nódulos centrolobulillares mal definidos.
- En la hemorragia alveolar difusa (HAD) por vapeo, los hallazgos en la radiografía de tórax incluyen opacidades pulmonares que pueden ser unilaterales o bilaterales. En la TC de tórax se encuentran nódulos centrolobulillares, patrón en vidrio esmerilado, consolidación o una combinación de éstos, por lo común respetan el espacio subpleural.
- En la neumonía eosinofílica aguda en la fase exudativa, la TC muestra inicialmente una consolidación heterogénea, patrón en vidrio esmerilado, a medida que evoluciona a la fase de organización, se puede observar reticulación y bronquiectasias de tracción. Las lesiones pueden ser difíciles de distinguir de otras causas de lesión pulmonar aguda. Se puede presentar derrame pleural y engrosamiento septal en ausencia de falla cardíaca.
- Neumonía organizada (OP), los hallazgos más típicos de la TC son el patrón de vidrio esmerilado en parches bilateral, consolidación en distribución periférica o perilobular. El signo de «halo inverso» también se asocia a OP.
- Neumonía lipídica es una respuesta a los lípidos inhalados y puede ser exógena o endógena. Los pacientes pueden

presentar síntomas subagudos o crónicos en el transcurso de meses. Los hallazgos en la TC incluyen patrón en vidrio esmerilado, consolidación, patrón de adoquín desorganizado crazy paving o una combinación de ambos. La atenuación de la grasa macroscópica dentro de la consolidación ( $\leq 30$  HU) es virtualmente un diagnóstico de neumonía lipoidea exógena (NLE), pero no está presente en todos los casos.

- Neumonía intersticial de células gigantes (GIP), en la TC se puede evidenciar con patrón en vidrio esmerilado, distorsión arquitectónica, opacidades lineales de distribución peribronquial y fibrosis adyacentes.<sup>18</sup>

El LBA por broncoscopia flexible puede ser de utilidad para excluir otras causas de neumonitis no resuelta o progresiva. Se recomienda enviar muestras de líquido bronquioalveolar para realizar recuento celular, citopatología y cultivos específicos.<sup>19</sup>

Los recuentos celulares obtenidos por LBA en E-VALI reportan un aumento de neutrófilos y eosinófilos en casos aislados.<sup>6,12</sup> La identificación de los macrófagos cargados de lípidos es un hallazgo común, pero inespecífico.<sup>12,19,20</sup>

Los hallazgos histopatológicos obtenidos por biopsia pulmonar o autopsia en pacientes con E-VALI suelen ser inespecíficos (Tabla 4).<sup>12,21,22</sup>

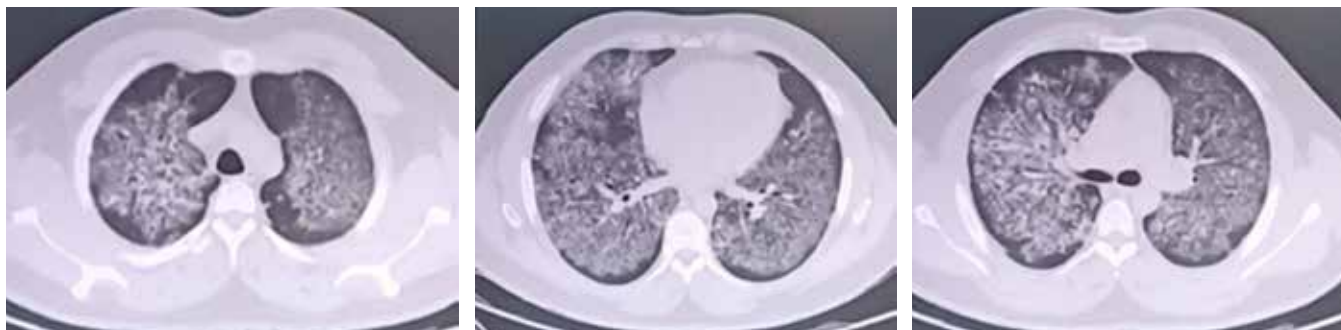
## TRATAMIENTO

No existe terapia dirigida para E-VALI debido a que son múltiples los mecanismos fisiopatológicos que están implicados en esta entidad. Una piedra angular en el manejo es el soporte con diferentes dispositivos que suministren oxígeno suplementario, con el objetivo de mantener una oximetría de pulso de 88 a 92%. Si no se presenta mejoría con oxígeno suplementario, puede requerirse soporte ventilatorio invasivo con estrategias de protección pulmonar (volumen corriente de 6 mililitros/kg, presión de meseta < 27 cmH<sub>2</sub>O, driving pressure < 13 cmH<sub>2</sub>O, presión máxima < 35 cmH<sub>2</sub>O). El inicio de ventilación en posición prona se debe considerar en PaO<sub>2</sub>/FiO<sub>2</sub> < 150. Otras terapias como ECMO (del inglés *extracorporeal membrane oxygenation*) aún no tienen nivel de evidencia; sin embargo, se emplean como terapia rescate.<sup>17</sup>

A pesar de que no se han realizado estudios aleatorizados que respalden la eficacia de los glucocorticoides

**Tabla 4:** Hallazgos en biopsia pulmonar de E-VALI.<sup>10,12,20</sup>

Neumonitis fibrinosa aguda
Daño alveolar difuso
Macrófagos espumosos
Granulomas peribronquiales
Eosinófilos (poco frecuentes)
Hiperplasia de neumocitos tipo 2
Figuras mitóticas atípicas dispersas



**Figura 4:** Tomografía computarizada de tórax en hemorragia alveolar difusa por E-VALI.

sistémicos, éstos se han utilizado en la mayoría de los pacientes con E-VALI.<sup>3,17,20</sup> El uso de glucocorticoides debe individualizarse de acuerdo con la respuesta inmunológica del paciente como deterioro progresivo e hipoxemia.<sup>17</sup>

Cuando se utilizan glucocorticoides se prefiere metilprednisolona a dosis de 0.5 a 1 mg/kg por día (o su equivalente) durante cinco a 10 días, seguido de un régimen de dosis reducción hasta retiro.<sup>6</sup> No se recomienda el empleo de antibióticos a menos que se documente un proceso infeccioso bacteriano agregado.<sup>23</sup>

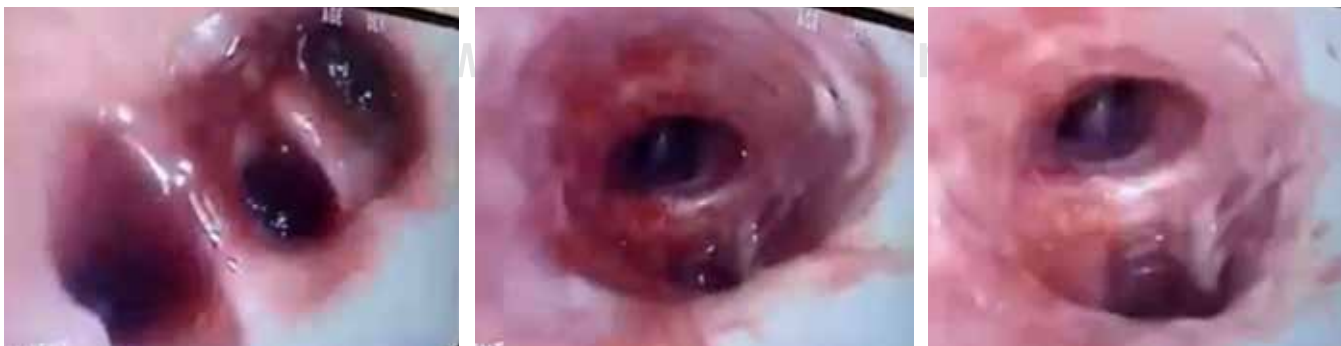Los pacientes con E-VALI pueden presentar persistencia de síntomas posteriores al alta hospitalaria y anomalías de la función pulmonar reversible o irreversibles.<sup>17</sup>

### REPORTE DE CASO

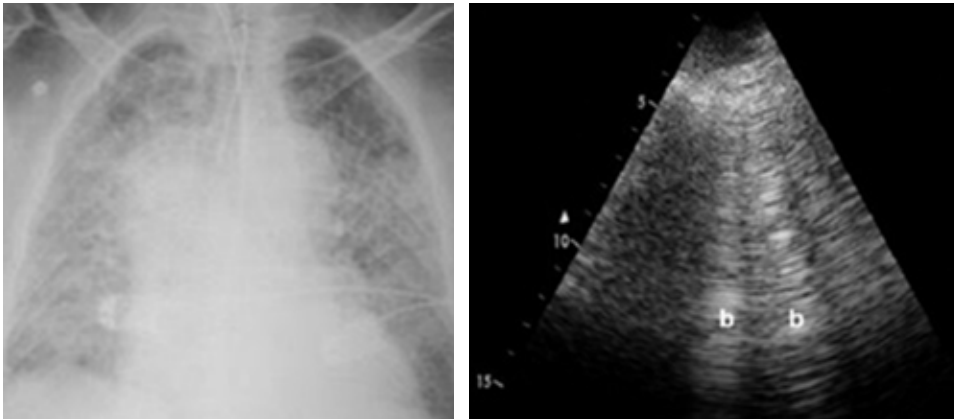
Masculino de 26 años, aparentemente sano, ingresó al servicio de urgencias por un padecimiento de 24 horas de evolución caracterizado por tos, disfagia, dolor torácico tipo pleurítico y disnea. A la exploración física dirigida con disminución del murmullo vesicular, estertores crepitantes bilaterales. Presentó insuficiencia respiratoria hipoxémica, se abordó con oxígeno de alto flujo por cánulas nasales, a las pocas horas cursa con fracaso a la terapéutica, requiriendo ventilación mecánica invasiva.

Se realizó una tomografía simple de tórax (*Figura 4*) mostrando patrón en vidrio esmerilado difuso. Se sospechó de etiología infecciosa, por lo que se inició tratamiento empírico con oseltamivir e imipenem. Los resultados del panel respiratorio viral (influenza A-H1, A/H3, B, parainfluenza 1-4, sincicial respiratorio, adenovirus, coronavirus HKU1, NL63, 229E OC43, COVID-19) fueron negativos; cultivos de secreción bronquial, urocultivo para Legionella y hemocultivo sin desarrollo de microorganismos; galactomanano en suero negativo. En la broncoscopia se encuentra mucosa atrófica en todo el árbol bronquial, segmento permeable sin secreción o evidencia de sangrado con LBA (*Figura 5*), se halla sangre en las alícuotas obteniendo líquido herrumbroso continuo.

Se estudiaron los siguientes anticuerpos con resultados en parámetros normales: anticuerpos antinucleares (ANA), anticuerpos anticitoplasma (ANCA), anticuerpos anti-membrana basal (GBM), anticuerpos Anti-Ro, anticuerpos anticardiolipina (aCL), anticoagulante lúpico, anticuerpos antimúsculo liso (AML) y factor reumatoide. El recuento de eosinófilos en suero se observó en parámetros normales. La PCR de 20.5 mg/dL. Se realizó panel viral para virus de inmunodeficiencia humana (VIH), virus de hepatitis B (VHB) y virus de hepatitis C (VHC), se descartó dentro de protocolo asociarse a falla cardíaca y proceso neoplásico.



**Figura 5:** Broncoscopia en hemorragia alveolar difusa por E-VALI.

**Figura 6:**

Radiografía y ecografía pulmonar en hemorragia alveolar difusa por E-VALI.

Se realizó el diagnóstico por visualización directa por LBA de hemorragia alveolar difusa (HAD), se agregó al manejo dosis pulsadas de metilprednisolona a 1 kg/kg durante cinco días, con posterior esquema de dosis reducción.

Durante su estancia en la unidad de cuidados intensivos cursó con un soporte ventilatorio con adecuada distensibilidad, no responder a PEEP, se mantuvo una estrategia de ventilación protectora para la cual ameritó bloqueo neuromuscular y prono intermitente por un lapso de 15 días, tres intentos de supinación. Se realizó evaluación guiada por ecografía así como controles radiográficos (Figura 6).

Se brindó manejo ventilatorio con metas de protección pulmonar así como posición prona. Se realizó traqueostomía percutánea por intubación endotraqueal prolongada en la curva evolutiva favorable posterior al tratamiento inmunosupresor, se logra retiro de la ventilación mecánica, y posterior retiro de cánula de traqueostomía previo a su egreso.

## DISCUSIÓN

Pérez-Padilla et al. han expresado la importancia de concretar de manera urgente la estricta regulación de los cigarrillos electrónicos y sus aditivos, de modo que cada uno de sus componentes se haga explícito, de tener un control de calidad adecuado así como de aplicar medidas para desincentivar su consumo incrementando sus impuestos, leyendas precautorias específicas e imágenes de advertencia en sus empaques.<sup>24</sup>

En este artículo se presenta un paciente menor de 35 años, coincide con las características demográficas reportadas por Delaney LJ en 2019, con antecedente de vapeo en los últimos seis meses de forma intermitente con un dispositivo electrónico con sistema de tanque, refiere tipo de saborizante mentol, con nicotina y acetato de vitamina E.<sup>25</sup> Presentó los criterios clínicos e imagenológicos para E-VALI reportados en la serie de casos de Layden et al.<sup>11</sup> en 2019 donde 97% cursó con disnea, tos y dolor torácico, por lo cual se efectuó notificación epidemiológica correspon-

diente. Tras identificar el espectro inicial en un escenario de HAD se realizó un diagnóstico diferencial excluyendo etiología infecciosa, cardiovascular, autoinmune y neoplásica brindándole tratamiento dirigido y soporte ventilatorio con lo que evoluciona a la mejoría.

## CONCLUSIÓN

Ante el incremento del uso de cigarrillos electrónicos en México, y su asociación con lesión pulmonar potencialmente grave y con espectro clínico variable, es imprescindible establecer un diagnóstico temprano y una terapéutica adecuada para evitar malos resultados que puedan poner en riesgo la vida del paciente.

## REFERENCIAS

1. Boudi FB, Patel S, Boudi A, Chan C. Vitamin E acetate as a plausible cause of acute vaping-related illness. *Cureus*. 2019;11(12):e6350. <https://doi.org/10.7759/cureus.6350>.
2. Heinzerling A, Armatas C, Karmarkar E, Attfield K, Guo W, Wang Y, et al. Severe lung injury associated with use of e-cigarette, or vaping, products-California, 2019. *JAMA Intern Med*. 2020;180(6):861-869. <https://doi.org/10.1001/jamainternmed.2020.0664>.
3. Chun LF, Moazed F, Calfee CS, Matthay MA, Gotts JE. Pulmonary toxicity of e-cigarettes. *Am J Physiol Lung Cell Mol Physiol*. 2017;313(2):L193-L206. <https://doi.org/10.1152/ajplung.00071.2017>.
4. Davidson K, Brancato A, Heetderks P, Mansour W, Matheis E, Nario M, et al. Outbreak of electronic-cigarette-associated acute lipoid pneumonia - North Carolina, July-August 2019. *MMWR Morb Mortal Wkly Rep*. 2019;68(36):784-786. <https://doi.org/10.15585/mmwr.mm6836e1>.
5. Lilly CM, Khan S, Waksmundzki-Silva K, Irwin RS. Vaping-Associated respiratory distress syndrome: Case classification and clinical guidance. *Crit Care Explor*. 2020;2(2):e0081. <https://doi.org/10.1097/cce.000000000000081>.
6. Blount BC, Karwowski MP, Shields PG. Vitamin E acetate in bronchoalveolar-lavage fluid associated with EVALI. *N Engl J Med*. 2020;382(8):697-705. doi:10.1056/NEJMoa1916433.



7. NIDA. Cigarrillos electrónicos (e-cigs) – DrugFacts. National Institute on Drug Abuse. [Internet 16 Jan. 2020. Available from: <https://www.drugabuse.gov/es/publicaciones/drugfacts/cigarrillos-electronicos-e-cigs>.
8. Encuesta Nacional de Consumo de Drogas, Alcohol y Tabaco, ENCODAT 2016-2017. Disponible en: <https://www.gob.mx/salud%7Cconadic/acciones-y-programas/encuesta-nacional-de-consumo-de-drogas-alcohol-y-tabaco-encodat-2016-2017-136758>.
9. Vardavas CI, Anagnostopoulos N, Kougias M, Evangelopoulou V, Connolly GN, Behrakis PK. Short-term pulmonary effects of using an electronic cigarette: impact on respiratory flow resistance, impedance, and exhaled nitric oxide. *Chest*. 2012;141(6):1400-1406. <https://doi.org/10.1378/chest.11-2443>.
10. Posicionamiento respecto al cigarro electrónico y otros SEAN, Ciudad de México; Gobierno de México; 2019. Disponible en: [https://www.gob.mx/cms/uploads/attachment/file/498137/AE\\_Vapeo\\_25092019.pdf](https://www.gob.mx/cms/uploads/attachment/file/498137/AE_Vapeo_25092019.pdf).
11. Drope J, Cahn Z, Kennedy R, Liber AC, Stoklosa M, Henson R, et al. Key issues surrounding the health impacts of electronic nicotine delivery systems (ENDS) and other sources of nicotine. *CA Cancer J Clin*. 2017;67(6):449-471. <https://doi.org/10.3322/caac.21413>.
12. Layden JE, Ghinai I, Pray I, Kimball A, Layer M, Tenforde MW, et al. Pulmonary illness related to e-cigarette use in Illinois and Wisconsin-Final report. *N Engl J Med*. 2020;382(10):903-916. <https://doi.org/10.1056/nejmoa1911614>.
13. Gotts JE, Jordt SE, McConnell R, Tarran R. What are the respiratory effects of e-cigarettes? *BMJ*. 2019;366:l5275. <https://doi.org/10.1136/bmj.l5275>.
14. Triantafyllou GA, Tiberio PJ, Zou RH, Lamberty PE, Lynch MJ, Kreit JW, et al. Vaping-associated acute lung injury: a case series. *Am J Respir Crit Care Med*. 2019;200(11):1430-1431. <https://doi.org/10.1164/rccm.201909-1809le>.
15. Fryman C, Lou B, Weber AG, Steinberg HN, Khanijo S, Iakovou A, et al. Acute respiratory failure associated with vaping. *Chest*. 2020;157(3):e63-e68. <https://doi.org/10.1016/j.chest.2019.10.057>.
16. Chand HS, Muthumalage T, Maziak W, Rahman I. Pulmonary toxicity and the pathophysiology of electronic cigarette, or vaping product, use associated lung injury. *Front Pharmacol*. 2020;10:1619. doi: 10.3389/fphar.2019.01619.
17. Blagev DP, Harris D, Dunn AC, Guidry DW, Grissom CK, Lanspa MJ. Clinical presentation, treatment, and short-term outcomes of lung injury associated with e-cigarettes or vaping: a prospective observational cohort study. *Lancet*. 2019;394(10214):2073-2083. [https://doi.org/10.1016/s0140-6736\(19\)32679-0](https://doi.org/10.1016/s0140-6736(19)32679-0)
18. Henry TS, Kligerman SJ, Raptis CA, Mann H, Sechrist JW, Kanne JP. Imaging findings of vaping-associated lung injury. *AJR Am J Roentgenol*. 2020;214(3):498-505. <https://doi.org/10.2214/ajr.19.22251>
19. Larsen BT, Butt YM, Smith ML. More on the pathology of vaping-associated lung injury. Reply. *N Engl J Med*. 2020;382(4):388-390. <https://doi.org/10.1056/nejmc1914980>.
20. Maddock SD, Cirulis MM, Callahan SJ, Keenan LM, Pirozzi CS, Raman SM, et al. Pulmonary lipid-laden macrophages and vaping. *N Engl J Med*. 2019;381(15):1488-1489. <https://doi.org/10.1056/nejmc1912038>.
21. Ghinai I, Pray IW, Navon L, O’Laughlin K, Saathoff-Huber L, Hoots B, et al. E-cigarette product use, or vaping, among persons with associated lung injury - Illinois and Wisconsin, April-September 2019. *MMWR Morb Mortal Wkly Rep*. 2019;68(39):865-869. <https://doi.org/10.15585/mmwr.mm6839e2>.
22. Butt YM, Smith ML, Tazelaar HD, Vaszar LT, Swanson KL, Cecchini MJ, et al. Pathology of vaping-associated lung injury. *N Engl J Med*. 2019;381(18):1780-1781. <https://doi.org/10.1056/nejmc1913069>.
23. Hartnett KP, Kite-Powell A, Patel MT, Haag BL, Sheppard MJ, Dias TP, et al. Syndromic surveillance for e-cigarette, or vaping, product use-associated lung injury. *N Engl J Med*. 2020;382(8):766-772. <https://doi.org/10.1056/nejmsr1915313>.
24. Thiri6n-Romero I, Rodr6guez-Llamazares S, Ter6n-De la Sancha K, Gonz6lez-Woge M, P6rez-Padilla R. Da6o pulmonar grave en vapedores. *Neumol Cir Torax*. 2019;78(4):340-341. [dx.doi.org/10.35366/NT194A](https://doi.org/10.35366/NT194A).
25. Chatham-Stephens K, Roguski K, Jang Y, Cho P, Jatlaoui TC, Kabbani S, et al. Characteristics of hospitalized and nonhospitalized patients in a nationwide outbreak of e-cigarette, or vaping, product use-associated lung injury - United States, November 2019. *MMWR Morb Mortal Wkly Rep*. 2019;68(46):1076-1080. <https://doi.org/10.15585/mmwr.mm6846e1>.

**Conflicto de intereses:** Los autores declaran no tener conflicto de intereses.