



# COVID-19 de curso prolongado asociado con estado de inmunosupresión. Respuesta al tratamiento con remdesivir

## COVID-19 with a prolonged course associated with a state of immunosuppression. Response to treatment with remdesivir

Carlos López-Elizondo\*

\*Unidad Médica de Alta Especialidad del Centro Médico Nacional «Ignacio García Téllez», IMSS. Mérida, Yucatán.

**RESUMEN.** La pandemia por la enfermedad por coronavirus 2019 (COVID-19) ha tenido una presentación variable en la población, desde casos leves hasta graves donde se requieren grandes insumos hospitalarios para su atención. En el caso de los pacientes inmunosuprimidos, dicha enfermedad ha tenido un comportamiento incierto en cuanto a la presentación de la misma, así como del pronóstico. En este caso se muestra una presentación de curso prolongado de la COVID-19 asociado a un estado de inmunosupresión debido al tratamiento de mantenimiento con rituximab como manejo de un linfoma folicular, donde se observa un curso de neumonías migratorias sin desarrollar síndrome de insuficiencia respiratoria aguda (SIRA) mostrando un control y mantenimiento de la enfermedad en relación al tratamiento con remdesivir, correlacionado con lo publicado por algunos autores donde se ha visto que los pacientes inmunodeprimidos son propensos a cursos prolongados de la enfermedad (recurrencia de COVID-19) pero al mismo tiempo pueden estar protegidos de una enfermedad de curso grave posiblemente al evitar el estado de hiperinflamación (tormenta de citoquinas); sin embargo, el pronóstico así como el impacto de la inmunosupresión en esta infección en estos pacientes se desconoce de manera concluyente.

**Palabras clave:** Enfermedad por coronavirus 2019, remdesivir, linfoma folicular, rituximab, inmunosupresión.

**ABSTRACT.** The pandemic due to the coronavirus disease 2019 (COVID-19) has had a variable presentation in the population, from mild to severe cases where large hospital supplies are required for its care. In the case of immunosuppressed patients this disease has had an uncertain behavior in terms of its presentation as well as its prognosis. This clinical case shows a presentation of a prolonged course of COVID-19 associated with a state of immunosuppression due to maintenance treatment with rituximab due to the diagnosis of follicular lymphoma, where a course of migratory pneumonia without the development of acute respiratory distress syndrome is observed (ARDS) being that unlike what has been published in the literature a control and maintenance of the disease is shown only with the use of remdesivir, however the prognosis of the patient is conclusively unknown.

**Keywords:** Coronavirus disease 2019, remdesivir, follicular lymphoma, rituximab, immunocompromised.

### INTRODUCCIÓN

La mayoría de los pacientes con COVID-19 presentan síntomas de leves a moderados, mientras que una minoría desarrolla un curso de enfermedad más grave que puede incluir complicaciones como SIRA, choque séptico, lesión cardíaca y trombosis.<sup>1,2</sup> Los pacientes inmunodeprimidos

con neoplasias hematológicas han sido históricamente más susceptibles a las enfermedades respiratorias virales, incluyendo cepas menos virulentas de coronavirus.<sup>3</sup> En general, se ha visto que los pacientes inmunodeprimidos son propensos a cursos prolongados de la enfermedad (recurrencia de COVID-19), pero al mismo tiempo pueden estar protegidos de una enfermedad de curso grave posi-

#### Correspondencia:

Dr. Carlos López-Elizondo

Unidad Médica de Alta Especialidad del Centro Médico Nacional «Ignacio García Téllez» IMSS. Mérida, Yucatán.

Correo electrónico: cleneumo@gmail.com

Recibido: 10-V-2021; aceptado: 15-II-2022.

**Citar como:** López-Elizondo C. COVID-19 de curso prolongado asociado con estado de inmunosupresión. Respuesta al tratamiento con remdesivir. Neumol Cir Torax. 2022; 81 (1): 52-56. <https://dx.doi.org/10.35366/105532>

blemente al evitar el estado de hiperinflamación (tormenta de citoquinas); sin embargo, hasta la fecha se carece de mayor información del componente de la inmunosupresión en este contexto.<sup>4-6</sup>

La eliminación de linfocitos B maduros positivos para CD20 comprometidos a diferenciarse en células plasmáticas productoras de autoanticuerpos se considera el principal efecto del rituximab; se ha informado hipogammaglobulinemia después del tratamiento con rituximab en pacientes con linfoma y artritis reumatoide; la inmunoglobulina G (IgG) baja ha atraído la mayor atención debido a su papel significativo en la inmunidad protectora; sin embargo, la incidencia y las implicaciones clínicas de la inmunoglobulina M (IgM) baja no se han estudiado en detalle (la dosis, frecuencia y número de infusiones del medicamento parecen ser variables importantes en este aspecto). En los pacientes tratados con rituximab, la recuperación de células B comienza a los seis meses de tratamiento y en general se recuperan los niveles normales en 12 meses después de finalizado el tratamiento, aunque en algunos pacientes puede tardar más (hasta un tiempo medio de recuperación de 23 meses después de la terapia de inducción).<sup>7,8</sup> El análogo de nucleótido remdesivir es un agente antiviral aprobado para el tratamiento de COVID-19, ayudando a mejorar el resultado clínico de los pacientes hospitalizados con un régimen de cinco días.<sup>9,10</sup>

Aquí, informamos sobre un curso prolongado de COVID-19 con viremia SARS-CoV-2 en un paciente que recibió terapia de depleción de linfocitos CD20+ a través de rituximab como manejo de mantenimiento para linfoma folicular previo a la infección viral, después de subsiguiente terapia de remdesivir por cinco días este paciente ahora muestra un sostenido control virológico de COVID-19.

## DESCRIPCIÓN DEL CASO

Se trata de un hombre de 61 años que presentó el diagnóstico de linfoma no Hodgkin folicular inmunofenotipo B (CD20 positivo) en 2017, recibiendo tratamiento rituximab-ciclofosfamida/doxorubicina/vincristina/prednisona (R-CHOP) siendo refractario a dicho esquema, por lo que recibió lenalidomina así como 18 sesiones de radioterapia con adecuada respuesta a dicho tratamiento, administrándose a la par de forma bimestral rituximab (en forma de mantenimiento) desde que terminó el esquema R-CHOP (en total 18 infusiones).

El COVID-19 comienza de forma leve en enero 2021, cursando con mejoría de dicho cuadro sólo con tratamiento sintomático. Sin embargo, dos semanas después el paciente comienza con picos febriles sin mostrar hipoxemia por oximetría de pulso, realizándole laboratorios séricos mostrando linfopenia y elevación de marcadores de inflamación (Tabla 1), por lo que se indica tomografía de tórax, la cual muestra zonas de vidrio deslustrado en lóbulo superior derecho y lóbulo inferior izquierdo (Figura 1), iniciándose nuevamente tratamiento sintomático pero en esta ocasión agregando esquema con azitromicina, así como dosis altas de esteroide inhalado sin necesidad de uso de oxígeno suplementario; el paciente presentó mejoría clínica con estabilización de temperatura y mejoría significativa de las zonas de vidrio deslustrado antes comentadas (Figura 1), disminuyendo la inflamación a nivel bioquímico ya sin presencia de linfopenia (Tabla 1) y con nueva prueba de PCR para SARS-CoV-2 negativa.

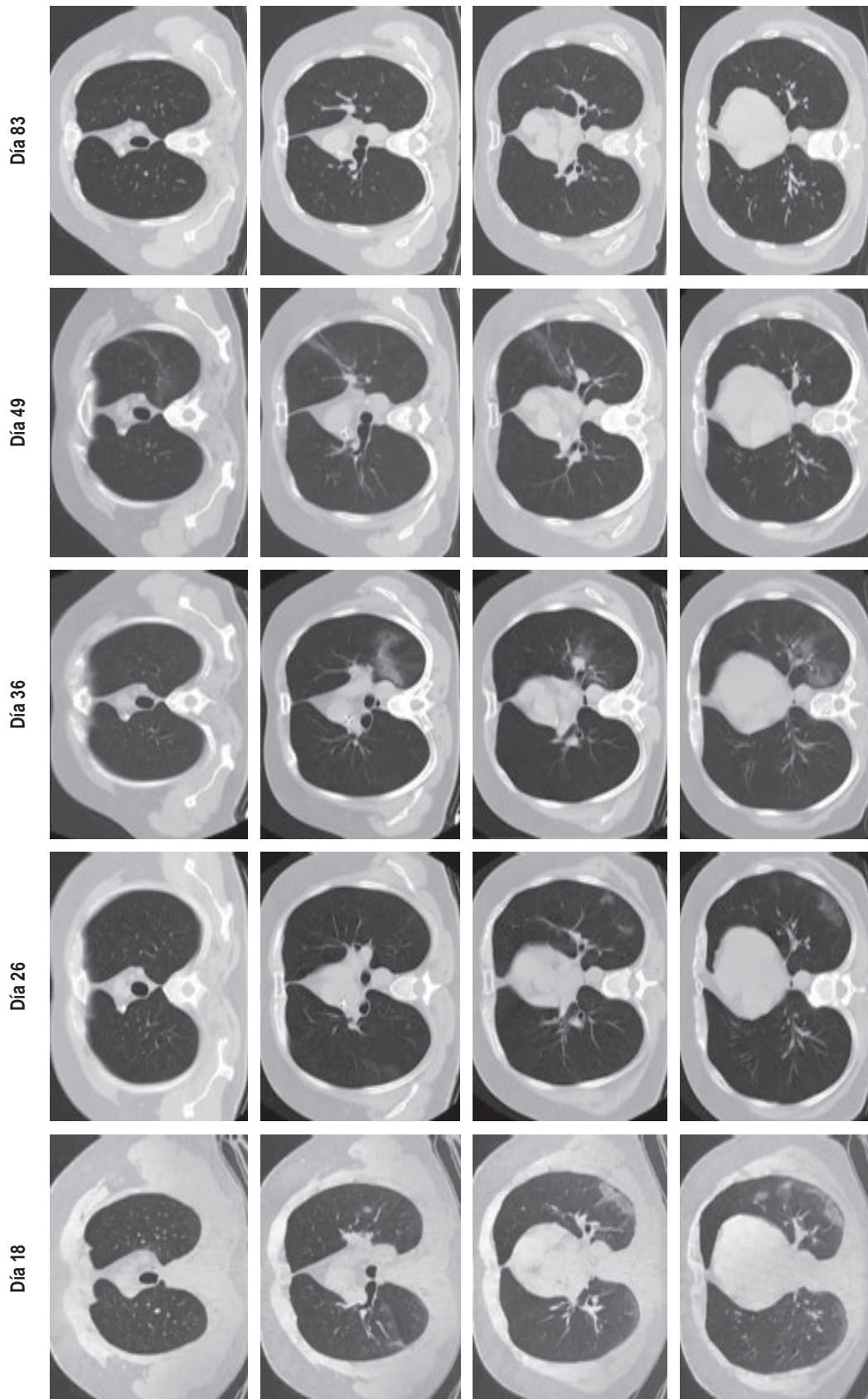
Una semana después, el paciente comienza con nuevos picos febriles superiores a 38 °C, así como tos seca manteniendo adecuada oxigenación, por lo que se procede a realizar nueva tomografía de tórax que muestra nuevo incremento del vidrio deslustrado, así como presencia

**Tabla 1:** Evolución a nivel de los laboratorios séricos. Se muestra el comportamiento de los principales marcadores inflamatorios para COVID-19, siendo la ferritina el de mayor utilidad clínica. La evolución se muestra como el número de días después de los síntomas iniciales.

	Día 14	Día 18	Día 26	Día 39	Día 49	Día 56	Día 83
DHL (U/L)	337	304	287	327	266	307	318
VSG (mm/h)	45	42	48	53	72	60	20
PCR (mg/dL)	39.5	48.4	14.5	13	2.96	2.14	0.1
Ferritina (ng/mL)	240	613	319	831	1,369	712	468
Dímero D (µg/mL)	250*	0.57	508.4*	0.27	0.38	0.3	0.17
Fibrinógeno (mg/dL)	---	675	202	488	---	---	---
Leucocitos (µL)	6,400	5,430	4,700	5,240	5,300	6,040	4,060
Linfocitos (µL), [%]	1,408 [22]	850 [15.7]	1,175 [25]	650 [12.4]	940 [17.7]	860 [14.2]	990 [24.4]

\* (ng UEF/mL)

DHL = deshidrogenasa láctica, VSG = velocidad de sedimentación globular, PCR = proteína C reactiva.



**Figura 1:** Transición de las lesiones pulmonares por neumonía COVID-19 en el caso presentado a nivel de tomografías computarizadas. Se hace evidente el comportamiento migratorio de las lesiones pulmonares por COVID-19. La evolución se muestra como el número de días después de los síntomas iniciales.

de zona de consolidación alveolar en el lóbulo inferior izquierdo (*Figura 1*), por lo que en dicho contexto se considera realizar nueva PCR para SARS-CoV-2, la cual vuelve a resultar positiva acompañándose de elevación de marcadores inflamatorios (*Tabla 1*), se comenzó a considerar la posibilidad de una reinfección contra una persistencia por COVID-19, descartándose otras etiologías infecciosas. Ante lo anterior, se comenzó a manejar sin necesidad de oxígeno suplementario con anticoagulación profiláctica (apixabán) y uso de esteroide sistémico (prednisona), agregándose de forma empírica levofloxacino y fluconazol; se evaluó el perfil inmunológico, mostrando inmunoglobulina IgM total en suero disminuida, así como subpoblaciones de linfocitos sin detectar linfocitos B CD19+ por citometría de flujo; también se realizó prueba cuantitativa de anticuerpos específicos para SARS-CoV-2 mostrando un índice de IgG con 4.33 (positivo) e de IgM con 0.74 (negativo). Tomando en cuenta dicho estado de inmunosupresión aunado a la ausencia de hipoxemia en el paciente, se decide suspender esteroide sistémico al tercer día de su inicio y se comienza con remdesivir con esquema sugerido en el contexto del paciente sin hipoxemia con 200 mg el primer día, seguidos de 100 mg una vez al día por cuatro días de forma intravenosa, con lo cual se obtiene mejoría clínica significativa con estabilización de la fiebre y la tos a las 24 horas del inicio del medicamento. El paciente continuó estable con seguimiento a la semana con nueva prueba de PCR para SARS-CoV-2 que resultó negativa, también se continuó con reducción de la inflamación a nivel bioquímico (*Tabla 1*).

Por último, el paciente se mantuvo sin presentar nuevos picos febriles y con mejoría de la tos, en el seguimiento al mes se encontró prácticamente asintomático con control de tomografía de tórax mostrando mejoría prácticamente total de las áreas de afección pulmonar antes descritas (*Figura 1*), prueba de PCR para SARS-CoV-2 negativa y con mejoría de la inflamación en laboratorios de control (*Tabla 1*).

## DISCUSIÓN

La infección por SARS-CoV-2 ha demostrado desencadenar una respuesta inmunitaria, los casos con diagnóstico de linfoma folicular han presentado remisión completa de dicha afección posterior a la infección por SARS-CoV-2.<sup>11</sup> Desafortunadamente en otros pacientes con linfoma folicular que padecen la infección con SARS-CoV-2 y que previamente han recibido tratamiento con quimioterapia, principalmente en los que han tenido enfermedad controlada con mantenimiento con terapia de depleción de células B (terapia anti-CD20), persiste la incertidumbre sobre la solidez del control viral, el grado de inmunidad y el riesgo de reinfección y/o persistencia (reactivación) de

la enfermedad viral.<sup>4,12</sup> En el caso presentado se muestra un comportamiento de persistencia o reactivación de la carga viral manifestándose con afección clínica moderada a grave (llegando a presentar neumonía), es importante mencionar que en ningún momento tuvo necesidad de uso de oxígeno suplementario, lo anterior puede hablar de un posible factor protector a la enfermedad grave por la misma inmunosupresión que presenta el paciente pero que la misma no permite eliminar la carga viral.<sup>5,13</sup> De manera contradictoria a lo antes mencionado, existen otros estudios que mencionan mayor gravedad y susceptibilidad de la enfermedad en esta población.<sup>14</sup>

Por otro lado, durante la evolución de la enfermedad el paciente había permanecido en estricto aislamiento domiciliario, por lo que se consideró muy poco probable la posibilidad de una reinfección manejándose como COVID-19 persistente o de curso prolongado, similar a lo publicado en la literatura.<sup>8</sup> Se debe comentar también el carácter atípico migratorio de las lesiones en vidrio deslustrado que presentó el paciente a nivel tomográfico (efecto creciente-menguante) descartándose otras etiologías bacterianas, tuberculosas y/o fúngicas (*Figura 1*), datos similares a lo mostrado en publicaciones previas.<sup>4</sup>

En cuanto al tratamiento que se puede ofrecer para este tipo de casos, existen pocas publicaciones y con bajo nivel de evidencia, sólo sustentado por reporte de casos donde se ha utilizado plasma de convalecientes de COVID-19 de forma sola o combinada con uso de remdesivir.<sup>8,13</sup> En este caso se logró el control viral sólo con uso de remdesivir, desafortunadamente en cuanto a este tratamiento se desconoce si se puede producir una respuesta viral sostenida y en qué momento se puede alcanzar después de la eliminación del virus.

En el estudio PRIMA se encontró que tanto las infecciones virales como las generales aumentaron en pacientes con linfoma folicular sometidos a terapia de mantenimiento con rituximab, la asociación de aumento de infecciones y terapia con rituximab es un concepto bien establecido.<sup>15</sup>

## CONCLUSIÓN

Hasta la fecha no está claro el impacto de la inmunosupresión a causa del tratamiento con terapia de depleción de linfocitos CD20+ en neoplasias hematológicas durante la enfermedad por SARS-CoV-2, además se desconoce en qué medida estos pacientes están protegidos de la reinfección por su sistema inmune. Por lo que la presentación de la COVID-19 en esta población requiere de mayor investigación para conocer el pronóstico, así como el mejor tratamiento en estos pacientes, señalando la importancia de iniciar y/o continuar con el uso de dicha terapia anti-CD20+ en esta población con COVID-19 con base en el riesgo-beneficio de la misma.

## REFERENCIAS

1. Guan WJ, Ni ZY, Hu Y, Liang WH, Ou CQ, He JX, *et al.* Clinical characteristics of coronavirus disease 2019 in China. *N Engl J Med.* 2020;382(18):1708-1720. Doi: 10.1056/NEJMoa2002032
2. Wang D, Hu B, Hu C, Zhu F, Liu X, Zhang J, *et al.* Clinical characteristics of 138 hospitalized patients with 2019 novel coronavirus-infected pneumonia in Wuhan, China. *JAMA.* 2020;323(11):1061-1069. Doi: 10.1001/jama.2020.1585
3. Hakki M, Rattray RM, Press RD. The clinical impact of coronavirus infection in patients with hematologic malignancies and hematopoietic stem cell transplant recipients. *J Clin Virol.* 2015;68:1-5. Doi: 10.1016/j.jcv.2015.04.012
4. Yasuda H, Tsukune Y, Watanabe N, Sugimoto K, Uchimura A, Tateyama M, *et al.* Persistent COVID-19 pneumonia and failure to develop anti-SARS-CoV-2 antibodies during rituximab maintenance therapy for follicular lymphoma. *Clin Lymphoma Myeloma Leuk.* 2020;20(11):774-776. Doi: 10.1016/j.clml.2020.08.017
5. Decker A, Welzel M, Laubner K, Grundmann S, Kochs G, Panning M, *et al.* Prolonged SARS-CoV-2 shedding and mild course of COVID-19 in a patient after recent heart transplantation. *Am J Transplant.* 2020;20(11):3239-3245. Doi: 10.1111/ajt.16133
6. Fu Y, Cheng Y, Wu Y. Understanding SARS-CoV-2-mediated inflammatory responses: from mechanisms to potential therapeutic tools. *Virol Sin.* 2020;35(3):266-271. Doi: 10.1007/s12250-020-00207-4
7. Kridin K, Ahmed AR. Post-rituximab immunoglobulin M (IgM) hypogammaglobulinemia. *Autoimmun Rev.* 2020;19(3):102466. Doi: 10.1016/j.autrev.2020.102466
8. Malsy J, Veletzky L, Heide J, Hennigs A, Gil-Ibanez I, Stein A, *et al.* Sustained response after remdesivir and convalescent plasma therapy in a B-cell depleted patient with protracted COVID-19. *Clin Infect Dis.* 2021;73(11):e4020-e4024. Doi: 10.1093/cid/ciaa1637
9. Beigel JH, Tomashek KM, Dodd LE, Mehta AK, Zingman BS, Kaill AC, *et al.* Remdesivir for the treatment of Covid-19 - Final report. *N Engl J Med.* 2020;383(19):1813-1826. Doi: 10.1056/NEJMoa2007764
10. Lai CC, Chen CH, Wang CY, Chen KH, Wang YH, Hsueh PR. Clinical efficacy and safety of remdesivir in patients with COVID-19: a systematic review and network meta-analysis of randomized controlled trials. *J Antimicrob Chemother.* 2021;76(8):1962-1968. Doi: 10.1093/jac/dkab093
11. Sollini M, Gelardi F, Carlo-Stella C, Chiti A. Complete remission of follicular lymphoma after SARS-CoV-2 infection: from the «flare phenomenon» to the «abscopal effect». *Eur J Nucl Med Mol Imaging.* 2021;48(8):2652-2654. Doi: 10.1007/s00259-021-05275-6
12. Reuken PA, Stallmach A, Pletz MW, Brandt C, Andreas N, Hahnfeld S, *et al.* Severe clinical relapse in an immunocompromised host with persistent SARS-CoV-2 infection. *Leukemia.* 2021;35(3):920-923. Doi: 10.1038/s41375-021-01175-8
13. Wright Z, Bersabe A, Eden R, Bradley J, Cap A. Successful use of COVID-19 convalescent plasma in a patient recently treated for follicular lymphoma. *Clin Lymphoma Myeloma Leuk.* 2021;21(1):66-68. Doi: 10.1016/j.clml.2020.06.012
14. Dai M, Lui D, Liu M, Zhou F, Li G, Chen Z, *et al.* Patients with cancer appear more vulnerable to SARS-CoV-2: a multi-center study during the COVID-19 outbreak. *Cancer Discov.* 2020;10(6):783-791. Doi: 10.1158/2159-8290.CD-20-0422
15. Salles G, Seymour JF, Offner F, López-Guillermo A, Belada D, Xerri L, *et al.* Rituximab maintenance for 2 years in patients with high tumour burden follicular lymphoma responding to rituximab plus chemotherapy (PRIMA): a phase 3, randomised controlled trial. *Lancet.* 2011;377(9759):42-51. Doi: 10.1016/S0140-6736(10)62175-7

**Conflicto de intereses:** El autor declara no tener conflicto de intereses.