



Mucormicosis pulmonar y endobronquial: reporte de caso

Pulmonary and endobronchial mucormycosis: a case report

Saúl Javier Rabadan-Armenta,* María Elena García-Torres,* Mario Abel Hernández-Hernández*

*Hospital General de México. Ciudad de México, México.

RESUMEN. Se presenta el caso de un paciente masculino que ingresó al servicio de neumología para someterse a un protocolo diagnóstico de cavitación apical izquierda. Uno de los factores de riesgo que presentaba era la diabetes *mellitus* tipo 2. Inició su padecimiento con tos productiva, expectoración blanquecina y disnea. Durante el proceso de diagnóstico se realizó un estudio de broncoscopia en el que se observó invasión endobronquial. Se tomaron muestras y, en primera instancia, se descartó la tuberculosis debido a su alta prevalencia en nuestro medio. Finalmente, el diagnóstico se estableció como mucormicosis pulmonar y mucormicosis endobronquial poco común, ambas condiciones con una alta tasa de mortalidad.

Palabras clave: mucormicosis pulmonar, anfotericina B, signo de la media luna, mucormicosis endobronquial.

ABSTRACT. The case of a male patient who was admitted to the pulmonology department for a diagnostic protocol for left apical cavitation is presented. One of the risk factors he had was type 2 diabetes. His condition began with productive cough, whitish sputum, and dyspnea. During the diagnostic process, a bronchoscopy study was performed, revealing endobronchial invasion. Samples were taken, and in the initial assessment, tuberculosis was ruled out due to its high prevalence in our region. Ultimately, the diagnosis was established as pulmonary mucormycosis and an uncommon endobronchial mucormycosis, both of which have a high mortality rate.

Keywords: pulmonary mucormycosis, amphotericin B, air-crescent sign, mucormycosis endobronchial.

INTRODUCCIÓN

La mucormicosis es una infección oportunista causada por hongos mucorales de la clase *Zygomycetes*.¹ Estos hongos mucorales son ubicuos, saprófitos y no muy exigentes; se encuentran en el suelo o en materia orgánica en descomposición. Entre ellos, tres géneros se conocen por ser patógenos en seres humanos: *Rhizopus*, *Absidia* y *Mucor*. Su temperatura óptima de crecimiento es de 28 a 30 °C en condiciones aeróbicas, con un período de incubación de dos a cinco días. La incubación puede comenzar con la inhalación de esporas o su inoculación directa en la piel lesionada.² Los tipos más comunes de mucorales aislados de pacientes con mucormicosis son *Absidia*, *Rhizopus* y *Rhizomucor*. Se cree que estas especies son saprófitos ubicuos y que el suelo es su hábitat principal. Las esporangioesporas

liberadas por los mucorales tienen un diámetro que varía de 3 a 11 μm y pueden aerosolizarse, lo que las dispersa en el ambiente y puede llevar a infecciones en las vías respiratorias superiores o inferiores.²

La mucormicosis pulmonar es la tercera presentación más común de esta enfermedad y se caracteriza por su curso clínico agresivo, con una tasa de mortalidad superior a 50%.³ En los Estados Unidos, la incidencia estimada de esta enfermedad es de 1.7 casos por millón de personas por año; según una revisión de 116 casos de mucormicosis, 22% corresponden a la mucormicosis pulmonar.⁴ Existen numerosos factores clínicos predisponentes, como la diabetes *mellitus* no controlada, cetoacidosis diabética, quimioterapia, neoplasias hematológicas (leucemia y linfoma), terapia inmunosupresora, neutropenia adquirida o congénita, antibioticoterapia, acidosis metabólica debido a

Correspondencia:

Dr. Saúl Javier Rabadan-Armenta,

Hospital General de México, Ciudad de México, México.

Correo electrónico: sauljavier95@gmail.com

Recibido: 09-VIII-2023; aceptado: 08-III-2024.

Citar como: Rabadan-Armenta SJ, García-Torres ME, Hernández-Hernández MA. Mucormicosis pulmonar y endobronquial: reporte de caso. Neumol Cir Torax. 2023; 82 (2):131-134. <https://dx.doi.org/10.35366/115400>

intoxicación crónica por salicilatos, vendajes de elastoplastia, insuficiencia renal, posoperatorio prolongado, tumores sólidos, trasplante de órganos sólidos, agammaglobulinemia y quemaduras.⁵⁻⁸ En pacientes con neoplasias malignas hematológicas, la mucormicosis afecta más comúnmente a los pulmones (58-81%).⁸

El diagnóstico de la mucormicosis pulmonar representa un desafío, ya que un diagnóstico tardío puede tener graves consecuencias. Por lo tanto, es de suma importancia considerar esta enfermedad entre los posibles diagnósticos diferenciales, especialmente en individuos inmunocomprometidos. Este artículo presenta el caso de un paciente diagnosticado mediante cultivo con mucormicosis.

PRESENTACIÓN DE CASO

Hombre de 68 años de edad, el cual acude a nuestro hospital en julio 2023 por presentar tos no productiva con expectoración blanquecina, acompañada de disnea de medianos esfuerzos; niega fiebre, sufre pérdida de peso de 6 kg en las últimas semanas. Después de recibir tratamiento antiinfeccioso en el departamento de urgencias durante dos días, con poca mejoría, ingresó a neumología para protocolo diagnóstico y terapéutico; se tomó radiografía de tórax al momento de su ingreso (*Figura 1*); se programó estudio tomográfico de tórax (*Figura 2*), donde se encontró masa cavitada bien definida dentro del lóbulo superior izquierdo, con el signo de la media luna de aire. Por sospecha diagnóstica de tuberculosis pulmonar, se solicitó

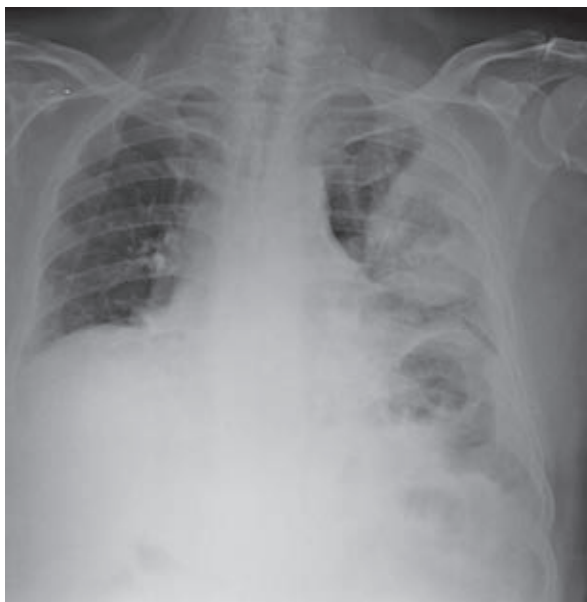


Figura 1: Radiografía de tórax. Muestra una masa cavitada en forma de bola con cavitación semilunar en el segmento posterior del lóbulo superior izquierdo.

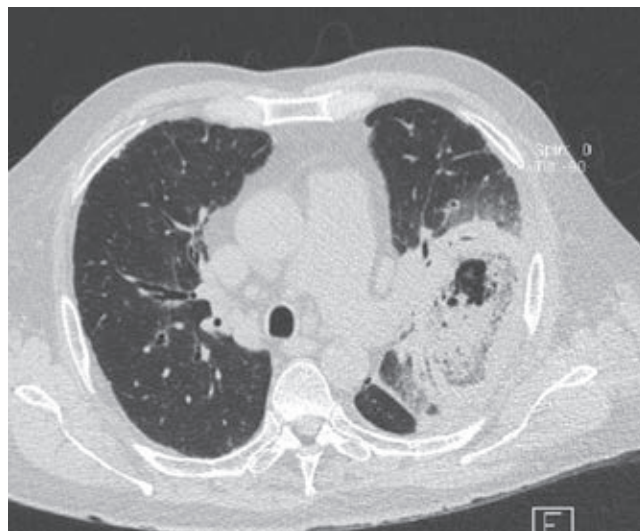

Figura 2: Tomografía computarizada de tórax. Muestra una masa cavitada bien definida dentro del lóbulo superior izquierdo, con el signo de la media luna de aire. Se observan nódulos de diferentes tamaños alrededor de la lesión y en el lóbulo superior izquierdo.

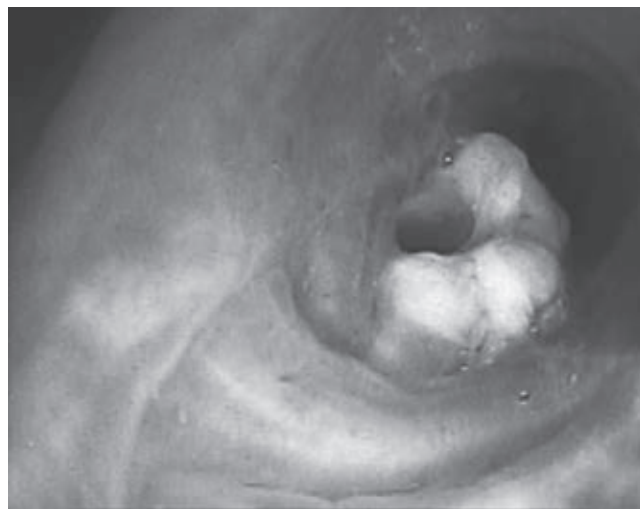


Figura 3: Fibrobroncoscopia. Se observa una masa exofítica blanquecina en la pared anterior segmento S3 izquierdo.

estudio de broncoscopia para lavado broncoalveolar y prueba de bacilos ácido-alcohol resistentes (BAAR), cultivo de micobacterias y de hongos, así como de bacterias. Durante el estudio con fibrobroncoscopia se observó una masa exofítica blanquecina en la pared anterior segmento S3 izquierdo, por lo que se decidió toma de biopsia y de muestras (*Figura 3*); posteriormente, mediante estudio histopatológico, se realizó el diagnóstico de mucormicosis y, por cultivo, mucormicosis *Absidia*. Se inició manejo con anfotericina B; durante los primeros tres días de iniciado el tratamiento, el paciente aumenta requerimiento de oxígeno,

se solicita nueva radiografía de tórax; llega a mascarilla reservorio 15 litros con saturación de 90% con taquipnea, frecuencia respiratoria 30 por minuto, con disociación toracoabdominal, por lo que se decide manejo avanzado de la vía aérea. Fallece por choque séptico en sus primeras 12 horas de estancia en terapia intensiva respiratoria.

DISCUSIÓN

Se presenta el caso de un paciente masculino de 68 años de edad, quien tenía antecedentes de diabetes *mellitus* tipo 2 con un control deficiente como único factor de riesgo. Inicialmente se consideró una posible infección por *Mycobacterium tuberculosis*, por lo que se decidió realizar una broncoscopia para obtener muestras de lavado broncoalveolar, mientras se esperaban los resultados de las pruebas para el bacilo ácido-alcohol resistente (BAAR) y el GenXpert. La infiltración pulmonar progresó y, debido a los resultados positivos en el cultivo de micología para mucor, se inició un tratamiento con agentes antifúngicos, incluyendo anfotericina B de manera continua. Lamentablemente, el paciente recibió un diagnóstico de mucormicosis pulmonar de manera tardía y su pronóstico resultó fatal durante la terapia intensiva respiratoria.

La mucormicosis pulmonar se desarrolla a causa de la inhalación de esporas de hongos en los bronquiolos y los alvéolos, lo que generalmente conduce a una rápida progresión de la neumonía o la enfermedad endobronquial. En casos poco comunes, esta infección puede llevar a lesiones endobronquiales y complicaciones asociadas con la obstrucción de las vías respiratorias. La hemoptisis es un síntoma común cuando se produce invasión vascular, lo que en ocasiones puede ser mortal. Los síntomas de la mucormicosis pulmonar suelen ser inespecíficos, incluso en las etapas avanzadas de la infección, y pueden incluir fiebre, disnea, tos y dolor torácico. En raras ocasiones, la enfermedad puede manifestarse como enfisema subcutáneo progresivo, síndrome de Pancoast, síndrome de Horner o mediastinitis crónica y perforación bronquial.^{6,9}

La inmunosupresión del paciente parece ser el factor de riesgo más crítico que lo predispone a la mucormicosis. La diabetes también se considera un factor de riesgo importante, ya que disminuye significativamente la función del sistema inmunológico y aumenta el riesgo de diversas infecciones.¹⁰

La mucormicosis pulmonar puede causar una embolia pulmonar debido a que las especies de mucorales tienden a invadir la íntima elástica de los vasos sanguíneos grandes y pequeños, lo que puede provocar trombosis, sangrado e infarto. Esto puede ser una pista importante para el diagnóstico cuando se presenta una embolia pulmonar de causa desconocida en pacientes con signos de infección

pulmonar. Por lo tanto, los médicos deben estar alerta y considerar la posibilidad de mucormicosis pulmonar en estos casos.

Las manifestaciones radiológicas de la mucormicosis pulmonar son en su mayoría inespecíficas; más del 80% de los pacientes muestran resultados anormales en las radiografías de tórax.¹¹ Los hallazgos pueden incluir consolidación, cavitación, el signo de la media luna de aire, el signo del halo, el signo del halo invertido, nódulos o masas pulmonares múltiples o solitarias, fístulas broncopleurales, pseudoaneurismas de la arteria pulmonar, linfadenopatía y derrame pleural. La cavitación se observa en hasta 40% de los casos, aunque el signo de la media luna de aire es poco común. La tomografía computarizada (TC) de alta resolución puede ser más sensible para detectar la enfermedad y puede encontrar evidencia de la infección antes que las radiografías de tórax convencionales. El pulmón derecho se ve afectado con mayor frecuencia que el izquierdo, y hay una predilección por la afectación de los lóbulos superiores, aunque la razón detrás de esto se desconoce. El presente caso reportó una lesión en el lóbulo superior derecho, al igual que la mayoría de los casos en la literatura.¹¹

Desde un punto de vista histopatológico, la invasión vascular con necrosis tisular e infiltración neutrofílica del tejido es común en todos los tipos de mucormicosis. El diagnóstico se logra al demostrar la presencia de hifas anchas (con un diámetro de 6 a 16 μm), no septadas (cenocíticas), en forma de cinta, con ramificación en ángulo recto en una muestra de tejido teñida con hematoxilina y eosina de rutina. Por lo general, no son necesarias tinciones especiales para hongos para establecer el diagnóstico. Las características menos comunes y menos específicas de la mucormicosis pulmonar incluyen invasión bronquial, neumonía, abscesos pulmonares y neumonitis granulomatosa.⁷

CONCLUSIONES

La mucormicosis pulmonar es, sobre todo, una infección oportunista causada por mucorales. Dicha infección fúngica ocurre principalmente en pacientes con deficiencia del sistema inmunitario, aunque rara vez puede atacar a pacientes inmunocompetentes. Debido a su alta tasa de mortalidad, los médicos deben emitir juicios sobre los casos sospechosos de manera correcta y oportuna para evitar diagnósticos erróneos y retrasos en el tratamiento. El diagnóstico precoz de la mucormicosis pulmonar sigue siendo un desafío clínico debido a la falta de manifestaciones clínicas específicas. En primer lugar, es esencial que los médicos tengan en cuenta que la mucormicosis pulmonar puede ocurrir en pacientes con función inmunitaria normal, especialmente cuando fallan los tratamientos antiinfecciosos de rutina.

REFERENCIAS

1. Hibbett DS, Binder M, Bischoff JF, Blackwell M, Cannon PF, Eriksson OE, et al. A higher-level phylogenetic classification of the Fungi. *Mycol Res.* 2007;111(Pt 5):509-547. Available in: <https://doi.org/10.1016/j.mycres.2007.03.004>
2. Spellberg B, Edwards J Jr, Ibrahim A. Novel perspectives on mucormycosis: pathophysiology, presentation, and management. *Clin Microbiol Rev.* 2005;18(3):556-569. Available in: <https://doi.org/10.1128/cmr.18.3.556-569.2005>
3. Jeong W, Keighley C, Wolfe R, Lee WL, Slavin MA, Kong DCM, et al. The epidemiology and clinical manifestations of mucormycosis: a systematic review and meta-analysis of case reports. *Clin Microbiol Infect.* 2019;25(1):26-34. Available in: <https://doi.org/10.1016/j.cmi.2018.07.011>
4. Aboutanos MB, Joshi M, Scalea TM. Isolated pulmonary mucormycosis in a patient with multiple injuries: a case presentation and review of the literature. *J Trauma.* 2003;54(5):1016-1059. Available in: <https://doi.org/10.1097/01.ta.0000023169.90650.6b>
5. Bigby TD, Serota ML, Tierney LM Jr, Matthay MA. Clinical spectrum of pulmonary mucormycosis. *Chest.* 1986;89(3):435-439. Available in: <https://doi.org/10.1378/chest.89.3.435>
6. Muqetadnan M, Rahman A, Amer S, Nusrat S, Hassan S, Hashmi S. Pulmonary mucormycosis: an emerging infection. *Case Rep Pulmonol.* 2012;2012:120809. Available in: <https://doi.org/10.1155/2012/120809>
7. Mohammadi A, Mehdizadeh A, Ghasemi-Rad M, Habibpour H, Esmaeli A. Pulmonary mucormycosis in patients with diabetic ketoacidosis: a case report and review of literature. *Tuberk Toraks.* 2012;60(1):66-69. Available in: <https://doi.org/10.5578/tt.2464>
8. Pagano L, Offidani M, Fianchi L, Nosari A, Candoni A, Piccardi M, et al. ; GIMEMA (Gruppo Italiano Malattie EMatologiche dell'Adulto) Infection Program. Mucormycosis in hematologic patients. *Haematologica.* 2004;89(2):207-214.
9. Bansal M, Martin SR, Rudnicki SA, Hiatt KM, Mireles-Cabodevila E. A rapidly progressing Pancoast syndrome due to pulmonary mucormycosis: a case report. *J Med Case Rep.* 2011;5:388. Available in: <https://doi.org/10.1186/1752-1947-5-388>
10. Lanternier F, Lortholary O. *Zygomycosis y diabetes mellitus.* *Clin Microbiol Infect.* 2009;15 Suppl 5:21-25. Available in: <https://doi.org/10.1111/j.1469-0691.2009.02975.x>
11. Donado-Uña JR, Díaz-Hellín V, López-Encuentra A, Echave-Sustaeta JM. Persistent cavitations in pulmonary mucormycosis after apparently successful amphotericin B. *Eur J Cardiothorac Surg.* 2002;21(5):940-942. Available in: [https://doi.org/10.1016/s1010-7940\(02\)00081-7](https://doi.org/10.1016/s1010-7940(02)00081-7)

Conflicto de intereses: los autores declaran no tener conflicto de intereses.