



# Lesión mandibular inusual de fibroma odontogénico central combinado con granuloma central de células gigantes mandibular

## *Unusual mandibular lesion of central odontogenic fibroma combined with mandibular giant cell central granuloma*

Gabriel Cortés Castillo,\* Rodrigo Liceaga Reyes,§ Adalberto Mosqueda Taylor<sup>||</sup>

### RESUMEN

En pocas ocasiones encontramos dos lesiones distintas en los maxilares, pero es todavía menos común ubicar entre ellas a lesiones tan poco frecuentes como el fibroma odontogénico central. Presentamos el caso de un paciente de 14 años de edad con una lesión osteolítica mandibular que el examen histopatológico reportó como fibroma odontogénico central combinado con un granuloma central de células gigantes y se presenta una revisión de la literatura sobre el tema.

**Palabras clave:** Fibroma odontogénico central, granuloma central de células gigantes, tumor híbrido.

**Key words:** Central odontogenic fibroma, central giant cell granuloma, hybrid lesion.

### ABSTRACT

In few occasions we find two different lesions together in the jaws, and it is still less common that one of these lesions are so uncommon as the central odontogenic fibroma. We present the case of a 14 years old patient with a osteolytic mandibular lesion that in the histopathologic report showed a central odontogenic fibroma combined with a central giant cell granuloma, and an extensive literature review is included.

### INTRODUCCIÓN

El fibroma odontogénico (FO) es un tumor de presentación rara.<sup>1</sup> La Organización Mundial de la Salud (OMS) lo define como «una proliferación benigna del ectomesénquima caracterizada por tejido fibroblástico con una cantidad variable de epitelio odontogénico aparentemente inactivo».<sup>2</sup> La OMS distingue dos variantes dependiendo de su topografía: una intraósea o central (FOC) y una extraósea o periférica (FOP), pero no subdivide al FOC.<sup>3</sup> Gardner en 1980 realiza el intento por establecer criterios para diagnosticar FOC, distinguiendo dos tipos de lesiones centrales, tipo 1) FOC Simple y 2) FOC tipo OMS. Este último con mayor contenido celular que el tipo simple, con células epiteliales que conforman una parte sustancial en la lesión y a menudo exhibiendo abundantes fibras colágenas y calcificaciones.<sup>4</sup> Se reportan diferentes variedades histológicas aún no bien establecidas en la clasificación de neoplasias de los maxilares, como la variante de células granulares, el FO con lesión central de células gigantes y el FO con fibroblastos pleomorfos.<sup>3</sup>

Presentamos el caso de un paciente con una lesión mandibular de fibroma odontogénico central combinado con granuloma central de células gigantes y se

discute la presentación clínica, radiográfica, quirúrgica y los hallazgos histopatológicos del mismo, adicionándolo y contrastando los escasos ejemplos previamente reportados.

### REPORTE DEL CASO

En julio del 2004 se presentó a la Consulta Externa del Hospital Juárez de México un adolescente del sexo masculino de 14 años de edad, con aumento de volumen mandibular del lado derecho, aparentemente de 7 meses de evolución, presentando ligera sintomatología dolorosa a la presión y sin antecedentes previos de relevancia para su padecimiento. La lesión se extendía del segundo premolar a zona del tercer molar derecho, produciendo expansión vestibular, con

\* Médico adscrito al Servicio de Cirugía Oral y Maxilofacial, Centro Médico ISSSEMYM Ecatepec.

§ Médico adscrito al Servicio de Cirugía Oral y Maxilofacial, Hospital Juárez de México.

<sup>||</sup> Profesor Titular. Departamento de Atención a la Salud. UAM Xochimilco.

desplazamiento y movilidad del primero y segundo molar ipsilateral (*Figura 1*). La radiografía panorámica mostró una lesión radiolúcida unilocular que abarcaba primer y segundo molar derechos con íntima relación al tercer molar, bordes bien delimitados, de dimensiones aproximadas de 30 x 20 mm, produciendo desplazamiento de los órganos dentales involucrados (*Figura 2*). La TAC simple mostró una lesión que producía adelgazamiento y expansión cortical vestibular y lingual conservando el borde mandibular (*Figura 3*).

Se realizó toma de biopsia incisional bajo anestesia local, llevándose a cabo el estudio histopatológico correspondiente, con reporte de granuloma central de células gigantes (GCCG) combinado con fibroma odontogénico central. Se programó para cirugía en septiembre del 2004.

Bajo anestesia general e intubación nasotraqueal, se diseñó una incisión contorneante con extensión distal retromolar y liberatriz vestibular anterior, levantamiento de colgajo mucoperiostico, curetaje completo de la lesión, extracciones de los dientes involucrados y fresado quirúrgico de los bordes, conservando el nervio alveolar inferior el cual se encontraba desplazado (*Figura 4*). Posterior a la reposición de colgajo mucoperiostico, se suturó con material reabsorbible, previa colocación de esponja hemostática en el espacio muerto.

Microscópicamente la lesión se observaba con bordes bien delimitados, superficie rugosa, consistencia firme, color amarillo pálido, produciendo expansión lingual y vestibular, con dimensiones de 40 x 30 x 25 mm (*Figura 5*).

Microscópicamente el tumor estaba conformado por tejido fibrocelular bien vascularizado que formaba fascículos entrelazados de células fusiformes con escasa producción de colágeno, entre las que se observaron abundantes islas y cordones de epitelio odontogénico inactivo. En algunas zonas especialmente hacia la periferia de la lesión, se apreciaron áreas compuestas por tejido fibrocelular altamente vascularizado, en la que se identificaron numerosas células gigantes multinucleadas tipo osteoclasto, dispersas y distribuidas principalmente alrededor de los vasos y zonas de hemorragia intralesional (*Figuras 6 y 7*).

A 2 años de seguimiento el paciente se encuentra sin datos clínicos y radiográficos de recidiva (*Figura 8*).

## DISCUSIÓN

Los casos reportados de esta rara lesión intraósea con características histológicas de FOC y GCCG han sido mencionados de manera inicial por Allen *et al*, en

una serie de 3 casos.<sup>5</sup> Odell *et al* hace referencia a una serie de 10 lesiones con estas mismas características y sugiere que se trata de lesiones híbridas<sup>6</sup> y Mosqueda *et al* adicionan un caso a los ya reportados con el patrón histológico de ambas lesiones.<sup>7</sup> Son pocos los casos reportados de esta inusual lesión, agregando este nuevo caso a los ya publicados.

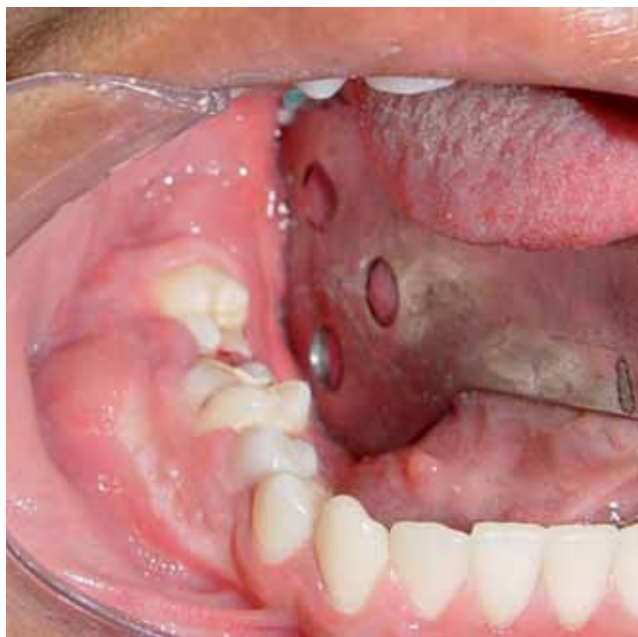

Figura 1. Aspecto clínico.

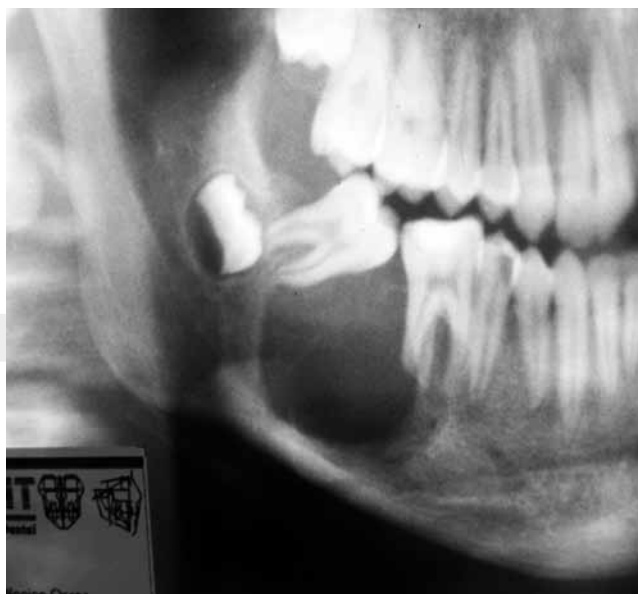
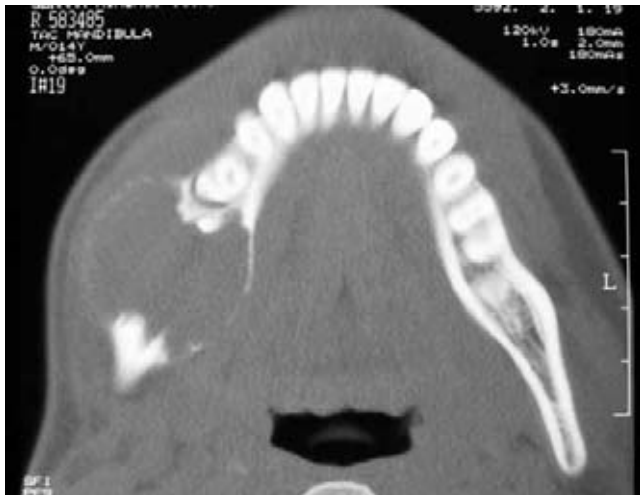
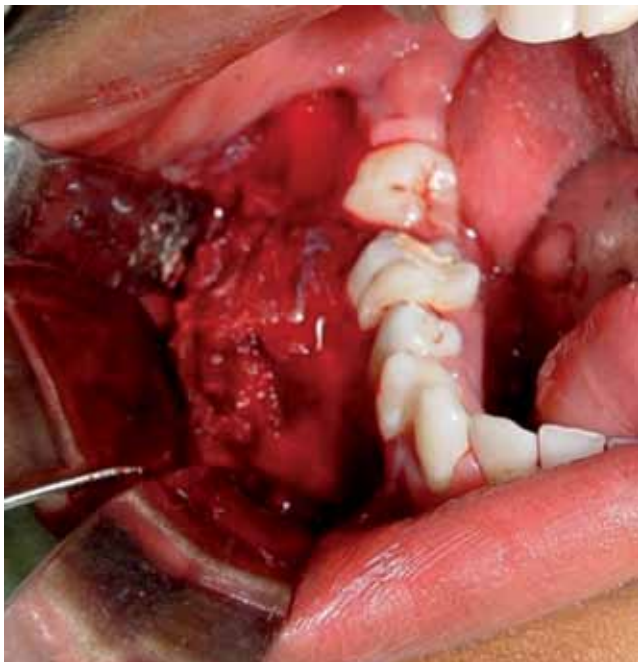Figura 2. Detalle de la ortopantomografía inicial.

El fibroma odontogénico central (FOC) es una neoplasia benigna rara, de presentación exclusiva del maxilar y la mandíbula, el cual se cree es derivado del tejido mesenquimatoso de origen dental: ligamento periodontal, papila dental o folículo dental. La OMS lo define como una neoplasia fibroblástica con una cantidad variable de epitelio odontogénico aparentemente inactivo. Algunas lesiones contienen una cantidad variable de tejido duro que asemeja al cemento displásico o hueso.<sup>8</sup>



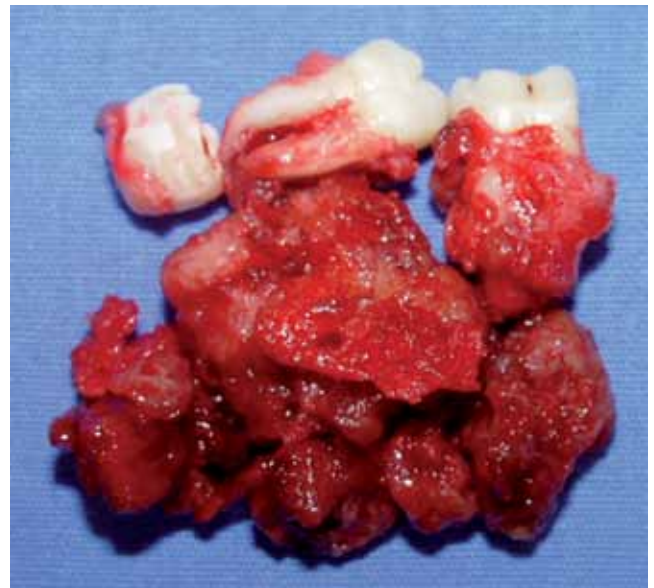**Figura 3.** Tomografía axial computada.



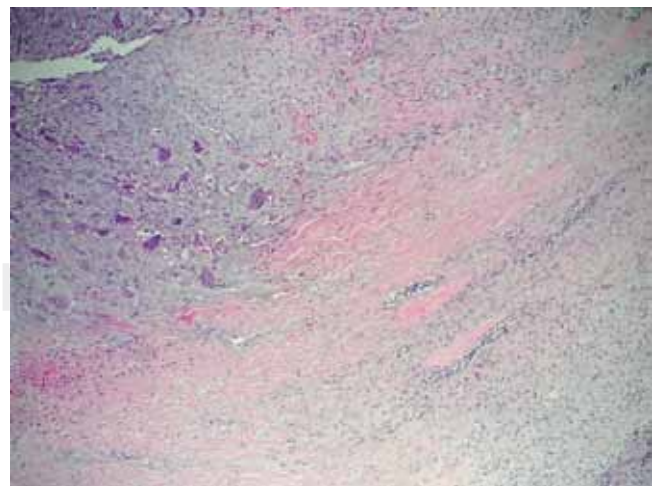
**Figura 4.** Aspecto transoperatorio.

El FOC puede aparecer a cualquier edad, más frecuentemente entre la 2ª y 4ª década de la vida, es dos veces más común en las mujeres que en los hombres. Puede presentarse tanto en el maxilar (zona anterior) como en la mandíbula (zona posterior).<sup>8</sup>

Svirsky (1986), analizó 15 casos de FOC, reportando una incidencia de 80% en la mandíbula, 60% en el sexo femenino y un rango de edad de 11– 80 años con una media de 29 años.<sup>9</sup>



**Figura 5.** Pieza quirúrgica.



**Figura 6.** Imagen histológica que muestra área de lesión central de células gigantes dentro de fibroma odontogénico central que presenta islas epiteliales en lado derecho (H&E 100X).

Handlers *et al*, mostraron en 39 casos, una incidencia de 22 casos en el maxilar y 17 en la mandíbula, con una proporción femenino: masculino de 3:1, y un rango de edad de 11 a 80 años.<sup>9</sup>

La revisión de Ramer *et al* en 2002, mostró una incidencia de la mandíbula y el maxilar 1:1, en predominio del sexo femenino en 69%. Veinticinco de los 34 casos presentes en la mandíbula ocuparon la zona posterior, y en el maxilar 25 de los 34 casos ocurrieron en la zona anterior, con un rango de edad de 4 a 80 años, y una media de 35 años.<sup>9</sup>

Radiográficamente ha sido descrita como un área radiolúcida bien definida que asemeja a un ameloblastoma unilocular o quiste odontogénico y como una lesión radiolúcida con bordes bien definidos, con una tendencia a ser de menor tamaño las lesiones radiolúcidas uniloculares, mientras que las lesiones de mayor tamaño suelen ser más frecuentemente de presentación multilocular. En la mayoría de los casos tienen bordes bien definidos, pudiendo exhibir una apariencia mixta con bordes pobremente definidos o difusos.<sup>8</sup> Ocasionalmente pueden estar asociados con resorción radicular de los dientes involucrados.<sup>9</sup> No existen características radiográficas patognomónicas para el FOC.

Microscópicamente el espectro de diferenciación es diverso. El FOC tipo simple está compuesto de fibroblastos estrellados, finas fibras de colágeno, considerable sustancia fundamental, pequeños grupos de epitelio odontogénico y pueden presentarse pequeños focos de calcificación distrófica. El llamado FOC tipo OMS es más complejo, ya que en adición a las características del tipo simple, se encuentran numerosas

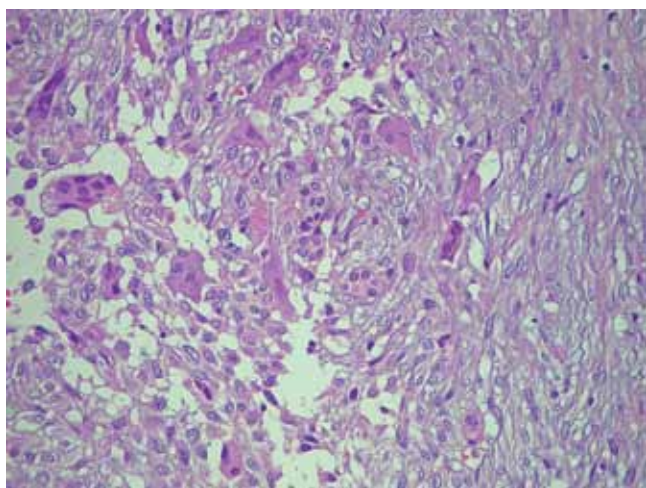
islas de epitelio odontogénico y calcificaciones semejantes a cemento y material dentinoide. Otras variantes histológicas incluyen el tipo de células granulares y un tumor híbrido de FOC y células gigantes. Los FOC han sido vinculados en algunos casos al aneurisma intracraneal y esclerosis tuberosa.<sup>10</sup>

Se cree que deriva de los elementos del mesénquima del germen dentario, como el folículo dental, la papila dental o ligamento periodontal, y es posible que presente, en su forma madura el final del espectro de entidades como el mixoma odontogénico, el mixofibroma o el fibroma odontogénico.<sup>11</sup>

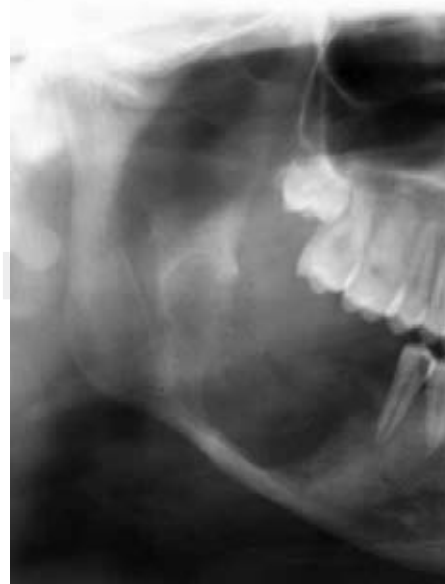El tratamiento habitual del FOC es la enucleación. La recurrencia es poco común. Dunlap y Barrer presentan 2 casos de FOC tratados con curetaje con un seguimiento de 9 y 10 años sin evidencia de recurrencia. Sin embargo, se han reportado algunos casos de recurrencia.<sup>9</sup>

El granuloma central de células gigantes (GCCG) fue descrito por primera vez por Jaffe en 1953.<sup>12</sup> Es una lesión común que comprende aproximadamente el 7% de todos los tumores benignos de los maxilares.<sup>13</sup> Las características histológicas del GCCG han sido extensamente discutidas<sup>14</sup> y es definida por la Organización Mundial de la Salud (OMS) como una lesión intraósea constituida de tejido celular fibroso que contiene múltiples focos de hemorragia, agregación de células gigantes multinucleadas y ocasionalmente trabeculado de hueso inmaduro.<sup>2</sup>

El comportamiento clínico del GCCG varía de un crecimiento lento y hasta asintomático, como una lesión agresiva que se manifiesta con dolor, destrucción



**Figura 7.** Islas de epitelio odontogénico dispersas dentro del área de lesión central de células gigantes (H&E 400X).



**Figura 8.** Detalle de la ortopantomografía de control.

ósea local, reabsorción radicular o desplazamiento dental. Los subtipos agresivos del GCCG presentan tendencia a la recurrencia después de su escisión.<sup>13</sup> El GCCG se presenta usualmente en pacientes jóvenes cercanos a los 30 años. Es más común en mujeres que en hombres, y su presentación más común se repite en la mandíbula que en el maxilar.<sup>15</sup> La lesión frecuentemente ha sido confinada a un área con dientes presentes<sup>14</sup> y es más común en la zona anterior mandibular, a menudo cruzando la línea media.

Las características radiológicas no han sido claramente definidas y existen descripciones contradictorias en diferentes textos y artículos.<sup>14</sup> La lesión puede presentarse como una radiolucencia uni o multilocular, con buena o mala definición de bordes y con grados variables de expansión de las corticales. Es importante recordar que la apariencia radiológica de la lesión no es patognomónica y puede ser confundida con otras lesiones de los maxilares.<sup>16</sup>

El tratamiento tradicional del GCCG consiste en la remoción quirúrgica. Sin embargo el rango varía de un simple curetaje a una resección en bloque. El curetaje ha sido suplementado con criocirugía<sup>17</sup> y ostectomía periférica.<sup>18</sup> El GCCG ha sido tratado en estudios recientes con métodos no quirúrgicos a base de dosis sistémicas diarias de calcitonina<sup>19,20</sup> o en inyección intralesional de corticosteroides.<sup>21</sup>

La presentación de esta inusual lesión con asociación a FOC, muestra una mayor frecuencia en el sexo femenino (12 casos femeninos a 1 masculino), con un rango de edad de 5 a 66 años (media de 35.5 años) y una preferencia de localización mandibular (11 casos mandibulares y 2 maxilares) en relación al maxilar, en donde la zona posterior mandibular es la más afectada.<sup>7</sup>

Son escasas las publicaciones donde se mencionan las características clínicas representativas de esta lesión combinada. Los datos recabados hacen mención que en la mayoría de los casos se presentan de manera asintomática, con un crecimiento lento y gradual, con expansión de corticales en la mayoría de ellas, asociándose a movilidad dental y en algunos casos desplazamiento de órganos dentarios. En el caso aquí reportado se observó la relación con un tercer molar retenido que radiográficamente se asemejaba a un quiste dentífero, no se hace mención de antecedentes como trauma, enfermedades sistémicas previas, y en la bibliografía reportada, un caso mostraba relación con tratamiento de ortodoncia, tratamiento de conductos radiculares y en otro en particular el antecedente de una extracción dental en la zona de la lesión, desconociéndose si existía de manera previa esta lesión. Un solo caso hace mención de un crecimiento rápido, con expansión y perforación de la corti-

cal.<sup>5-7</sup> Debido al número reducido de casos reportados y la semejanza en las características clínicas con otro tipo de lesiones, es difícil establecer un patrón de características propias de esta lesión combinada.

Desde un punto de vista radiográfico, el pequeño número de casos de esta lesión híbrida marca una dificultad de comparación con descripciones previas de FOC y GCG central típicos. De los casos publicados con descripción radiográfica mencionada son un número igual de lesiones radiolúcidas uni o multilocular (3 de cada uno).<sup>6,7</sup> Adicionando el nuestro que mostró una característica unilocular con asociación a un tercer molar retenido, el patrón radiográfico exacto no fue descrito en los otros seis casos.<sup>6,7</sup> En un estudio reciente, Kaffe y Buchner muestran que el 55% de los casos reportados como FOC aparecen como una lesión radiolúcida unilocular, de bordes bien definidos, y sólo el 29.4% de éstos fue multilocular. El GCCG puede tener una presentación radiolúcida uni o multilocular, con buena o mala definición de bordes, con varios grados de expansión de las corticales, sin datos patognomónicos y puede ser confundida con otras lesiones de los maxilares.<sup>14</sup> No es posible establecer un patrón radiográfico específico para este tipo de lesión combinada de FOC y GCCG debido a su número reducido en la literatura, permitiendo ampliar las posibilidades de diagnósticos radiológicos diferenciales de esta entidad.

El caso aquí reportado se muestra histológicamente conformado por tejido fibrocelular bien vascularizado que forma fascículos entrelazados de células fusiformes con escasa producción de fibras colágenas, entre las que se observan abundantes islas y cordones de epitelio odontogénico inactivo. En algunas zonas, se aprecian áreas compuestas por tejido fibrocelular altamente vascularizado, en la que se identifican numerosas células gigantes multinucleadas tipo osteoclasto, dispersas y distribuidas principalmente alrededor de los vasos y zonas de hemorragia intralesional. Estos hallazgos son similares a los descritos en los casos previamente reportados, lo que apoya el concepto de que esta lesión es una entidad en sí misma.

Allen, *et al*<sup>5</sup> hacen referencia a una asociación inusual de FOC y una reacción de GCCG, confirmando la presencia de un componente histopatológico que asemeja y considera la posibilidad que sus casos representen una «colisión» de tumores en la misma área, lo cual parece ser una probabilidad extremadamente infrecuente en la que una rara lesión como FOC tipo OMS se desarrolle simultáneamente con otra lesión poco común como el GCCG.<sup>5</sup>

Una explicación alternativa podría ser que el FOC tipo OMS, de algún modo induzca una respuesta de GCCG en estos pacientes. Análogamente el quiste óseo aneurismático, que histopatológicamente asemeja al GCCG en algunos aspectos, ha sido reportado en asociación con un número de lesiones intraóseas. Recientemente se ha reportado una reacción de células gigantes en asociación con otra neoplasia odontogénica, el ameloblastoma. Algunos investigadores creen que las células gigantes identificadas en el tejido adyacente al ameloblastoma fue un proceso reactivo en lugar de una característica de una lesión neoplásica separada.<sup>5</sup>

En el estudio realizado por Mosqueda *et al* se hace mención a 3 casos de los publicados hasta 1999 (25%) que presentaron recurrencia al tratamiento después de 3 años, presentando los componentes fibrosos y epiteliales y de granuloma de células gigantes en similar proporción a la lesión inicial.<sup>7</sup> Allen *et al* hace mención de la recurrencia observada, en uno de sus tres casos mostró ambos componentes histológicos de FOC tipo OMS y células gigantes.<sup>5</sup>

Estos hallazgos, de acuerdo con Odell *et al*, sugieren una combinación de estas dos entidades como característica esencial de la lesión y estos autores la consideran un tumor híbrido.<sup>6</sup>

Hasta la fecha no es posible determinar si el desarrollo del FOC en posición central indujo una reacción de células gigantes rodeándola o si los dos tipos de tejidos simplemente se desarrollaron al azar.<sup>5</sup>

Los antecedentes de recurrencia en los casos publicados de este tipo de lesión, sugieren efectuar su manejo quirúrgico como si se tratase de una lesión de GCCG y debido a su potencial de recurrencia, sugieren una evaluación periódica posterior a su escisión quirúrgica conservadora.

## CONCLUSIÓN

Debido al reducido número de casos reportados en la literatura, no es posible establecer las características clínicas y radiográficas que permitan distinguir a esta neoplasia del grupo de tumores odontogénicos, y solamente por medio de las características histológicas permiten ubicar a esta lesión como una entidad particular. Aún no ha sido posible determinar el origen específico de esta lesión, ni asegurar si una fue derivada de la otra, o si coincidieron de manera sincrónica para su aparición en una zona específica, pero se sugiere, como en otros tumores híbridos el tratamiento con base al componente tisular de mayor agresividad.

## REFERENCIAS

1. Handlers JP, Abrams AM, Melrose RJ et al. Central odontogenic fibroma: Clinicopathologic features of 19 cases and review of the literature. *J Oral Maxillofac Surg* 1991; 49: 46.
2. Kramer IRH, Pindborg JJ, Shear M. *Histological typing of odontogenic tumor*. Berlin Germany, Springer-Verlag 1992.
3. Nicolás C, Damián A, Mercedes P, Luis J. Central odontogenic fibroma granular cell variant: A case report and review of the literature. *J Oral Maxillofac Surg* 2002; 60: 1192-1194.
4. Gardner DG. The central odontogenic fibroma: An attempt at clarification. *Oral Surg Oral Med Oral Pathol* 1980; 50: 425.
5. Allen CM, Hammond HL, Stimson PG. Central odontogenic fibroma, WHO type: A report of three cases with an unusual associated giant cell reaction. *Oral Surg Oral Med Oral Pathol* 1992; 73: 62.
6. Odell EW, Lombardi T, Barrett AW et al. Hybrid central giant cell granuloma and central odontogenic fibroma-like lesions of the jaws. *Histopathology* 1997; 30: 165.
7. Mosqueda TA, Bermudez FV, Diaz FMA. Combined central odontogenic fibroma and giant cell granuloma-like lesion of the mandible: report of a case and review of the literature. *J Oral Maxillofac Surg* 1999; 57: 1258-1262.
8. Kaffe I, Buchner, Buchner A. Radiologic features of central odontogenic fibroma. *Oral Surg Oral Med Oral Pathol* 1994; 78: 811.
9. Spencer J, Daniels M. Central odontogenic fibroma of mandible: a case report and review of the literature. *Oral Surg Oral Med Oral Pathol Oral Radiol Endod* 2004; 98: 295-300.
10. Rauben HEJ, Noffke CE. Central odontogenic fibroma-like tumors, hypodontia, and enamel dysplasia: review of the literature and report of a case. *Oral Surg Oral Med Oral Pathol Oral Radiol Endod* 2002; 94:74-7.
11. Zachariades N. Odontogenic fibroma. *Int J Oral Maxillofac Surg* 1986; 15: 102. 12.
12. Jan de L, Hans P. van den Akker. Clinical and radiological features of central giant-cell lesions of the jaw. *Oral Surg Oral Med Oral Pathol Oral Radiol Endod* 2005; 99: 464-70
13. Chuong R, Kaban LB, Kozakewich H et al. Central giant cell lesions of the jaws: A clinicopathologic study. *J Oral Maxillofac Surg* 1986; 44: 708.
14. Bataineh AB, Al-Khateeb T, Rawashdeh MA. The surgical treatment of central giant cell granuloma of the mandible. *J Oral Maxillofac Surg* 2002; 60: 756-761.
15. Whitaker SB, Waldron CA. Central giant cell lesions of the jaws. *Oral Surg Oral Med Oral Pathol* 1993; 75: 199.
16. Cohen MA, Hertzanu Y. Radiologic features, including those seen with computed tomography, of central giant cell granuloma of the jaws. *Oral Surg Oral Med Oral Pathol* 1988; 65: 255.
17. Webb DJ, Brockbank J. Combined curettage and cryosurgical treatment for the aggressive «giant cell lesion» of the mandible. *Int J Oral Maxillofac Surg* 1986; 5: 780.
18. Eisenbud L, Stern M, Rothberg M et al. Central giant cell granuloma of the jaws: Experiences in the management of thirty-seven cases. *J Oral Maxillofac Surg* 1988; 46: 376-84.
19. Harris M. Central giant cell granulomas of the jaws regress with calcitonin therapy. *Br J Oral Maxillofac Surg* 1993; 31: 89.
20. de Lange J, Rosenberg AJ, van den Akker HP et al. Treatment of central giant cell granuloma of the jaw with calcitonin. *Int J Oral Maxillofac Surg* 1999; 28: 372.
21. Kermer C, Millesi W, Watzke IM. Local injection of corticosteroids for central giant cell granuloma: A case report. *Int J Oral Maxillofac Surg* 1994; 23: 366.