



Tratamiento con artroplastia de anquilosis de la articulación temporomandibular en un paciente con artritis reumatoide. Reporte de un caso

Temporomandibular joint ankylosis treated with arthroplasty in a patient with rheumatoid arthritis. A case report

Blanca Miranda Hernández,* José Ernesto Miranda Villasana§

RESUMEN

La anquilosis de la articulación temporomandibular (ATM) es un proceso degenerativo que implica una limitación de la apertura bucal, ocasionando trastornos en la alimentación, desarmonías oclusales, obstrucción de la vía aérea y en personas en desarrollo produce asimetrías faciales. Los factores etiológicos son multifactoriales entre los que encontramos traumatismos, infecciones, enfermedades inflamatorias, radioterapia, microsomía, tumoraciones, aunque también puede ser congénita, siendo el trauma la causa más común. La artritis reumatoide (AR) es una enfermedad sistémica, crónica, autoinmune e inflamatoria que afecta preferentemente articulaciones diartroidales y frecuentemente una gran variedad de órganos. La artritis reumatoide (AR) se presenta en todo el mundo, no tiene predilección étnica y se presenta en un 0.3 a 1.5% de toda la población. Las mujeres se afectan 2:3 veces más que los hombres, en una edad entre la cuarta y sexta década de la vida; si se presenta antes se le llama artritis reumatoide juvenil (ARJ).^{1,2} La ATM está involucrada en el 50 a 60% de los pacientes con AR un año posterior al comienzo de la enfermedad generalizada.^{3,4}

Se presenta el caso de paciente femenino de 39 años de edad, con AR y limitación de la apertura bucal de 4 mm, que le ocasionó un estado de desnutrición, bajo tratamiento por los Servicios de Reumatología y Cirugía Maxilofacial se realizó procedimiento quirúrgico de artroplastia bilateral y coronoidectomía unilateral izquierda, obteniendo la paciente una apertura bucal de 31 mm postoperatorios; teniendo un control a 18 meses con la misma apertura bucal sin presentar recidiva.

Palabras clave: Articulación temporomandibular, anquilosis, artroplastia.

Key words: Temporomandibular joint, ankylosis, arthroplasty.

ABSTRACT

Temporomandibular joint (TMJ) ankylosis is a degenerative disease that produces a limitation of mouth opening, producing difficulty in feeding, occlusal disharmony, rarely upper way obstruction and facial asymmetry on development people. The etiologic is multifactorial such as trauma, infections, inflammatory disease, radiation therapy, microsomnia, tumours and congenital disease. But the trauma is the most common. The rheumatoid arthritis (RA) is a systemic disease, chronic, inflammatory and autoimmune that affecting diarthroidal joints and frequently a variety of other organs. The Rheumatoid Arthritis (RA) occurs worldwide, in all ethnic groups, with a prevalence of 0.3 a 1.5% in most population. Females are 2:3 times more likely to be afflicted than males, the peak onset is between the fourth and sixth decades, but it may begin in childhood (JRA)^{1,2} or later in life. Temporomandibular joint is affecting in 50 to 60% of patients with RA after to begin the generalise disease.^{3,4}

One female patient is present with 39 years old, with antecedent of RA with open mouth of 4 mm that cause underfeeding, is treated by Rheumatology Service and Maxilofacial Surgeons do an arthroplasty bilateral of TMJ with coronoidectomy left side, after the patient get a open mouth of 31mm; with 18 months of control without recurrence.

INTRODUCCIÓN

La anquilosis de la articulación temporomandibular (ATM) conlleva a una restricción de la apertura bucal que puede ir desde una reducción parcial hasta una completa inmovilidad mandibular. Este proceso es el resultado de una serie de enfermedades que afectan a la articulación temporomandibular (ATM) y sus estructuras adyacentes. Se clasifica según su localización en (intra o extra capsular) y según el tipo afectado (ósea, fibrosa o mixta).⁵

* CMF adscrito del Hospital Central de Pemex, y Profesora Titular de FES Iztacala, UNAM.

§ CMF, MTRO. Profesor Titular de la Especialidad de Cirugía Oral y Maxilofacial. Hospital Regional Gral. Ignacio Zaragoza. ISSSTE.

Fecha de recepción: 19 de agosto de 2005.

Fecha de aceptación: 28 de noviembre de 2005.

Este artículo puede ser consultado en versión completa en <http://www.medigraphic.com/facultadodontologiaunam>

En 1985 Sawhney, clasifica la anquilosis de la ATM, dividiéndola en cuatro tipos de acuerdo a la severidad. Él sustenta su clasificación observando cortes tomográficos. **Tipo I:** Adhesión fibrosa, alrededor de la articulación, reducción del espacio inter-articular, causando restricción del desplazamiento condilar. **Tipo II:** Formación de un puente óseo entre el cóndilo y la cavidad glenoidea. **Tipo III:** Cuando existe una fractura del proceso condilar y la cabeza y el cuello del cóndilo están anquilosados a la cavidad glenoidea.

Tipo IV: La arquitectura de la ATM está totalmente reemplazada por una fusión ósea del cóndilo, la escotadura sigmoidea y el proceso coronoideo a la cavidad glenoidea.⁶

Con el tiempo una anquilosis unilateral produce asimetría, con desviación mandibular hacia el lado afectado, así como canteamiento del plano oclusal, mientras que retrognatia y mordida abierta anterior son comúnmente observados en pacientes con anquilosis bilateral.

Se desconocen los factores etiológicos de la artritis reumatoide (AR), la susceptibilidad a esta enfermedad está determinada genéticamente. La mayoría de los pacientes han demostrado un incremento en el antígeno leucocitario humano (HLA-DR4); la presencia de estos antígenos han sido relacionados con el incremento en los niveles de factor reumatoide y la severidad de la destrucción articular radiográficamente.

La AR tiene un componente autoinmune, así que más del 75% de los pacientes presentan: a) El factor reumatoide, éste se vincula con un periodo agudo y activo; b) Los valores de sedimentación globular y de las inmunoglobulinas (comúnmente la IgG y la IgM) durante las fases aguda y crónica aumentan; c) Es frecuente una anemia normocítica e hipocrómica; d) La cifra de leucocitos puede encontrarse normal o aumentada ligeramente, pero puede haber leucopenia en caso de esplenomegalia;⁷ e) El líquido sinovial suele ser turbio, con disminución de la viscosidad, aumento en el contenido proteico y una ligera disminución de la glucosa, el recuento leucocitario oscila entre 5 y 50,000 células por microlitro.⁷⁻⁹

Se han implementado varias técnicas quirúrgicas clasificándose en tres grupos principales:

1. Artroplastia
2. Técnicas de interposición
3. Reconstrucción articular completa

Se han utilizado injertos aloplásticos y autógenos para prevenir la osificación de la articulación, y dentro de los principales problemas encontrados con los injertos aloplásticos está la fragmentación del

implante, migración del mismo y reacción a cuerpo extraño.¹⁰ En cuanto al uso de injertos autólogos se han usado injertos costocondrales, dérmicos, de músculo, de fascia temporal, cuarto metatarsiano, extremo proximal del peroné, la clavícula, la articulación esternoclavicular, el hueso iliaco, el cartílago articular, etc.;¹¹ empero, éstos incrementan el tiempo operatorio y han sido reportadas las siguientes complicaciones: del sitio donador (por ejemplo, neumotórax, dolor pleural, infección), y en el sitio receptor (por ejemplo, resorción del injerto, fibrosis y osificación).¹²

Uno de los riesgos más importantes en la colocación de la prótesis condilar es la cercanía con el lóbulo cerebral; este tipo de prótesis es muy costoso, y se recomienda su colocación cuando ha fallado la utilización de injertos autólogos. Eggers utilizó el tantalio en 1946 como implante interposicional. En 1960, Robinson usó acero inoxidable para reconstruir la fosa llamando a su prótesis de Christensen, actualmente se utiliza vitalio. La AO ASIF diseñó el tipo de prótesis Kent-Vitek (K-V) para la fosa y tiene un componente condilar. Actualmente la prótesis más empleada es una realizada por el grupo Biomet-Lorenz que consta de dos componentes (una fosa construida de polietileno de alto peso molecular y una prótesis condilar hecha de vitalio).¹³

Sin embargo, la recurrencia es el mayor problema y el rango de recidiva es tan alta como en un 50% de los casos postoperados.¹⁴

Politis y colaboradores¹⁵ en 1987, propusieron que la reconstrucción en el tratamiento de la anquilosis de la ATM debería cumplir los siguientes requisitos:

1. Restaurar los movimientos verticales, protrusivos así como los de lateralidad de la mandíbula y conseguir una adecuada apertura bucal.
2. Restaurar y mantener la dimensión vertical facial consiguiendo una adecuada oclusión dental.
3. Obtener una simetría facial en reposo y durante el movimiento, durante y tras el cese de crecimiento del paciente.
4. Evitar la reanquilosis postquirúrgica.

En este artículo se propone la técnica quirúrgica de artroplastia de remodelación condilar y de cavidad glenoidea, como tratamiento de anquilosis de la ATM en una paciente con antecedentes de AR de 14 años de evolución; el tratamiento se realiza de manera bilateral mediante un abordaje retroauricular modificado en «E», y coronoidectomía unilateral; obteniendo una mejoría en la apertura bucal y en un control a 18 meses. No se ha presentado recidiva.

MÉTODOS

Este paciente fue tratado con técnica quirúrgica de artroplastia de cóndilo y cavidad glenoidea por el Servicio de Cirugía Maxilofacial del Hospital Regional «General Ignacio Zaragoza» ISSSTE.

Paciente femenina de 39 años de edad, con diagnóstico de ingreso de anquilosis de la articulación temporomandibular como secuela a su padecimiento base de artritis reumatoide que inició en etapa juvenil (a los 25 años).

Al interrogatorio la paciente refiere limitación considerable de la apertura bucal, así como trastornos de úlcera gástrica, anorexia y desnutrición, ocasionados por la incapacidad para la alimentación, estados de estrés constante provocados por la incapacidad para vomitar, náuseas repetitivas e ingesta de fármacos por tiempos prolongados, dolores constantes en articulaciones, molestia, fatiga generalizada y febrículas ocasionales.

Entre los hallazgos clínicos se encontraron: un patrón poliarticular y simétrico en donde las articulaciones afectadas son interfalángicas distales y proximales, metacarpos falángicos, la cadera, los hombros, codos, columna vertebral, cervicales (incapacidad para movimientos de rotación y flexión del cuello), rodillas y tobillos, con rigidez matutina de más de una hora o posterior a periodos de inactividad.

La AR está clasificada en clase III, ya que la paciente presenta una marcada restricción en sus acti-

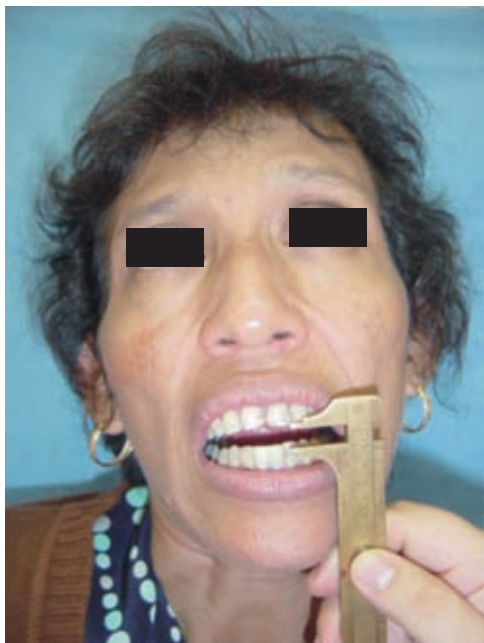

Figura 1. Valoración inicial. Apertura bucal de 4 mm.

vidades diarias y ocupacionales así como deambulación asistida.

MANIFESTACIONES EN ATM

Ambas articulaciones temporomandibulares se encontraban afectadas, refiriendo un dolor articular profundo con periodos de remisión y exacerbación que impedían un adecuado funcionamiento articular, con el tiempo disminuyó la motilidad mandibular, así como la fuerza de la masticación, refiriendo escuchar chasquidos y crepitaciones bilaterales, mismos que desaparecieron con el transcurso de los años pero se acentuó más la limitación de la apertura bucal a sólo 4 mm (*Figura 1*).

Actualmente presenta retrognatia y mordida abierta anterior ocasionada por la pérdida progresiva de altura ósea a nivel de la cabeza condilar; secundaria a la actividad de enzimas líticas y osteoclastos,¹⁵ lo que produce una anquilosis mandibular tipo II según Sawhney,⁶ misma que se puede corroborar en los cortes coronales de tomografías computadas donde se observa destrucción del disco articular, erosión de la superficie ósea tanto del cóndilo como de la cavidad glenoidea, disminución del espacio interarticular¹⁶ (*Figura 2*).

Refiere rigidez matutina generalizada que mejora en el transcurso del día o con la función.²

MANIFESTACIONES EXTRAARTICULARES

Febrícula, malestar general, astenia, adinamia, linfadenopatía, desnutrición, anemia, piel con nódulos en superficies periarticulares (pannus), eritema palmar.¹⁷

En radiografía de tórax se descartó presencia de pericarditis o pleuritis; se realizó electrocardiograma y valoración cardiológica pre-quirúrgica descartando cardiopatía valvular o coronaria.

Presentó síndrome de Sjögren mismo que se corrobora con biopsia excisional de glándula salival menor

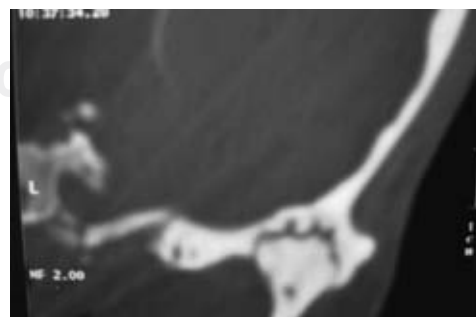

Figura 2. Tomografía computada (corte coronal). Articulación temporomandibular izquierda.

de labio inferior, presentando xeroftalmía, xerostomía que le ocasiona caries y enfermedad periodontal generalizada.^{18,19}

LABORATORIALES

Biometría hemática:

Leucocitos: 5,800 u/L; neutrófilos: 70.1%; linfocitos 13.6%; monolitos: 14.5%, eritrocitos $4.6 \cdot 10^6$ u/L; hemoglobina: 14.5 g/dL; hematócrito: 42.6%, plaquetas: 178,000 u/L; valor de sedimentación globular (VSG) 31 mm/h. TP: 11.2 seg; TPT: 28.3 seg; INR: 1.1.

Inmunología:

Factor reumatoide: 60.10 UI/mL; Proteína C reactiva: 13.50 mg/L.

Química sanguínea:

Glucosa: 79 mg/dL; Úrea: 16 mg/dL; creatinina: 0.77 mg/dL; colesterol: 139 mg/dL; aspartato aminotransferasa (TGO/AST) 32 U/L; alanina aminotransferasa (TGP/ALT) 46 U/L; fosfatasa alcalina 101 U/L.

TRATAMIENTO FARMACOLÓGICO

Metotrexato 10 mg cada semana desde hace 3 años, leflunomida (Arava) 20 mg cada 24 horas durante 3 meses, Cloroquina (Aralen) 250 mg cada 24 h por dos años, AINES en forma ocasional de tipo diclofenaco 100 mg, o paracetamol 500 mg.

El Servicio de Reumatología valoró tratamiento e indica que no presentaba datos clínicos de actividad de AR por lo que recomendó la utilización de 100 mg de hidrocortisona en el pre, trans y postoperatorio

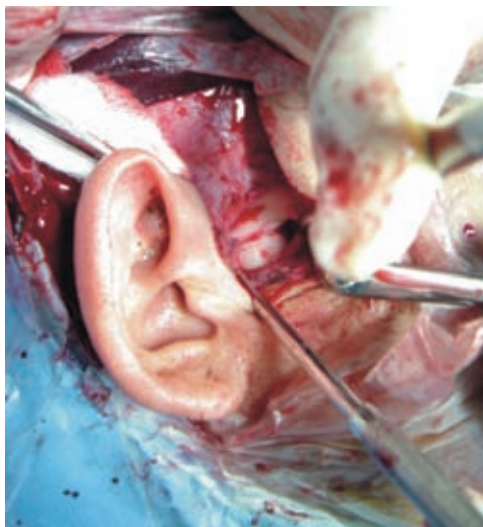


Figura 3. Abordaje retroauricular modificado en «E». ATM derecha con anquilosis tipo II.

para evitar que el acto quirúrgico fuera un factor predisponente para la reactivación de la AR. Se suspendieron los medicamentos de base; metotrexato, Arava y Aralen hasta un mes después de la cirugía, sólo se continuó tratamiento de 7.5 mg de prednisona cada 24 h, y diclofenaco 75 mg cada 12 h.

TRATAMIENTO QUIRÚRGICO:

Mediante anestesia general inhalatoria con intubación nasotraqueal a ciegas, se realizó infiltración anestésica de 1.8 mL de lidocaína con epinefrina al 2% en el espacio articular superior a intervenir; posteriormente se realizó marcaje de incisión quirúrgica previa tricotomía, asepsia y antisepsia de la zona quirúrgica y colocación de sterile drapee, realizando abordaje retroauricular modificado en «E», tomando en cuenta las mediciones realizadas por Al -Kayat y Bramley que proveen un rango suficiente de exposición y seguridad de no dañar las ramas terminales del nervio facial.²⁰

Se efectuó disección hasta llegar a la cápsula articular, realizando una vía de abordaje con una incisión en «T», se procede a colocar retractor condilar detrás del cuello del cóndilo para proteger arteria maxilar interna durante la artroplastia (remodelación de la ATM) (Figura 3), con sistema stryker se precedió a realizar artroplastia (Figura 4), introduciendo primeramente fresa quirúrgica

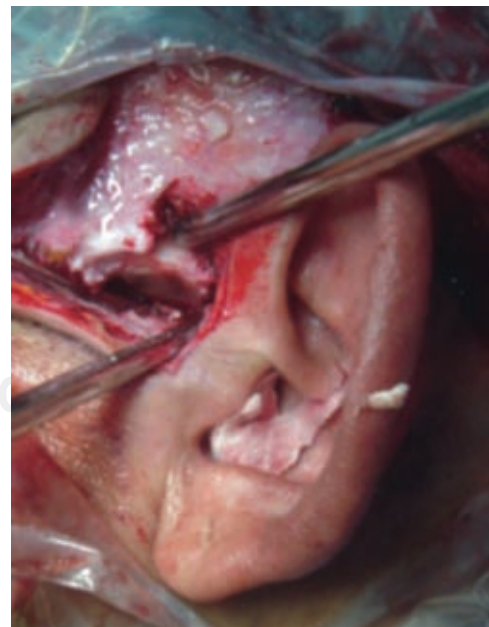


Figura 4. Espacio interarticular creado mediante la artroplastia de ATM izquierda anquilosada.

702 L y posteriormente fresón en forma de bola, se corroboró la apertura bucal, provocando una apertura bucal guiada manualmente, observando movimientos condilares con visión directa a la apertura bucal, movimientos protrusivos, lateralidad y retrusivos, observando perseverancia de anquilosis, se procedió a localizar apófisis coronoides del lado izquierdo así como a desinserción de músculo temporal y se efectuó coronoidectomía unilateral (*Figura 5*). Se rectifican movimientos condilares y apertura bucal, con paciente relajado y aún bajo efectos de anestesia general, se remodelaron las superficies articulares con lima para hueso así como se corrobora hemostasia, colocando un dren a presión negativa y sutura por planos con vycril 3-0 músculo y tejido celular subcutáneo y piel con nylon 4-0.

Se indicó aplicación de hielo en región intervenida en las primeras 24 horas, continuando con fomentos húmedos calientes, se prescribió antibiótico (PGSC 4'000,000 UI cada 4 horas por 7 días) diclofenaco 75 mg intravenoso cada 12 horas, prednisona 7.5 mg vía oral cada 24 horas. El dren se retiró posterior a 72 horas de postoperatorio y se inició fisioterapia a los ocho días de postoperatorio.

RESULTADOS

La artroplastia como tratamiento de la anquilosis de la articulación temporomandibular en pacientes con artritis reumatoide resulta eficaz, ya que el caso que se expone la paciente presenta disminución del proceso inflamatorio con la consecutiva reducción del dolor, teniendo una apertura bucal inicial de 4 mm y posterior al procedimiento quirúrgico presenta una apertura

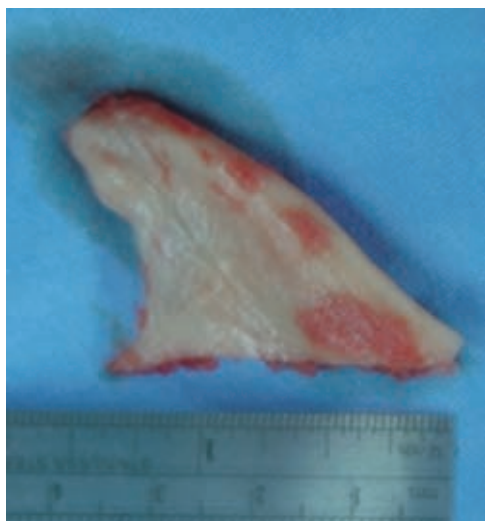


Figura 5. Coronoidectomía realizada en el lado izquierdo.

de 31 mm (*Figura 6*), misma que le permite la restauración de la funcionalidad otorgándole una mejor alimentación y calidad de vida, y con una adecuada fisioterapia postoperatoria y controles mensuales se ha evitado el riesgo de recidiva en 18 meses.

Este procedimiento quirúrgico logra excelentes resultados, mediante procedimientos de mínima invasión, y menos agresivos con otras estructuras autólogas y reduce costos del procedimiento.

DISCUSIÓN

La causa más frecuente de la anquilosis de la ATM es el traumatismo en la mayoría de las series, seguido por la sepsis²¹ y enfermedades inflamatorias sistémicas, a pesar de eso; del 0.3 al 1.5% de la población mundial padecen artritis reumatoide^{1,2} y de ese porcentaje el 50 al 60% tiene afectada la articulación temporomandibular y el restablecer la función y quitar el dolor es un reto para el Cirujano Maxilofacial.^{3,4}

El tratamiento de la anquilosis busca objetivos primordiales tales como: conseguir una apertura bucal máxima idónea, movilidad de la articulación, disminución de la inflamación y dolor, devolver la oclusión inicial al padecimiento, adecuada simetría facial.

Existen varias técnicas descritas en la literatura pero los resultados son variables y a menudo resultan insatisfactorios. La técnica quirúrgica que se propone en este artículo es la resección del bloque anquilótico

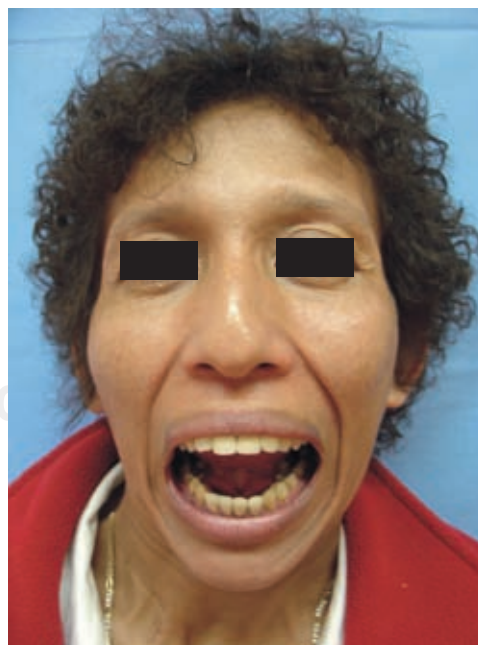

Figura 6. Apertura bucal de 31 mm, doce meses posteriores al procedimiento quirúrgico.

con la respectiva remodelación de las estructuras óseas que conforman la articulación, sin dejar ningún material como injertos aloplásticos o autólogos como interfase entre la cavidad glenoidea y el cóndilo de la mandíbula. La experiencia obtenida utilizando artroplastia como tratamiento de la anquilosis da excelentes resultados para la rehabilitación de pacientes anquilosados, recuperando la fisiología del movimiento de la articulación así como adecuada simetría facial, aunque para lograr resultados eficaces es necesario un control y vigilancia estricta en el postoperatorio a largo plazo.

CONCLUSIONES

Los resultados obtenidos en el caso de anquilosis de articulación temporomandibular bilateral en una paciente con antecedentes de artritis reumatoide tratada por el Servicio de Cirugía Maxilofacial del Hospital Regional «Gral. Ignacio Zaragoza» fue exitoso logrando una adecuada apertura bucal, disminución de la sintomatología dolorosa y cierre de mordida abierta anterior.

El tratamiento de anquilosis de ATM en pacientes con AR es multidisciplinario ya que requiere del control previo del padecimiento de base para que cuando la artritis reumatoide no se encuentre en fase activa se pueda manejar quirúrgicamente.

La artroplastia es una técnica quirúrgica eficaz para el tratamiento de la anquilosis temporomandibular, permite una adecuada conformación de las estructuras óseas articulares y sustentando los resultados en la teoría de Moss del crecimiento en donde la función de los movimientos musculares favorece el desarrollo y mantenimiento de los espacios articulares, logrando una óptima función del sistema masticatorio.²²

Debido a esta teoría es imprescindible que posterior al tratamiento quirúrgico el paciente deba ser obligado a realizar terapia de rehabilitación, de lo contrario el tratamiento no conservará los resultados obtenidos durante un periodo prolongado o en su defecto el paciente presentará una reanquilosis.

REFERENCIAS

- Arnett FC. Rheumatoid arthritis. In: Wyngaarden Jb, Smith LH, Bennett JC. *Cecil textbook of medicine*. ed. 19. Philadelphia. WB Saunders, 1988: 1508.
- Fonseca JR, Bays R, Quinn P. *Temporal disorders*. Ed. Saunders Company, 2000; 4: 79.
- Larheim TA. Rheumatoid arthritis and related joint diseases. In: Katzberg RW, Westesson PJ et al. *Diagnosis of the temporomandibular joint*. Philadelphia: WB Saunders Co., 1993: 303-26.
- Tegelberg Á. Temporomandibular joint involvement in rheumatoid arthritis: A clinical study. Dissertation, University of Lund, Malmö, Sweden, 1987.
- García-Aparicio L, Parri FJ, Sancho R. Anquilosis de la articulación temporomandibular (ATM) en la edad pediátrica. *Rev Cirugía Pediátrica* 2000; 13: 62-63.
- Nitzan DW, Bar-Ziv J. Surgical management of temporomandibular joint ankylosis type III by retaining the displaced condyle and disc. *J Oral Maxillofacial Surgery* 1998; 56: 1133-1138.
- Lipski EP. Rheumatoid arthritis. In: *Textbook of Medicine Harrison*. Ed. McGraw Hill, 1895: II(13).
- Takatsuka S, Narinobou M, Nakagawa K et al. Histologic evaluation of auricular cartilage grafts after discectomy in rabbit craniomandibular joint. *Journal Oral Maxillofacial Surgery* 1996; 54: 1216.
- Tierney LM, McPhee S. Diagnóstico clínico y tratamiento. Edit. MM, 2002: 37.
- Dolwick MF, Aufdemorte TB. Sillione—induce foreign body reaction and lymphadenopathy after temporomandibular joint arthroplasty. *Oral Surg* 1983; 59: 449.
- Lei Zhou. Auricular Cartilage graft interposition after temporomandibular joint ankylosis surgery in children. *Journal Oral and Maxillofacial Surgery* 2002; 60: 985-987.
- Raveh J, Vuillemin T, Ladrach K et al. Temporomandibular joint ankylosis: surgical treatment and long term results. *Journal Oral Maxillofacial Surgery* 1989; 47: 900.
- Quinn DP. *Color atlas of temporomandibular joint surgery*. Mosby, Chicago, 1998: 170-212.
- Topazian RG. Comparison of gap and interposition arthroplasty in the treatment of temporomandibular joint ankylosis. *Journal Oral Surgery* 1996; 24: 405.
- Politis C, Fossion E, Bossuyt M. The use of costochondral graft in arthroplasty of the temporomandibular joint. *J Craniomaxillofacial Surgery* 1987; 15: 345-354.
- Isberg A. Disfunción de la articulación temporomandibular. Edit. *Artes Médicas* 2003; 121: 131.
- Akerman S, Kopp S, Nilner M et al. Relationship between clinical and radiographic findings of the temporomandibular joint in rheumatoid arthritis. *Oral Sur Oral Med Oral Pathol* 1988; 66: 639.
- Brad N, Douglas D. *Oral and maxillofacial pathology*. Edit. WB Saunders, 2nd Edition, 2002: 757.
- Burgh NJ, Bramley P. *Libro de texto y atlas en color de la articulación temporomandibular*. Edit. Mosby, 1993: 69-83.
- Daniela TE, Fox PC. Salivary and oral components of Sjögren's syndrome. *Rheumatology Disease Clinics of North America* 1992; 18: 571-589.
- Al Kayat A, Bramley P. A modified pre-auricular approach to temporomandibular joint and malar arch. *British Journal Oral Surgery* 1979; 17: 91-103.
- Franc C, Breton P, Freidel M. Résultats tardifs du traitement chirurgical de l'ankylosis temporo-mandibulaire de L'Enfant. *Rev Stomatol Chir Maxillofac* 1997; 98: 263-265.
- Moss ML, Rankow RM. The role of the funtional matrix in mandibular growth. *Angle Orthod* 1968; 28: 95.

Dirección de correspondencia:

Dra. Blanca Miranda

La Rioja Núm. 45, Col. Zacatenco

Del: Gustavo A. Madero

07360 Distrito Federal

E-mail: blamir77@hotmail.com