



Análisis macroscópico *in vitro* de los tejidos dentales y de algunos materiales dentales de uso en endodoncia sometidos a altas temperaturas con fines forenses

In vitro behavior of dental tissues and some dental materials of endodontics use, submitted to high temperatures with forensic applications

Lucero Vázquez,* Patricia Rodríguez,§ Freddy Moreno^{||}

RESUMEN

Objetivo: Describir los cambios físicos macroestructurales que ocurren en los tejidos y en los materiales dentales empleados en un tratamiento endodóntico convencional al ser sometidos a altas temperaturas. **Materiales y métodos:** Se realizó un estudio experimental *in vitro* para observar los cambios físicos macroscópicos de los tejidos dentales (esmalte, dentina y cemento) y de los materiales de uso odontológico empleados comúnmente en endodoncia (gutapercha *Maillefer Dentsply*[®], cemento endodóntico a base de óxido de zinc eugenol *Eufar*[®], cemento endodóntico a base de resina epóxica *Top Seal*[®] *Dentsply*[®], ionómero de vidrio *Fuji*[®] *GC América*[®], amalgama de plata *GS80*[®] *SDI*[®] y resina *Point 4*[®] *Kerr*[®]) en 124 dientes humanos, sometidos a cinco rangos de temperatura (200 °C, 400 °C, 600 °C, 800 °C y 1,000 °C). **Resultados:** Los tejidos y los materiales dentales estudiados en esta investigación presentan gran resistencia a las altas temperaturas sin variar considerablemente su macroestructura, de tal manera que los cambios físicos (estabilidad dimensional, fisuras, grietas, fracturas, textura, color, carbonización e incineración) pueden llegar identificarse y asociarse a cada rango de temperatura específico. **Conclusiones:** Los tejidos y los materiales dentales presentan gran resistencia a la acción de altas temperaturas. Del mismo modo, presentan cambios específicos (color, textura, fisuras, grietas, fracturas y fragmentación) que pueden contribuir con el proceso de identificación de un cadáver o restos humanos quemados, incinerados o carbonizados.

ABSTRACT

Objective: To describe the macro structural physical changes occurring in dental tissues and materials employed in a conventional endodontic treatment after their exposition to high temperatures. **Materials and methods:** An *in vitro* experimental study was conducted to observe the macroscopic physical changes of dental tissues (enamel, dentine and cement) and of materials of conventional endodontic use (gutta-percha *Maillefer Dentsply*[®], cement with zinc oxide eugenol *Eufar*[®], endodontic cement with epoxic resin *Top Seal*[®] *Dentsply*[®], glass ionomer *Fuji*[®] *GC America*[®], silver amalgam *GS80*[®] *SDI*[®] and resin *Point 4*[®] *Kerr*[®]) in 124 human teeth, exposed to five ranks of temperature (200 °C, 400 °C, 600 °C, 800 °C and 1000 °C). **Results:** The studied tissues and dental materials used in this study, offer great resistance to high temperatures, exhibiting considerably variation of their macrostructure, in a way that the physical changes (dimensional stability, fissures, cracks, fractures, texture, color, carbonization and incineration) can serve to identify them and to associate such changes to each rank of specific temperature. **Conclusions:** The dental tissues and materials offer great resistance to the action of high temperatures. In the same way, they present specific changes (color, texture, fissures, cracks, fractures and fragmentation) that can contribute with the process of identification of a corpse or burned, incinerated or carbonized human rests.

Palabras clave: Odontología forense, identificación humana, tejidos dentales, materiales de uso endodóntico, altas temperaturas.

Key words: Forensic odontology, human identification, dental tissues, dental material endodontic use, high temperatures.

www.medigraphic.org.mx

INTRODUCCIÓN

En Latinoamérica el estado del arte de la odontología forense, al igual que otras disciplinas que conforman las ciencias forenses, avanza en virtud de los procesos sociales y políticos que acontecen en cada país, en donde la desaparición forzada, las masacres, los ataques terroristas y la violencia común han ocasionado que la investigación dentro de las ciencias

* Cirujano Dentista. Universidad Autónoma de Nayarit (México), Becaria del Programa Delfín, México.

§ Odontóloga y Especialista en Endodoncia, Profesora de la Escuela de Odontología Universidad del Valle.

^{||} Odontólogo. Profesor de la Escuela de Odontología Universidad del Valle (Colombia), Investigador Grupo Cirugía Oral y Maxilofacial de la Universidad del Valle.

forenses se desarrolle casi a la misma velocidad, de tal forma que los procesos de identificación de las víctimas son satisfactorios, en virtud a los avances técnicos y científicos. Aun cuando los victimarios emplean procedimientos que intentan evitar el reconocimiento de un cadáver o de restos humanos mediante la inhumación por partes del individuo victimado, el empleo de fosas comunes individuales o grupales, la eliminación de huellas dactilares, la destrucción de los dientes y la cremación del cuerpo sin vida; procedimientos, que desde todo punto de vista resultan atroces, se convierten en obstáculos que dificultan el proceso de identificación. Razón por la cual, el odontólogo dentro de su labor como auxiliar de la justicia; en su actuar como perito de acuerdo a la legislación colombiana; en pleno conocimiento de la situación de derechos humanos de Latinoamérica para comprender el comportamiento de los victimarios y sus sistemas de desaparición y destrucción, debe aportar sus conocimientos a las ciencias forenses, en los campos que le competen, cuando entidades oficiales (Fiscalía, Procuraduría, Defensoría, Consejería Presidencial, jueces de la República), organizaciones no gubernamentales (ONG's) y entidades internacionales (INTERPOL, Amnesty International, Committee of Freedom and Responsibility, ONU) requieran de sus conocimientos.

Basado en este amplio campo de acción, el Grupo de Investigación Cirugía Oral y Maxilofacial de la Universidad del Valle (Colombia), conceptualizó a la odontología forense como una especialidad de la odontología, la cual a través del trabajo clínico, técnico y científico interdisciplinario junto con las demás ciencias forenses procura la recta administración de la justicia bajo principios éticos y morales, mediante la evidencia que ofrecen los dientes, las estructuras anatómicas, las patologías y los tratamientos odontológicos valorados durante la observación y análisis del sistema estomatognático por parte de los profesionales de la salud bucomaxilofacial, en casos de identificación de seres humanos vivos y fallecidos, dictámenes especiales, grandes desastres, exhumaciones, huellas de mordida, lesiones personales, maltrato infantil, abuso sexual y responsabilidad profesional.

Esto es posible porque los dientes como una de las estructuras que conforma el sistema estomatognático, pese a las condiciones de muerte, son las estructuras que mejor se conservan del cuerpo humano^{1,2} debido a que el esmalte dental es el tejido más duro del organismo y se preserva en situaciones extremas de pH, salinidad, humedad y altas temperaturas.³⁻⁷ Inclusive, se debe tener en cuenta que los dientes, articulados y fisiológicamente en los alvéolos del maxilar y la mandíbula se encuentran protegidos por tejido óseo

esponjoso y cortical, y por tejidos blandos mucosos, epiteliales y musculares, que en el caso de exposición a altas temperaturas los aíslan durante algún tiempo.⁴

De hecho, son todas estas condiciones las que han permitido que históricamente los dientes hayan sido los primeros elementos estudiados para establecer la identidad de las personas fallecidas cuando quedan irreconocibles por la naturaleza de la causa de muerte y por la magnitud de la destrucción corporal. Así mismo, en cada país existe legislación que regula el ejercicio de la odontología forense y la ABFO (*American Board of Forensic Odontology*)⁸ ha propuesto los lineamientos básicos que se deben tener en cuenta al momento de identificar un individuo fallecido, principalmente como mecanismo en caso de que los medios convencionales como el reconocimiento visual y el cotejo de las huellas digitales no se pueda realizar o resulte no fehaciente, como es el caso de los cadáveres que resultan quemados, carbonizados o incinerados.

En términos generales, la identificación odontológica por lo general es comparativa, lo cual permite al odontólogo forense obtener características distintivas suficientes para identificar a una persona a partir del cotejo de los registros odontológicos *ante mortem* (historia clínica, odontograma, periodontograma, radiografías, modelos de estudio, análisis cefalométricos, plan de tratamiento, etc.), *post mortem* (información que se obtiene del cadáver) y reconstructivo (cadáveres en avanzado estado de descomposición, carbonizados, en reducción esquelética o restos humanos que requieren una reconstrucción facial y la cuarteta básica de identificación u osteobiografía general: sexo, edad, influencia de grupos poblacionales y estatura). Sin embargo, el cotejo que realice el odontólogo forense no necesariamente se hace a partir de la información proporcionada por la historia clínica (evidencia indubitada), sino también podrá guiar el proceso de identificación a partir de la recopilación y comparación de datos biográficos, antecedentes médicos, prendas de vestir, algunos documentos y señales particulares empleando métodos no científicos (evidencia dubitada).^{9,10}

Para el caso de individuos quemados, carbonizados e incinerados, el proceso de identificación se realiza de acuerdo al estado de los restos humanos. Para ese fin, con fines forenses, Norrlander³ realizó una clasificación de las quemaduras corporales en cinco categorías:

1. Quemaduras superficiales.
2. Áreas de la epidermis destruida.
3. Destrucción epidermis, dermis y áreas de necrosis en tejidos subyacentes.

4. Destrucción total de la piel y tejidos profundos.
5. Restos cremados.

Usualmente los odontólogos son llamados a asistir los procesos de identificación de las víctimas quemadas en donde la destrucción de los tejidos es extensa y no pueden ser identificados por los métodos convencionales, reconocimiento visual o huellas dactilares (categorías tres, cuatro y cinco de Norrlander). La identificación de un individuo quemado o incinerado mediante procedimientos odontológicos se realiza comparando los registros *post mortem* con la historia clínica odontológica *ante mortem* a través de la información que proporciona el sistema estomatognático. Evidentemente la verificación de la identidad de víctimas quemadas se dificulta dependiendo de las condiciones *post mortem* de la evidencia y de la cantidad y calidad de la información *ante mortem*. Las comparaciones o cotejos más frecuentes se realizan a partir de tratamientos odontológicos como restauraciones protésicas y obturaciones dentales, rasgos morfológicos dentales y óseos individualizantes, variaciones patológicas individuales y obtención de ADN de la pulpa en dientes que no hayan sido afectados por las altas temperaturas.^{5,8,11-14}

Es por ello, que describir los cambios físicos macroestructurales que ocurren en los tejidos y en los materiales dentales empleados en un tratamiento endodóntico convencional al ser sometidos a altas temperaturas podrá eventualmente, apoyar la evaluación de los restos humanos quemados, carbonizados o incinerados para determinar qué tipos de tratamientos odontológicos existían y los biomateriales dentales con que se elaboraron, lo que podrá, con el tiempo, fundamentar científicamente los cotejos *ante-post mortem* a partir de la historia clínica odontológica y establecer la identificación fehaciente de un individuo o sus restos mortales. Por tanto, los resultados expuestos en esta investigación contribuyen a la generación de nuevo conocimiento en el campo de la identificación odontológica, dentro del accionar judicial, clínico, técnico y científico de la odontología forense.

MATERIALES Y MÉTODOS

Éste es un estudio experimental *in vitro* sobre el comportamiento de la acción de altas temperaturas en los tejidos dentales (esmalte, dentina y cemento) y de algunos materiales de uso odontológico (guta-percha *Maillefer Dentsply*[®], cemento endodóntico a base de óxido de zinc eugenol *Eufar*[®], cemento endodóntico a base de resina epóxica *Top Seal*[®]

Dentsply[®], ionómero de vidrio *Fuji*[®] *GC América*[®], amalgama de plata *GS80*[®] *SDI*[®] y resina *Point 4*[®] *Kerr*[®]). Para ello, se recolectó una muestra escogida por conveniencia de 124 dientes recién extraídos por motivos ortodónticos y periodontales, que no presentaran caries, restauraciones, tratamientos de endodoncia, patología pulpar y malformaciones congénitas.

Las variables tenidas en cuenta en este estudio obedecen a los cambios macroscópicos observados en los tejidos dentales y en los materiales dentales empleados para obturar los conductos pulpares y la cavidad de acceso durante un tratamiento de endodoncia. Dichos cambios serán agrupados, para facilitar la discusión, de acuerdo a los tejidos y los materiales dentales y al rango de temperatura, teniendo en cuenta: 1. La desadaptación de los materiales de obturación; 2. Las fisuras, grietas, aspecto cuarteado y fracturas; 3. Los cambios en la textura; 4. Los cambios de color, y 5. Los niveles de carbonización e incineración.

RECOLECCIÓN DE LA MUESTRA

Una vez avalada la investigación por el Comité de Ética en Seres Humanos por la Universidad del Valle de acuerdo con el Artículo 11 de la Resolución Núm. 008430 del Ministerio de Protección Social¹⁵ y también con los principios éticos para las investigaciones médicas en seres humanos indicados por la Asociación Médica Mundial en la Declaración de Helsinki¹⁶ y previa autorización de las directivas de la Escuela de Odontología y firma de consentimiento informado por los pacientes, se procedió a obtener la muestra a partir de los dientes extraídos en la Clínica de Cirugía Oral de la Escuela de Odontología de la Universidad del Valle que cumplieran con los criterios de inclusión.

MANEJO Y CONSERVACIÓN DE LA MUESTRA

Inmediatamente después de ser extraídos los dientes, se procedió a lavarlos con agua no estéril para eliminar residuos de sangre y se introdujeron en un recipiente oscuro con solución fijadora de cloramina T al 5% (100 g, tosilcloramida sódica diluida en 2 litros de agua destilada) durante una semana. Después se colocaron los dientes en solución salina a una temperatura de 37 °C con una humedad relativa de 100%, y se cambió la solución salina cada dos semanas según las normas ICONTEC 4882\2000¹⁷ e ISO/TS 11405/2003,¹⁸ hasta iniciar los procedimientos en las muestras.

PREPARACIÓN DE LAS CAVIDADES

Un solo operador puso en una base de cera cada uno de los dientes y procedió a hacerles una cavidad palatina tipo I de acuerdo a las indicaciones de acceso de acuerdo a la literatura endodóntica, con una profundidad que permita la exposición de la cámara pulpar a través de una pieza de alta velocidad marca NSK® con refrigeración constante y fresas de diamante de grano medio-fino en forma de pera (Diatech®). Una vez hecha la cavidad, a cada diente se le efectuó una profilaxis con agua oxigenada para desinfectar la cavidad y disminuir la tensión superficial de la dentina a fin de optimizar las propiedades adhesivas de la resina compuesta.

TRATAMIENTO DE ENDODONCIA

Se realizó un tratamiento de endodoncia convencional de acuerdo a la técnica telescópica.¹⁹ Una vez localizado el conducto, se procede a ubicar la lima maestra apical y se toma la conductometría aproximadamente a 2 mm del foramen apical. Se inició con la instrumentación del conducto mediante limas de la primera serie, una por una en su respectivo orden, disminuyendo la longitud de trabajo para cada lima 2 mm con respecto del ápice e irrigando con hipoclorito de sodio y recapitulando con la lima maestra apical entre cada lima. Una vez terminada la preparación biomecánica del conducto, se realiza la conometría con un cono de gutapercha del mismo diámetro y longitud de trabajo determinada por la última lima con la cual se instrumentó y finalmente se inició la obturación del conducto mediante la técnica de condensación con conos de gutapercha y cemento de obturación. Una vez verificada la obturación se corta el penacho de los conos a 2 mm por debajo de la línea amelocementaria y se sella con el ionómero de vidrio.

OBTURACIÓN DE LAS CAVIDADES

Ésta se realizará con relación al grupo al que pertenecen de acuerdo al material de uso odontológico empleado para obturar la cavidad, de esta forma, los dientes fueron clasificados en tres grupos de acuerdo a los materiales odontológicos empleados:

Grupo 1: 42 dientes fueron cavitados a los que se les realizó el tratamiento de conducto ya descrito, cuyo conducto fue obturado con gutapercha Maillefer Dentsply®, cemento de óxido de zinc eugenol Eufar®, y sellado con ionómero de vidrio Fuji® GC América®. La cavidad se obturó con la amalgama de plata GS80®

SDI® por medio de la técnica convencional de empaçado, condensado, bruñido y pulido de la restauración.

Grupo 2: 44 dientes fueron cavitados a los que se les realizó el tratamiento de conducto ya descrito, el cual fue obturado con la gutapercha Maillefer Dentsply® y cemento de óxido de zinc eugenol Eufar®, y sellado con ionómero de vidrio Fuji® GC América®. La cavidad se obturó con resina Point 4® Kerr® por medio de la técnica de grabado ácido del esmalte por 15 segundos y acondicionamiento de la dentina por 10 segundos con ácido fosfórico al 37.5% (Gel Etchant® Kerr®); se les aplicó adhesivo (OptiBond Solo Plus® Kerr®) con un microcepillo en dos capas dejando impregnar la primera 20 segundos mediante chorro de aire indirecto (por cinco segundos) para que el adhesivo penetrara los túbulos dentinales y una segunda capa para homogeneizar la superficie evitando zonas secas, y se polimerizó el agente adhesivo por 40 segundos con una lámpara de fotopolimerización (Spectrum 800® Dentsply®). Por último se empaçado la resina compuesta (Point 4® Kerr®) mediante la técnica por incrementos oblicuos, que se polimerizaron, cada uno de ellos, por 40 segundos con una lámpara de fotopolimerización (Spectrum 800® Dentsply®) hasta obtener por completo la cavidad. Se finalizó con el pulido y brillo de la restauración para eliminar la capa inhibida superficial con los sistemas Hiluster Plus® y Oclubrush®.

Grupo 3: 47 dientes fueron cavitados a los que se les realizó el tratamiento de conducto ya descrito, cuyo conducto fue obturado con la gutapercha Maillefer® Dentsply® y cemento de resina Top Seal® Dentsply®, sellado además con ionómero de vidrio Fuji® GC América® y resina Point 4® Kerr®. La cavidad se obturó con el mismo protocolo para el Grupo 2.

A su vez, los dientes de cada uno de estos grupos fueron divididos de acuerdo al rango de temperatura al que fueron expuestos (200 °C, 400 °C, 600 °C, 800 °C y 1,000 °C) (Cuadro I).

APLICACIÓN DE ALTAS TEMPERATURAS

Una vez hechas las obturaciones, los dientes se llevaron a bandejas individuales confeccionadas con material de revestimiento refractario (Cera-Fina® Whipmix®) para facilitar su manipulación de acuerdo con el prototipo patentado por la Unidad de Materiales Dentales del Departamento de Odontostomatología de la Universidad de Pavía (Italia); y se sometieron a calor directo dentro de un horno tipo mufla (Thermolyne®) previamente calibrado a cinco diferentes rangos de temperatura (200 °C, 400°C, 600°C, 800°C y 1,000°C) con una tasa de ascen-

Cuadro I. Distribución de los dientes que constituyen la muestra por rangos de temperatura.

Rangos de temperatura (°C)	Grupo 1 (42 dientes obturados con gutapercha, cemento óxido zinc eugenol y amalgama de plata)	Grupo 2 (41 dientes obturados con gutapercha, cemento óxido zinc eugenol y resina compuesta)	Grupo 3 (41 dientes obturados con gutapercha, cemento en resina y resina compuesta)
200	8	8	8
400	8	9	8
600	8	8	8
800	9	8	9
1,000	9	8	8

so de 10 °C por minuto desde una temperatura inicial de 34 °C (temperatura ambiente) hasta alcanzar cada uno de los rangos propuestos. Terminada la aplicación del rango de temperatura específica, se retiraron los dientes del horno y se esperó a que se enfriaran a temperatura ambiente. Una vez fríos, se rociaron con laca para cabello con el fin de conferirles cierto grado de resistencia y facilitar su manipulación.⁴

Algunos especímenes fueron embebidos en acrílico transparente (New Stethic®) y se les realizó un desgaste (recortadora WhipMix®) en sentido sagital para exponer el tratamiento endodóntico y observar los cambios en los tejidos y materiales dentales de forma macroscópica.

OBSERVACIÓN Y ANÁLISIS ESTADÍSTICO

Un examinador observó y describió los cambios macroestructurales de los tejidos dentales y los materiales de obturación mediante visión directa de la muestra, con ayuda de fotografías digitales a 20x (cámara digital Sony® Cyber-Shot® DSC-H50 de 8.1 mega pixeles y lente Carl Zeiss de 35 mm) de acuerdo a las variables de este estudio. Estos cambios fueron registrados en plantillas electrónicas en el software Microsoft® Office® Excel® y se procesaron en el software SPSS® para hacer análisis de frecuencias.

RESULTADOS

ESMALTE

A 200 °C, las coronas de los dientes obturados con amalgama y con resina, se tornaron de un color pardo con el borde incisal blanco y el esmalte pierde brillo (Fi-

gura 1). A los 400 °C la corona adquirió una tonalidad más oscura, la placa bacteriana remanente se carbonizó, mientras que el esmalte se fisuró en toda la corona y se estalló en la zona cervical (Figura 2). A los 600 °C la corona adoptó un color café intenso asociado a la carbonización de la dentina subyacente y el esmalte, de aspecto cuarteado y con grietas longitudinales, se separó de la dentina en la región cervical. En los dientes obturados con amalgama, en el esmalte circundante se observaba un halo amarillo asociado a los óxidos liberados por el calor (Figura 3). A los 800 °C la corona es gris y el borde incisal adquirió un color blanco-tiza asociado a la incineración. En los dientes obturados

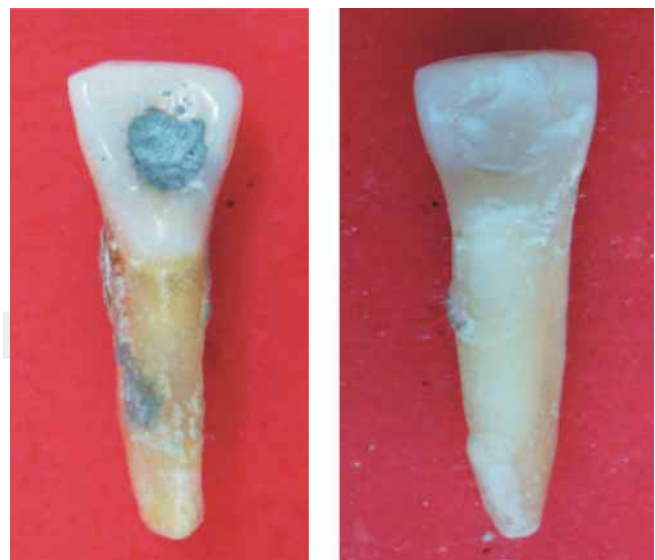


Figura 1. Dientes con obturación en amalgama (Izq.) y en resina compuesta (Der.) sometidos a 200 °C.

con amalgama los óxidos pigmentaron la interface esmalte-amalgama de color marrón y dorado (Figura 4). A los 1,000 °C en la mayoría de los dientes hubo fragmentación y pérdida del esmalte (Figura 5).

DENTINA

A los 200 °C, en el corte sagital macroscópico, la interface de unión entre el esmalte y la dentina en toda la extensión de la corona se tornó pardo, situación que le confiere ese color a la corona al ser el esmalte traslúcido (Figura 1). A los 400 °C, la dentina es de color negro debido a la carbonización y se nota una separación entre el esmalte y la dentina debido a fracturas internas (Figura 2). A los 600 °C, la dentina más externa se tornó de un color grisáceo asociado al inicio de incineración mientras que la más interna, la que entra en contacto con los materiales endodónticos, conservó el color negro, evidentemente aún carbonizada (Figura 3). A los 800 °C, la dentina radicular se encontró incinerada de color blanco mientras que la coronal, protegida por el esmalte aún presentaba vetas negras producto de la carbonización (Figura 4). A los 1,000 °C se observó la dentina de color blanco totalmente incinerada (Figura 5).

CEMENTO

El cemento es uno de los tejidos que macroscópicamente permite identificar claramente el rango de temperatura al que fueron sometidos los dientes. A los

200 °C no se observan cambios significativos aunque hay pérdida de brillo (Figura 1). A los 400°C el cemento se apreciaba de color café oscuro asociado a la carbonización, con un aspecto cuarteado en el tercio cervical de la raíz y grietas longitudinales a lo largo de toda la raíz (Figura 2). A los 600 °C el cemento, cuarteado a lo largo de la raíz, cambió a un color café claro asociado a incineración con grietas longitudinales más profundas y largas (Figura 3). A los 800°C el



Figura 3. Dientes con obturación en amalgama (Izq.) y en resina compuesta (Der.) sometidas a 600 °C.

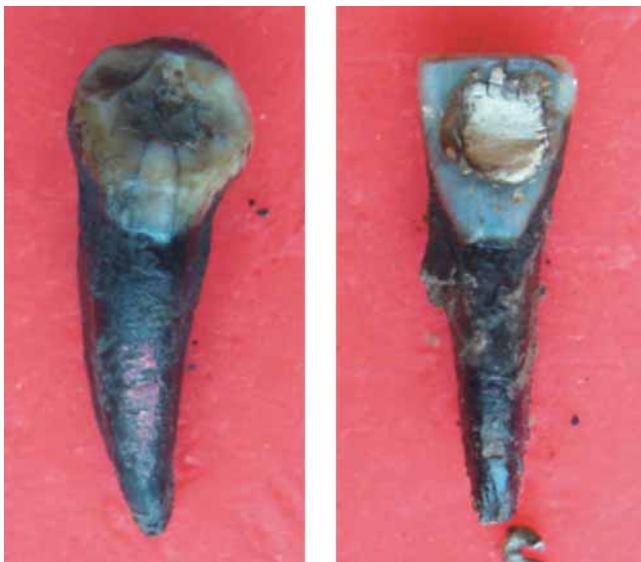

Figura 2. Dientes con obturación en amalgama (Izq.) y en resina compuesta (Der.) sometidos a 400 °C.

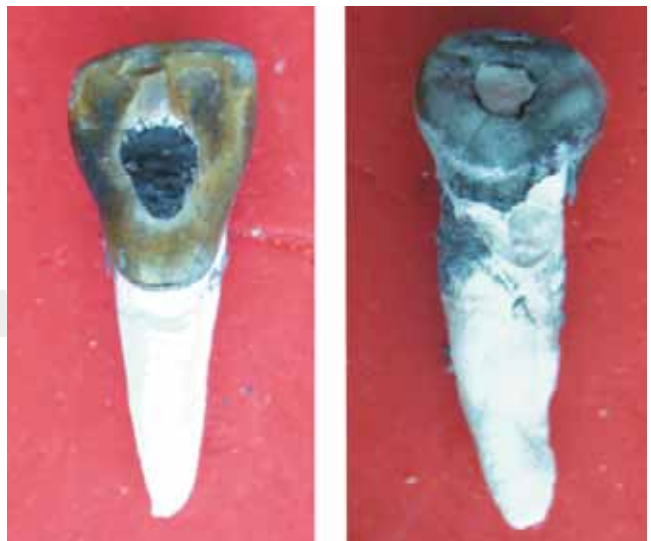

Figura 4. Dientes con obturación en amalgama (Izq.) y en resina compuesta (Der.) sometidas a 800 °C.

cemento es de color blanco tiza con grietas longitudinales y grietas transversales que se extienden hasta la dentina y que pueden generar fracturas radiculares (Figura 4). A los 1,000°C se observó el cemento de color blanco totalmente incinerado (Figura 5). En el corte sagital, macroscópicamente, el cemento sólo se puede diferenciar de la dentina a los 200, 400 y 600 °C; en los otros dos rangos de temperatura, ambos tejidos se observaron incinerados (Figuras 6 a 8).

AMALGAMA

A los 200 °C, la amalgama sufrió desadaptación marginal, se tornó opaca y rugosa al formarse en su superficie nódulos por evaporación del mercurio (Figura 1). A los 400 °C, la amalgama se oscureció y se formaron grietas superficiales (Figura 2). A los 600 °C, la amalgama estaba de color negro y se perdieron las caracterizaciones morfológicas

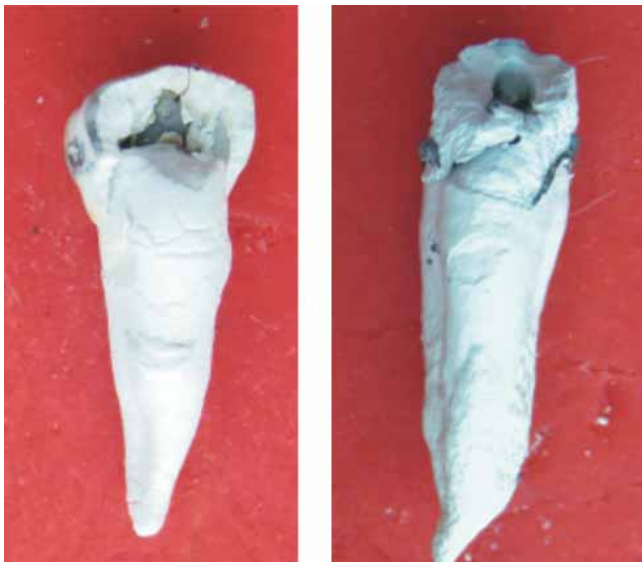

Figura 5. Dientes con obturación en amalgama (Izq.) y en resina compuesta (Der.) sometidas a 1,000 °C.



Figura 7. Corte sagital de un diente obturado con resina compuesta, gutapercha y cemento a base de resina epóxica sometido a 400 °C. Se pueden observar los materiales empleados en la obturación del conducto radicular carbonizados.

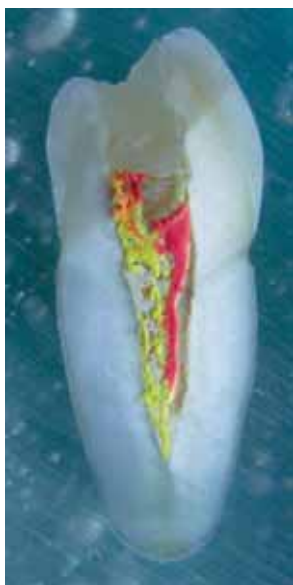

Figura 6. Corte sagital de un diente obturado con resina compuesta, gutapercha y cemento a base de resina epóxica sometido a 200 °C.

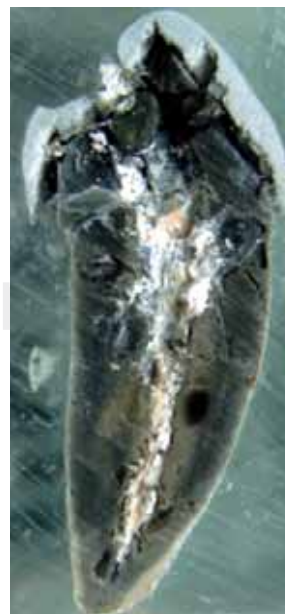

Figura 8. Corte sagital de un diente obturado con amalgama, gutapercha y cemento a base de óxido de zinc y eugenol sometido a 600 °C. Se pueden observar los materiales empleados en la obturación del conducto radicular incinerados.

realizadas por los operadores (Figura 3). A los 800 y 1,000°C, la amalgama continuaba de color negro y presentaba nódulos redondeados denominados «balas de plata» (Figuras 4 y 5). En los cortes sagitales se observó desadaptación marginal de la amalgama a los 400, 600 y 800 °C (Figuras 8 y 9). En los dientes sometidos a 1,000 °C, la obturación se encontraba desalojada por fragmentación de la corona (Figura 10). De igual forma se pudo evidenciar que el cambio de color de la amalgama ocurre sólo en la superficie de la obturación expuesta directamente al medio del horno.

RESINA COMPUESTA

A los 200 °C, la resina presentó retracción marginal y no se evidencia cambios macroscópicos significativos (Figura 1). A los 400 °C, la resina se tornó de un color pardo claro y presentó desadaptación marginal y fisuras, y grietas superficiales (Figura 2). A los 600 °C, la resina de color blanco, se observaba totalmente desadaptada y en algunos dientes se ha desalojado de la cavidad (Figura 3). A los 800 °C, la resina es de color blanco tiza y a los 1,000 °C, se encontraba totalmente desalojada de la cavidad por fragmentación de la corona (Figuras 4 y 5). En los cortes sagitales, la resina se observó con fisuras y separada de los tejidos dentales y del ionómero de vidrio empleado como selle coronal del tratamiento endodóntico (Figuras 6, 7 y 10).

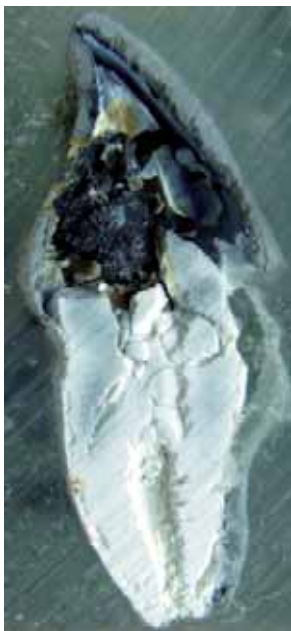


Figura 9. Corte sagital de un diente obturado con amalgama, gutapercha y cemento a base de óxido de zinc y eugenol sometido a 800 °C. Macroscópicamente no se distingue entre la dentina y los materiales empleados en la obturación del conducto radicular, los cuales se encuentran incinerados.

IONÓMERO DE VIDRIO

Este material sólo pudo ser observado en los dientes que resultaron fracturados o en los cortes sagitales. En los dientes obturados con amalgama a los 800 °C se pudo apreciar trazas del material, de colores marrón claro, adheridos a la obturación y en la parte más corona del tratamiento endodóntico adherida a la gutapercha y a las paredes dentinales (Figura 9). A los 1,000 °C, dada la fractura de la corona y la exposición del ionómero al medio del horno, se apreciaba el material incinerado. En los cortes sagitales, el ionómero se observaba como una delgada capa, de acuerdo a su función clínica; por ello, macroscópicamente resultó muy difícil evidenciar cambios significativos. A los 200 y 400 °C se observó intacto pero separado del material de obturación y de la gutapercha (Figuras 6 y 7). En los otros rangos de temperatura hay dificultad en observar el material debido a los niveles de carbonización e incineración y a la fragmentación de la corona y desalojo de la obturación.

CEMENTO ENDODÓNTICO A BASE DE ÓXIDO DE ZINC Y EUGENOL

En los cortes sagitales, a los 200 °C se observó el material entre los conos de gutapercha sin cambios significativos. A partir de los 400 °C, el cemento y la gutapercha, ambos de color blanco, se incineran y no es posible diferenciarlos macroscópicamente (Figura

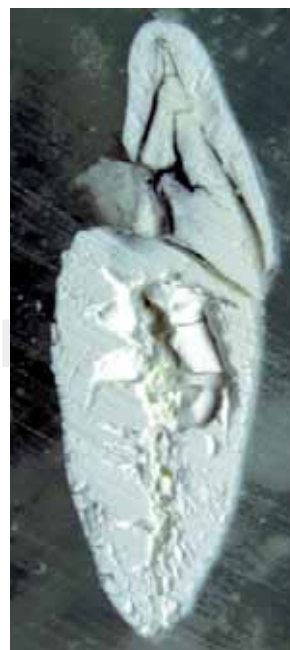

Figura 10. Corte sagital de un diente obturado con resina compuesta, gutapercha y cemento a base de resina epóxica sometido a 1,000 °C. Macroscópicamente no se distingue entre la dentina y los materiales empleados en la obturación del conducto radicular, los cuales se encuentran incinerados.

8). Ya hacia los 800 y 1,000 °C se tornan de color blanco tiza y se confundieron con la dentina incinerada (Figura 9).

CEMENTO ENDODÓNTICO A BASE DE RESINA EPÓXICA

Este material se comporta de la misma forma que el cemento a base de óxido de zinc eugenol, es decir, en el corte sagital a 200 °C se observó entre los conos de gutapercha dentro del conducto (Figura 6), a los 600 °C se pudo distinguir algunas trazas de la gutapercha y finalmente sufrió incineración a partir de los 800 °C siendo irreconocible macroscópicamente (Figura 10).

CONOS DE GUTAPERCHA

Este material pudo ser observado en los dientes que resultaron fracturados y en los cortes sagitales, sin embargo, se pudo observar un fenómeno muy interesante en los tres grupos de dientes; a los 200 °C la gutapercha derretida por el calor se filtró por el agujero apical y conservó su color original. A los 400 °C ocurrió el mismo fenómeno pero por la temperatura más alta el material de color negro, se carbonizó. A los 600 °C, en algunos dientes la gutapercha, blanca, se observó incinerada. En los cortes sagitales se pudieron observar los cambios, de tal forma que a los 200 °C los conos de gutapercha se apreciaron, junto con los cementos endodónticos de acuerdo al grupo del diente, obturando el conducto en toda su extensión y conservando su color original (Figura 6). Ya a los 400 °C en el material se observaron unas betas blancas y se pierde continuidad con el cemento endodóntico (Figura 7), cambios que se hacen más evidentes en los 600 °C (Figura 8). A los 800 y 1,000 °C, la gutapercha adquiere un color blanco tiza y se apreció totalmente incinerada (Figuras 9 y 10).

DISCUSIÓN

Esta investigación *in vitro* pone en evidencia cómo los tejidos dentales y los materiales de uso odontológico empleados resisten la acción de las altas temperaturas y presentaban cambios específicos en cada rango de temperatura a los que fueron sometidos. Sin embargo, es importante mencionar que *in vivo*, estos cambios pueden variar según factores extrínsecos como: el tiempo de exposición al ataque térmico, naturaleza de la causa del fuego, participación de sustancias combustibles, curva de elevación de la temperatura y sustancias empleadas para extinguir el fuego;

y factores intrínsecos como: el coeficiente térmico de expansión de los tejidos y los materiales, además del punto de fusión de estos últimos. Sin embargo, *in situ*, los dientes no se exponen de manera directa al fuego (sobre todo los dientes posteriores), ya que se encuentran protegidos por los tejidos periorales, la musculatura facial y, para el caso de la raíces, por todo el periodonto de protección y las corticales óseas de los huesos basales, maxilares y la mandíbula.^{1-3,20} Sumado a ello, a medida que aumenta la temperatura del cuerpo, desde el sistema digestivo se expelen gases que al llegar a la cavidad oral protruyen la lengua de tal forma que los dientes quedan inmersos en la misma.⁴

CAMBIOS EN LOS TEJIDOS DENTALES

Uno de los cambios más característico de los tejidos dentales es el estallido del esmalte en la región cervical y el posterior desprendimiento de la corona del resto del diente. Este fenómeno sucede porque la dentina, con un alto contenido orgánico y 12% de agua,²¹ se contrae por la deshidratación al ser sometido a altas temperaturas lo que le confiere cierto grado de resistencia respecto al esmalte, el cual tiene un alto contenido inorgánico (de 96 a 99%) representado en una estructura mineral conformada por una gran cantidad de fosfato de calcio en forma de cristales de apatita,²² lo que hace que este tejido al ser sometido a altas temperaturas pierda el poco contenido de agua y la matriz de colágeno ocasionando una fuerte contracción y en consecuencia, aparecen fisuras, grietas y fracturas, lo que le genera un aspecto cuarteado. Es esta discrepancia en el comportamiento de los tejidos respecto a su estabilidad dimensional lo que ocasiona que en el tercio cervical, el esmalte se fracture a los 200 °C, que se separe de la dentina a partir de los 400 °C y que finalmente se desprenda la corona a manera de un casquete una vez la dentina se carboniza y reduce considerablemente el volumen radicular desde los 800 °C.²³⁻²⁵ Todos estos cambios fueron reportados en los estudios de Günther y Schmidt citados por Röttscher *et al.*,²⁶ Merlati *et al.*,⁶ y Moreno *et al.*²⁴

En cuanto a las fisuras, grietas, aspecto cuarteado y fracturas de los tejidos dentales, a partir de los 400 °C surgen fisuras en el esmalte y en el cemento que a los 600 °C conforman grietas que se profundizan hasta la dentina coronal y radicular respectivamente, lo cual se puede evidenciar en los cortes sagitales, y que, a partir de los 800 °C pueden generar fracturas radiculares en algunos dientes. Este patrón de fisuras y grietas, longitudinales y transversales, hace que la superficie del esmalte y el cemento adquieran un

aspecto cuarteado o craquelado que desaparece con la fragmentación del esmalte y la incineración del cemento a los 1,000 °C, tal como lo describieron Merlati *et al.*⁶ y Moreno *et al.*²⁴

Finalmente los cambios en el color de los tejidos dentales obedece directamente a los niveles de carbonización e incineración en cada rango de temperatura, tal como ha sido reportado por Merlati *et al.*⁶ y Moreno *et al.*²⁴

CAMBIOS EN LOS MATERIALES DENTALES

En el caso de la amalgama, los cambios de la textura superficial y de su estructura se encuentran relacionados con los puntos de fusión de los metales que conforman la aleación. Entre los 200 y 400 °C, la amalgama presentaba la superficie oclusal rugosa asociada a la aparición de nódulos que surgen al evaporarse el mercurio a través de burbujas gaseosas entre los 400 °C hasta los 850 °C, las cuales al disminuir la temperatura, la presión hace que los minerales arrastrados por el mercurio se agrupan en forma de estos nódulos.¹ Esta condición también fue informada por Merlati *et al.*,⁶ Moreno *et al.*,²⁴ Günther y Schmidt, citados por Rötzscher *et al.*,²⁶ quienes describieron estas estructuras como «balas de plata» debido a que el mercurio arrastra trazas de plata a partir de los 800 °C generando poros en la estructura de la amalgama.²⁷

Otra de las características más relevantes del comportamiento de la amalgama, en la medida que aumenta la temperatura, es la pigmentación, ocasionada principalmente en el esmalte. Merlati *et al.*⁶ hicieron referencia a la aparición de pigmentos rosados en la raíz y en la corona de los dientes obturados con amalgama y sometidos a 1,000 y 1,100 °C, mientras que Moreno *et al.*²⁴ reportaron dichos pigmentos en el esmalte alrededor de la amalgama entre los 600 y 1,200 °C. Los pigmentos rojizos-pardo se asocian con la oxidación por altas temperaturas que sufría el cobre a partir de los 450 °C,²⁸ el halo dorado-marrón que circunscribe la obturación en amalgama entre los 800 °C y los 1,200 °C se asocia a los vapores de mercurio,²⁹ al mismo cobre²⁸ y a los óxidos de plata.²⁹ En este estudio, la disociación de los componentes de la amalgama por las altas temperaturas pigmentó el esmalte con un halo amarillo a los 600 °C y dorado-marrón a los 800 °C.

En cuanto a la resina compuesta, lo que más llama la atención es el cambio de color, asociado a los niveles de carbonización e incineración, y la alteración de la textura, la cual se observa más rugosa en la medida que la temperatura aumenta hasta incinerarse a

los 1,000 °C. A partir de los 400 °C la resina inicia el proceso de carbonización por combustión de la matriz acrílica para finalmente incinerarse desde los 800 °C con lo que adquiere un color blanco tiza. Cambios similares fueron reportados por Merlati *et al.*⁶ y por Moreno *et al.*²⁴

El ionómero de vidrio evidencia los mismos cambios reportados por Moreno *et al.*,²⁴ los cuales no resultaron evidentes en todas las muestras debido en gran parte al grosor de película del material de acuerdo a sus funciones como protector pulpar, base cavitaria y selle coronal del tratamiento endodóntico.

Dentro de los materiales de obturación endodóntica, no se encontraron reportes en la literatura que discutan el comportamiento de los cementos endodónticos empleados en este estudio. Por lo tanto, la discusión se centra en la gutapercha. Este material termoplástico se caracteriza por tener una consistencia blanda entre los 25 y 30 °C, y fluida a partir de los 60 °C, características que se pueden observar *in vitro*, sin embargo, López *et al.*³⁰ indicaron que *in vivo* la gutapercha es capaz de resistir temperaturas externas elevadas, lo cual concuerda con este estudio, en el cual la gutapercha, aun incinerada puede diferenciarse de los tejidos dentales dentro del conducto radicular a los 800 °C. Otro aspecto interesante de la gutapercha es que en el estudio de Moreno *et al.*²⁴ se reportaron un mayor número de fracturas y estallidos radiculares en dientes que no fueron tratados endodónticamente, situación que no sucedió en este estudio, por lo cual se puede inferir que la gutapercha dentro del conducto puede brindar solidez estructural a los tejidos dentales carbonizados e incinerados, situación que ocurrió de igual forma en el estudio de Savio *et al.*³¹

CONCLUSIONES

Tanto los tejidos dentales (esmalte, dentina y cemento) como los diferentes materiales de uso odontológico tenidos en cuenta en este estudio, muestran una serie de cambios específicos en cada rango de temperatura (color, textura, fisuras, grietas, fracturas y fragmentación), por lo cual su comportamiento macroscópico brinda información sobre los grados de temperatura que se pudieron alcanzar.

Los resultados de este estudio evidencian que el conocimiento del comportamiento de los tejidos dentales y los materiales de uso odontológico a la acción de altas temperaturas, resulta de gran importancia para la odontología forense durante los procesos de identificación de un individuo cuyo cadáver o restos hayan sido quemados, carbonizados o incinerados.

AGRADECIMIENTOS

Esta investigación fue desarrollada a través de la alianza estratégica con fines de cooperación científica entre el Programa Delfín de México (Beca-Pasantía del Programa Interinstitucional para el Fortalecimiento de la Investigación y el Postgrado del Pacífico) y la Escuela de Odontología de la Universidad del Valle (Oficina de Asuntos Internacionales de la Facultad de Salud y Grupo de Investigación Cirugía Oral y Maxilo-facial).

REFERENCIAS

- Moya V, Roldán B, Sánchez JA. *Odontología legal y forense*. Primera edición. Barcelona: Editorial Masson SA; 1994.
- Ferreira JL, Espina AL, Barrios FA, Mavaréz MG. Conservación de las estructuras orales y faciales del cadáver quemado. *Cien Odontol* 2005; 2: 58-65.
- Norrlander AL. *Burned and incinerated remains*. In: Bowers CM, Bell GL, Editores. *Manual of forensic odontology*. Third edition. Colorado Springs: American Society of Forensic Odontology; 1997: 16-18.
- Delattre VF. Burned beyond recognition: Systematic approach to the dental identification of charred human remains. *J Forensic Sci* 2000; 45: 589-596.
- Sweet D. ¿Por qué es necesario un odontólogo para la identificación? En: Fixot RH Editor invitado. *Clínicas odontológicas de Norteamérica: odontología forense*. Volumen 2. México: McGraw-Hill Interamericana; 2001.
- Merlati G, Savio C, Danesino P, Fassina G, Menghini P. Further Study of restored and unrestored teeth subjected to high temperatures. *J Forensic Odontostomatol* 2004; 22: 17-24.
- Mazza A, Merlati G, Savio C, Fassina G, Menghini P, Danesino P. Observations on dental structures when placed in contact with acids: Experimental studies to aid identification processes. *J Forensic Sci* 2005; 50: 406-10.
- American Board of Forensic Odontology (ABFO). Body identification guidelines. *J Am Dent Assoc* 1994; 125: 1244-1254.
- Marín L, Moreno F. Odontología forense: identificación odontológica, reporte de casos. *Rev Estomatol* 2003; 11: 41-49.
- Marín L, Moreno F. Odontología forense: identificación odontológica de individuos quemados, reporte de dos casos. *Rev Estomatol* 2004; 12: 57-70.
- Pretty IA, Sweet D. A look at forensic dentistry. Part 1: The role of teeth in the determination of human identity. *Br Dental J* 2001; 190: 359-366.
- Edgar HJ. Prediction of race using characteristics of dental morphology. *J Forens Sci* 2005; 50: 1-5.
- Williams D, Lewis M, Franzen T, Lissett V, Adams C, Whittaker D et al. Determination by PCR analysis of DNA extracted from incinerated, deciduous teeth. *Sci Justice* 2004; 44: 89-94.
- Urbani C, Lastrucci RD, Kramer B. The effect of temperature on sex determination using DNA-PCR analysis of dental pulp. *J Forensic Odontostomatol* 1999; 17: 35-9.
- Ministerio de la Protección Social. *Resolución N° 008430/1993 de octubre 4. Por la cual se establecen las normas científicas, técnicas y administrativas para la investigación en salud*. (fecha de acceso febrero de 2009). URL disponible en <http://www.minproteccionsocial.gov.co/vbecontent/library/documents/Doc-NewsNo267711.pdf>
- Asociación Médica Mundial. *Principios éticos para las investigaciones médicas en seres humanos. Declaración de Helsinki*. Finlandia, junio 1964 (fecha acceso febrero de 2009). URL disponible en: <http://www.wma.net/s/policy/b3.html>
- Instituto Colombiano de Normas Técnicas. *Materiales odontológicos: Ensayo de la adhesión a la estructura dental*. Bogotá: ICONTEC 4882; 2000.
- International Organization of Standardization. *Dental materials: Testing of adhesion to tooth structure*. ISO/TS 11405: 2003.
- Cohen S, Burns RC. *Pathways of the pulp*. Eighth edition. St. Louis: Mosby, Inc.; 2002.
- Bohnert M, Rost T, Pollak S. The degree of destruction of human bodies relation to the duration of the fire. *Forensic Sci Int* 1998; 95: 11-21.
- Torneck CD. *El complejo pulpodentinario*. En: Ten Cate AR, Editor. *Histología oral: desarrollo, estructura y función*. Segunda edición. Buenos Aires: Editorial Médica Panamericana SA; 1986: 190-235.
- Eisenmann DR. *Estructura del esmalte*. En: Ten Cate AR, Editor. *Histología oral: desarrollo, estructura y función*. Segunda edición. Buenos Aires: Editorial Médica Panamericana SA; 1986: 252-73.
- Espina A, Barrios F, Ortega A, Mavaréz M, Espina O, Ferreira J. Cambios estructurales en los tejidos dentales duros por acción del fuego directo, según edad cronológica. *Cien Odontol* 2004; 1: 38-51.
- Moreno S, León ME, Marín L, Moreno F. Comportamiento de los tejidos dentales y de algunos materiales de obturación dental sometidos a altas temperaturas con fines forenses. *Colomb Med* 2008; 39 (1): 28-46.
- Moreno S, Marín L, Merlati G, Savio C, Moreno F. Effects of high temperatures on different dental restorative systems: experimental study to aid identification processes. *Journal of Forensic Dental Sciences* 2009; 1 (1): 17-23.
- Rötzscher K, Grundmann C, Benthaus S. The effects of high temperatures on human teeth and dentures. *Int Poster J Dent Oral Med* 2004; 6: Poster 213.
- Odanov Z, Djurdjev M. Investigation of the mechanism of mercury removal from a silver dental amalgam alloy. *J Serb Chem Soc* 2004; 69 (12): 1111-11120.
- Mrowec S, Stokosa A. Oxidation of copper at high temperatures. *Oxidation of Metals* 1971; 3: 291-311.
- Kerl B, Forbeck F. *Mercurio*. En: Stohmann F, Editor. *Gran enciclopedia de química industrial*. Tomo X. Barcelona: F. Soix; 1956: 68-155.
- López L, Arimany J, Prieto L, Martínez M. *Importancia de la endodoncia en la identificación de cadáveres carbonizados. A propósito de un caso*. Tercera Jornada Catalana de Actualización en Medicina Forense. Departamento de Justicia de Cataluña: Barcelona; 1995: 215-223.
- Savio C, Merlati G, Danesino P, Fassina G, Menghini P. Radiographic evaluation of teeth subjected to high temperatures: Experimental study to aid identification processes. *Forensic Science International* 2006; 158: 108-116.

Dirección para correspondencia:
Dr. Freddy Moreno
 E-mail: freddyodont@hotmail.com