



Tratamiento interdisciplinario de paciente con sonrisa gingival: Reporte de un caso

Interdisciplinary treatment of patient with gummy smile. Case report

Cintia Villaseñor Espín,* María del Carmen López Buendía§

RESUMEN

Introducción: Un tratamiento integral bucal involucra la evaluación de las características faciales, actividad muscular, y la relación entre la dentición visible y los tejidos blandos para mejorar función y estética del paciente. Algunas condiciones fisiológicas y/o patológicas resultan en la exposición excesiva de la encía ocasionando un aspecto negativo, limitando la expresión facial. Una de las principales causas de una sonrisa gingival es la erupción pasiva alterada o retardada. El alargamiento de corona es una técnica quirúrgica muy valiosa para procedimientos restaurativos, diseñada para aumentar el tamaño de la corona clínica. Como parte de un manejo interdisciplinario, los implantes dentales son una opción de tratamiento cuando existen dientes ausentes. **Caso clínico:** Paciente femenina de 56 años acude al Departamento de Periodoncia e Implantología porque no le gusta la apariencia de sus dientes ni su sonrisa. A la exploración clínica se observa biotipo grueso, márgenes gingivales irregulares, coronas clínicas irregulares y cortas, ausencia dentales y dimensión vertical disminuida. Radiográficamente el margen óseo se encuentra a nivel de unión cemento esmalte. El diagnóstico es erupción pasiva alterada. Con el Departamento de Prótesis Bucal y con base al encerado diagnóstico se deciden hacer alargamientos de corona con cirugía ósea en dientes anteriores superiores e inferiores, colocación de implantes en zona de dientes 36 y 46 y rehabilitación protésica con el sistema Captek. **Resultados:** Los resultados fueron favorables, se logró obtener armonía dentofacial y dentoperiodontal, así como función, estética y satisfacción en la paciente.

ABSTRACT

Introduction: A comprehensive, inter-disciplinary treatment of the mouth involves the following aspects: assessment of facial characteristics and muscle activity as well as existing relationship between visible dentition and soft tissues to improve patients' aesthetics and function. There are some physiological and/or pathological conditions which result in excessive exposition of the gums. This causes a negative appearance and limits facial expression. Altered or delayed eruption is one of the main causes of gummy smile. In restorative procedures, crown elongation is considered a very valuable surgical technique. This technique has the aim of lengthening the size of the clinical crown. As part of an inter-disciplinary treatment, dental implants represent an option in cases where there are missing teeth. **Clinical case:** 56 year old female patient attended the Implantology and Periodontics Department complaining of not liking the appearance of her teeth and smile. Clinical exploration disclosed thick biotype, irregular gingival margins, short and uneven clinical crowns, missing teeth as well as decreased vertical dimension. X ray assessment revealed bony margin at the level of enamel and cement junction. Emitted diagnosis was: Altered Passive Eruption. Based on diagnostic wax-up and after consultation with the Oral Prosthesis Department, treatment selected was crown elongation with bone surgery in upper and lower front teeth, implant placement in areas of teeth 36 and 46 as well as rehabilitation following the Captek system. **Results:** Results were favorable. Dentofacial and dental-periodontal harmony was achieved, as well as function, aesthetics and the patient's satisfaction.

Palabras clave: Sonrisa gingival, erupción pasiva alterada, alargamiento de corona, implantes.

Key words: Gummy smile, altered passive eruption, crown lengthening, dental implants.

www.medigraphic.org.mx

INTRODUCCIÓN

La sonrisa es una de las expresiones más comunes como muestra de satisfacción, alegría o felicidad. Algunas condiciones fisiológicas y/o patológicas resultan en la exposición excesiva de la encía lo cual ocasiona un aspecto antiestético. Esta alteración repercute negativamente en la apariencia del individuo ya que altera la espontaneidad de la expresión facial.

* Egresada de la Especialidad de Periodoncia e Implantología.

§ Profesora de Especialidad de Periodoncia e Implantología.

DEPeI, FO UNAM.

Este artículo puede ser consultado en versión completa en <http://www.medigraphic.com/facultadodontologiaunam>

En la actualidad, los pacientes buscan un tratamiento dental estético, por lo que se han desarrollado nuevas técnicas quirúrgicas y protésicas que son capaces de lograr el resultado deseado.¹

La odontología estética no sólo se limita a restaurar la estructura dental dañada o ausente, sino también a la prevención y reconstrucción de la arquitectura de los tejidos blandos adyacentes. En muchos casos, existe la necesidad de un tratamiento interdisciplinario que combine varios procedimientos para alcanzar un resultado estético.^{2,3} En casos donde se involucra la estética, modificaciones quirúrgicas al complejo dentogingival pueden realizarse para crear un marco apropiado, especialmente en la situación de una sonrisa gingival.

Es de gran importancia determinar la causa de la sonrisa gingival, ya que un error en esta etapa podría causar resultados insatisfactorios y complicaciones como la exposición radicular.

La etiología de la exposición de encía excesiva o sonrisa gingival pueden ser: 1) Longitud labial corta, 2) Actividad labial excesiva, 3) Longitud de la corona clínica corta, 4) Erupción pasiva alterada, 5) Extrusión dentoalveolar, o 6) Dimensión vertical del maxilar excesiva.⁴

Para definir el concepto de erupción pasiva alterada, debemos antes revisar los conceptos del proceso eruptivo: la *erupción activa*, es el movimiento oclusal del diente hasta entrar en contacto con su antagonista. La *erupción pasiva* se caracteriza por el desplazamiento apical de la unión dentogingival cuando el diente alcanza su antagonista, el surco gingival y el epitelio de unión están sobre el esmalte y la corona clínica corresponde aproximadamente a 2/3 de la corona anatómica.^{2,5,6}

Histológicamente, la erupción pasiva se divide en 4 estadios: I) La unión dentogingival está localizada en el esmalte. II) La unión dentogingival está localizada tanto en esmalte y cemento. III) La unión dentogingival está localizada completamente en cemento, extendiéndose coronalmente hasta la unión cemento-esmalte (UCE). IV) La unión dentogingival está en cemento y hay exposición radicular como resultado de una migración continua lo que puede ser considerado como un estado patológico y no fisiológico.^{2,5,6}

Cuando la unión dentogingival permanece en estadio I, aun después de la fase adulta, ocurre un fenómeno denominado *erupción pasiva alterada*, la cual a su vez puede ser clasificada de la siguiente manera: **Tipo I**, margen gingival es coronal a UCE con una banda ancha de encía insertada y **Tipo II** donde el margen gingival es coronal a UCE con una banda de encía insertada normal. A su vez se subclasifica en **A**,

distancia de cresta alveolar a UCE 1.5-2.0 mm y **B**, cresta alveolar al nivel de UCE.

El alargamiento de corona estético para los cuatro tipos de erupción pasiva alterada es significativamente diferente (*Cuadro I*).

El tipo I, subgrupos A y B, es el de mayor prevalencia.

La habilidad de realizar un adecuado tratamiento de una sonrisa gingival se ve limitado cuando existe un crecimiento excesivo del maxilar, lo cual debe ser tratado con cirugía ortognática.⁹

El alargamiento de corona se define como el procedimiento quirúrgico diseñado para aumentar la extensión de la corona clínica con propósito funcional o estético, posicionando apicalmente el margen gingival y/o removiendo hueso de soporte. Puede ser acompañado por movimientos ortodóncicos.¹⁰

Las técnicas quirúrgicas con fines protésicos tienen como objetivo mejorar los aspectos estéticos y funcionales, devolviendo la armonía y simetría gingival. Uno de los principales factores para alcanzar un resultado satisfactorio es la visualización del resultado final antes de iniciar cualquier tipo de tratamiento. El primer paso será determinar el tamaño de las coronas clínicas, la posición del labio en reposo y del labio inferior durante la sonrisa.²

Como parte de un manejo interdisciplinario, la colocación de implantes dentales es una opción de tratamiento protésico para aquellos casos donde existe ausencia de órganos dentarios, ya sea para rehabilitarse con prótesis fija o removible. Los implantes dentales endoóseos son dispositivos que quirúrgicamente son colocados dentro del reborde alveolar y/o hueso

Cuadro I. Clasificación y tratamiento de erupción pasiva alterada.^{7,8}

Tipo	Tratamiento	
I	A	Gingivectomía con gingivoplastia
	B	Gingivectomía, gingivoplastia Resección ósea para establecer grosor biológico adecuado
II	A	Alargamiento de corona con colgajo desplazado apical
	B	Alargamiento de corona con colgajo desplazado apical Resección ósea para establecer grosor biológico adecuado

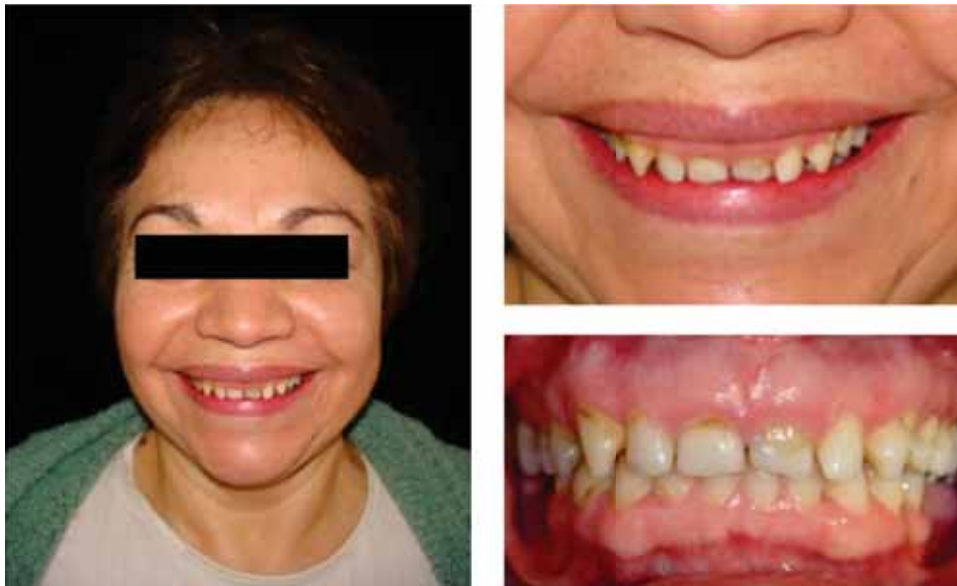

Figura 1. Características clínicas iniciales.

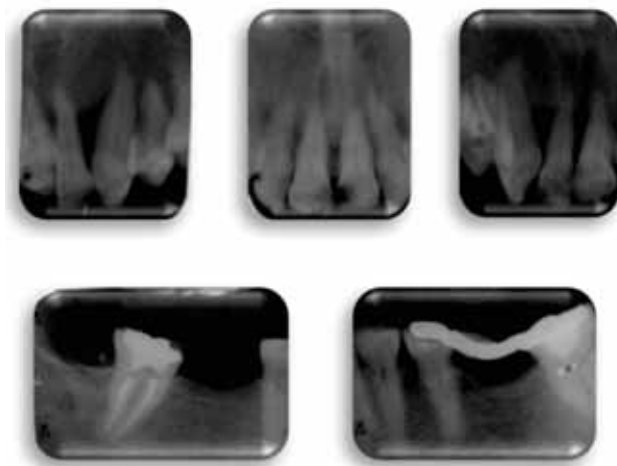


Figura 2. Características radiográficas iniciales.

basal para reemplazar partes anatómicas faltantes o dañadas, o para la estabilización de uno o varios dientes periodontalmente comprometidos, todo con un fin funcional, terapéutico y/o estético.¹⁰

CASO CLÍNICO

Paciente femenina de 56 años de edad, mexicana, con hipertensión arterial controlada se presenta a la División de Estudios de Postgrado e Investigación para realizarse tratamiento dental ya que su sonrisa y sus dientes no le gustan.

Ingresa al Departamento de Periodoncia e Implantología y a la exploración clínica se observa simetría facial, sonrisa alta (sonrisa gingival), biotipo grueso, márgenes gingivales irregulares, coronas clínicas cortas, morfología dental irregular, malposición dental, ausencias dentales, restauraciones mal ajustadas, dimensión vertical disminuida.^{7,11,12}

Radiográficamente, margen óseo a nivel de unión cemento esmalte en la zona anterior. La paciente refiere preservación de alvéolo en zona de diente 46. Una vez descartado agrandamiento gingival por medicamentos, el diagnóstico fue erupción pasiva alterada, **Tipo II-B** (Figuras 1 y 2).

En interconsulta con el Departamento de Prótesis Bucal e Implantología se realiza un encerado diagnóstico y se establece en plan de tratamiento que consistió en hacer: 1) fase I periodontal, 2) alargamientos de corona con resección ósea en dientes anteriores superiores e inferiores, 3) colocación de implantes oseintegrados en zona de dientes 36 y 46, 4) tratamiento de conductos en dientes 17-14, 11, 21, 26, 37, 47 y 5) rehabilitación protésica en todos los dientes con el sistema Captek.

Una vez aceptado el plan de tratamiento, y basándose en el encerado diagnóstico hecho previamente (Figura 3), se elaboró una guía quirúrgica de acrílico (Figura 4) para la realización de alargamientos de corona con cirugía ósea en dientes 13-23 y 33-43. La cantidad de tejido óseo removido se basa en la suma del tamaño del complejo dentogingival con la nueva longitud del diente, con el fin de establecer un periodonto sano basado en estética, función y estructura necesaria para la rehabilitación.^{2,3}

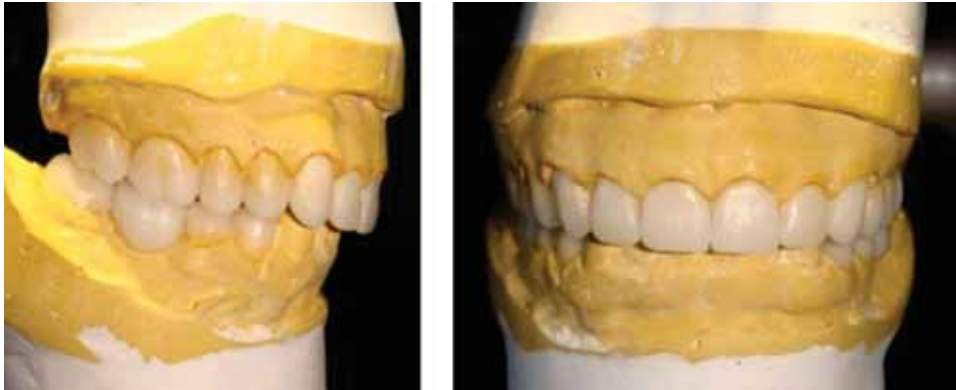


Figura 3. Encerado diagnóstico.

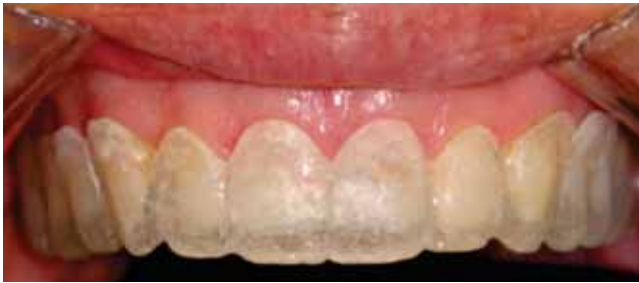

Figura 4. Guía quirúrgica de acrílico.

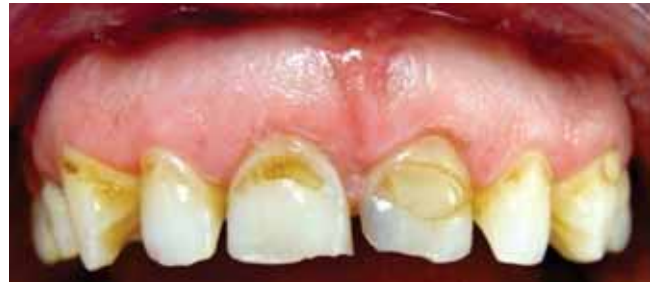

Figura 5. Cicatrización a los 3 meses.

A los 4 meses se colocaron provisionales supragingivalmente para no invadir espesor biológico durante la fase de cicatrización¹³ y a los 6 meses se colocaron provisionales subgingivalmente (Figuras 5 y 6).

Posteriormente se colocaron implantes (Straumann® SP 4.8 mm WN SLA) en zonas de dientes 36 y 46 de una sola fase (Figura 7).

A los 8 meses de los alargamientos de corona y a los 4 meses de la colocación de los implantes, se toman impresiones finales. La rehabilitación protésica se hace por medio del Sistema Captek.

RESULTADOS

Los resultados son favorables ya que después del cementado final de las restauraciones tanto en dientes como en implantes, se obtuvieron márgenes gingivales regulares, aumento del tamaño de las coronas clínica y de la dimensión vertical, estabilidad de los tejidos duros y blandos.

Los implantes reemplazaron los dientes ausentes de manera individual. La paciente se siente satisfecha ya que al sonreír no existe exposición excesiva de encía, cumpliéndose así con todas las expectativas tanto funcionales como estéticas (Figuras 8 a 10).

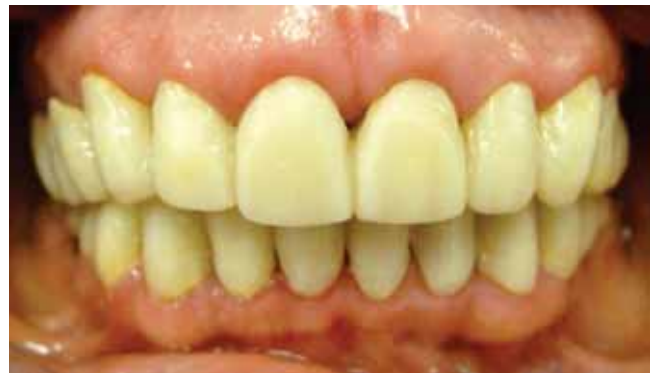

Figura 6. Provisionales. Características clínicas a 6 meses de los alargamientos de corona.



Figura 7. Radiografías dentoalveolares de implantes colocados en zona de dientes 36 y 46 (Straumann® SP WN Ø4.8 12 mm).

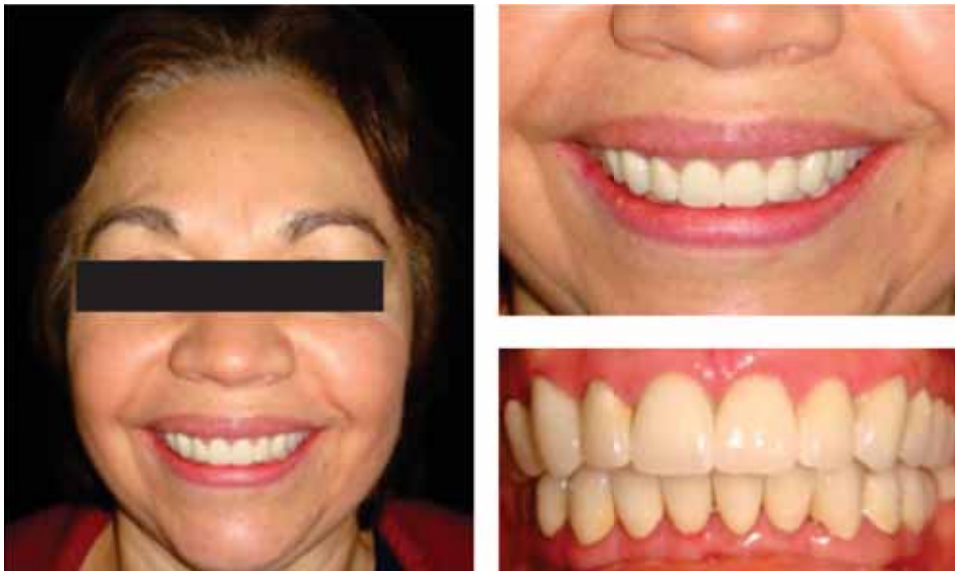

Figura 8. Características clínicas finales.

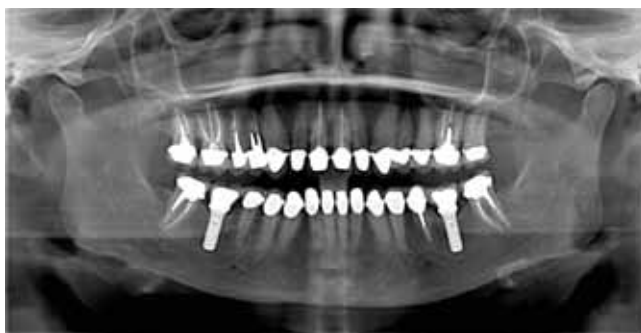

Figura 9. Radiográfica panorámica final.

DISCUSIÓN

La integración exitosa de los procedimientos periodontales y restaurativos, tanto en dientes como en implantes, requieren el conocimiento y aplicación de principios biológicos y mecánicos.¹⁴

El reconocimiento de un paciente con erupción pasiva alterada es una situación poco documentada. La etiología es multifactorial, por lo que se deben tomar en cuenta factores dentales, esqueléticos y genéticos para su diagnóstico y tratamiento. Diagnósticos diferenciales pueden ser fibromatosis gingival, agrandamiento inducido por fármacos o alguna alteración fisiológica.

Desde el punto de vista periodontal, restaurativo y estético debe valorarse que no hayan signos de enfermedad, como sangrado, bolsas periodontales, pérdida ósea. Se debe reconocer la relación encía-hueso al-

veolar antes de iniciar el tratamiento protésico y de ser necesario hacer cirugía ósea con colgajo posicionado apicalmente para establecer un adecuado espesor biológico y mantener salud periodontal.⁶ Cuando es necesario colocar márgenes subgingivalmente, deben estar 0.5 mm dentro del surco para evitar invadir el grosor biológico.^{14,15}

CONCLUSIONES

El tratamiento interdisciplinario integra principios biológicos, estéticos, técnicas quirúrgicas y protésicas esenciales para el éxito del tratamiento integral de un paciente. La exposición de encía excesiva o sonrisa gingival puede ser resuelta con alargamiento de corona y cirugía ósea, pero es de gran importancia determinar la causal, ya que un error en esta etapa podría causar resultados insatisfactorios y complicaciones. Una apropiada localización del margen de la restauración relativa al hueso alveolar puede ser el parámetro más importante para asegurar éxito y salud a largo plazo. Los implantes oseointegrados son una excelente opción de tratamiento para reemplazar dientes ausentes. Crear las condiciones idóneas y mantener la salud periodontal en la interfase encía-restauración, tanto en dientes como en implantes, sigue siendo un reto para la odontología restauradora.

El manejo de un paciente de manera interdisciplinaria es la mejor manera de llegar a un diagnóstico y plan de tratamiento adecuados, lo que se verá reflejado en un resultado favorable, que satisfaga las necesidades tanto del paciente como de los clínicos.

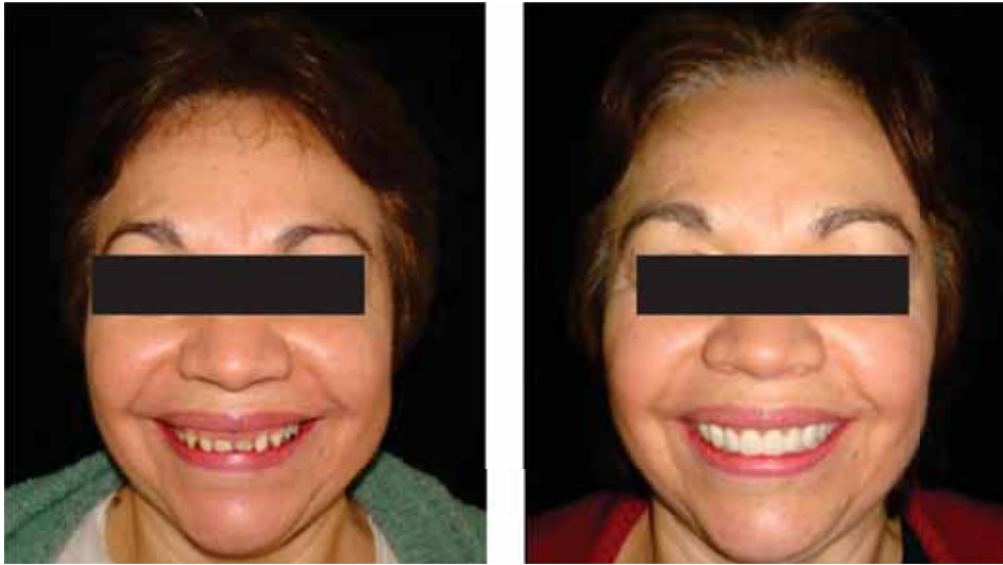

Figura 10. Comparación antes y después del tratamiento.

REFERENCIAS

1. Takei HH et al. Surgical crown lengthening of the maxillary anterior dentition: Aesthetic considerations. *Pract Periodont Aesthet Dent* 1999; 11 (5): 639-644.
2. Enríquez. *Estética en periodoncia y cirugía plástica periodontal*. Ed. AMOLCA. Brasil. 2006; 1, 11, 12.
3. Spears F et al. Interdisciplinary management of anterior dental esthetics. *JADA* 2006; 137: 160-169.
4. Robbins W. Differential diagnosis and treatment of excess gingival display. *Pract Periodont Aesthet Dent* 1999; 11 (2): 265-272.
5. Dolt A, Robbins W. Altered passive eruption: An etiology of short clinical crowns. *Quintessence Int* 1997; 28: 363-372.
6. Weinberg M, Eskow R. An overview of delayed passive eruption. *Compendium Dent Edu* 2000; 21 (6): 511-520.
7. Levine R, McGuire M. The diagnosis and treatment of the gummy smile. *Compendium* 1997; 18 (8): 757-764.
8. Coslet JG, Vanarsdall R, Weisgold A. Diagnosis and classification of delayed passive eruption of the dentogingival junction in the adult. *Alpha Omega* 1977; 70 (3): 24-28.
9. Kao R et al. Esthetic crown lengthening: Appropriate diagnosis for achieving gingival balance. *J Calif Dent Assoc* 2008; 36 (3): 187-191.
10. *Glossary of Periodontal Terms*. 2001. 4^a ed. The American Academy of Periodontology. Chicago, USA.
11. Tjan A et al. Some esthetics factors in smile. *J Prosth Dent* 1984; 51 (1): 24-28.
12. Jorgensen M, Nowsari H. Aesthetic crown lengthening. *Periodontology* 2001; 27: 45-58.
13. Camargo P, Melnick P et al. clinical crown lengthening in the esthetic zone. *J Calif Dent Assoc* 2007; 35 (7): 487-498.
14. Goldberg P et al. Periodontal considerations in restorative and implant therapy. *Periodontology* 2000; 25: 2001, 100-109.
15. Kois J. The restorative-periodontal interface: biological parameters. *Periodontology* 2000; 11: 1996, 29-38.

Dirección para correspondencia:
María del Carmen López Buendía
 E-mail: cdmclopezb@hotmail.com