



Elevación de seno maxilar y colocación simultánea de implantes utilizando plasma rico en factores de crecimiento (PRFC), hidroxiapatita y aloinjerto. Reporte de un caso de siete años

Maxillary sinus elevation and simultaneous implant placement using PRGF (plasma rich in growth factors), hydroxyapatite and allogenic graft. Seven year case report

Nayibe Hernández Tejeda,* Ma. del Carmen López Buendía[§]

RESUMEN

La elevación de piso de seno maxilar es un procedimiento quirúrgico predecible que se realiza con la finalidad de aumentar verticalmente la cantidad de hueso en la región posterior del maxilar para poder realizar una rehabilitación protésica implantosoportada. El propósito de este trabajo es describir un caso clínico donde se realizó elevación de piso de seno maxilar utilizando plasma rico en factores de crecimiento, hidroxiapatita absorbible y aloinjerto óseo como materiales de injerto subantral y la colocación simultánea de dos implantes de superficie tratada (Osseotite, 3i) y reportar los resultados clínicos y radiográficos obtenidos siete días, seis meses y siete años después de la cirugía, observando una cicatrización adecuada tanto clínica como radiográficamente. El procedimiento quirúrgico utilizado en este caso clínico resultó una buena opción para poder colocar implantes en áreas maxilares posteriores atroficas.

Palabras clave: Elevación de seno maxilar, injerto subantral, implantes dentales, plasma rico en factores de crecimiento.

Key words: Maxillary sinus elevation, sub-antral graft, dental implants, plasma rich in growth factors.

ABSTRACT

Maxillary sinus floor elevation is a predictable surgical procedure meant to vertically increase the amount of bone in the posterior region of the upper jaw to enable placement of a prosthetic rehabilitation device supported by implants. The aim of the present article was to describe elevation of the maxillary sinus floor using plasma rich in growth factors, absorbable hydroxyapatite and bone allograft as sub-antral graft materials with simultaneous placement of two surface treated implants (Osseotite, 3i). The present article also reported clinical and radiographic results obtained at seven days, six months and seven years after the surgery. From the clinical and radiographic standpoint suitable healing was observed. The surgical procedure used in the present clinical case was considered a suitable option to place implants in atrophic maxillary areas.

INTRODUCCIÓN

Los implantes oseointegrados han demostrado tener resultados predecibles a largo plazo. El mayor índice de fracaso de los implantes se encuentra en la región posterior del maxilar debido a las características anatómicas de la región que incluyen la calidad y cantidad de hueso.¹ La disponibilidad ósea de esta área se ve reducida por múltiples causas como pérdida prematura de los dientes, provocando la neumatización del seno, enfermedad periodontal y reabsorción ósea fisiológica o iatrogénica entre otras, imposibilitando la rehabilitación protésica implantosoportada.²

La elevación de piso de seno maxilar es un procedimiento quirúrgico que consiste en incrementar verticalmente la cantidad de hueso en esa región y fue diseñado y descrito por Hilt Tatum en 1976, en

el encuentro de implantes dentales celebrado en Birmingham, Alabama; sin embargo, la primera publicación fue realizada por Boyne y James en 1980.³

La elevación de piso de seno maxilar está indicada en áreas edéntulas de la región posterior del maxilar con hueso inadecuado donde se requiere la colocación de implantes dentales para el tratamiento protésico.⁴ Las distintas situaciones anatómicas y las diferentes topografías del seno respecto al reborde maxilar permiten establecer una clasificación en rela-

* Egresada de la Especialidad de Periodoncia, DEPeI, FO UNAM.

§ Profesora de la Especialidad de Periodoncia, DEPeI, FO UNAM.

ción al grado de neumatización y atrofia o reabsorción de la zona maxilar subantral en la que se diferencian cuatro grados: Grado I, la altura del segmento maxilar subantral es igual o superior a 10 mm permitiendo la colocación de implantes sin necesidad de elevar el piso de seno; Grado II, la altura del segmento maxilar subantral es menor de 10 mm y mayor de 8 mm, estos casos pueden ser tratados por medio de osteótomos; Grado III, la altura del segmento subantral se encuentra entre 4 y 8 mm, aquí es preciso aumentar el volumen vertical de hueso elevando quirúrgicamente el piso de seno maxilar colocando injerto subantral y al mismo tiempo los implantes; Grado IV, la altura del segmento subantral es inferior a 4 mm, con estas dimensiones es muy riesgoso conseguir una estabilidad primaria aceptable del implante, por lo tanto, se realiza una técnica quirúrgica en dos etapas, elevando el piso de seno en la primera y colocando los implantes en la segunda.⁵

Las contraindicaciones para realizar este procedimiento son: dimensión transversal inadecuada del seno, localización del *ostium* en el sitio quirúrgico, espacio interoclusal excesivo o inadecuado, enfermedades sinusales, antecedentes quirúrgicos del seno, y obviamente todas las contraindicaciones generales para la colocación de implantes dentales.⁶

El primer material de injerto utilizado en el procedimiento de elevación de seno fue el hueso autólogo obtenido de cresta iliaca.⁷ Intraoralmente el mentón, tuberosidad del maxilar, área retromolar mandibular y rama de la mandíbula son sitios donadores comúnmente utilizados. Además del autoinjerto se han utilizado aloinjertos, xenoinjertos, aloplásticos y la combinación de éstos obteniendo diversos resultados reportados en el consenso de la conferencia de 1996.⁴

El plasma rico en plaquetas (PRP) es un concentrado autólogo de plaquetas humanas por arriba de lo normal en un pequeño volumen de plasma, y es considerado como una fuente rica en factores de crecimiento. Fue introducido en 1998 por Marx y colaboradores en combinación con injerto óseo autólogo para reconstruir defectos mandibulares. Sus estudios mostraron que la adición de PRP a los injertos de hueso aceleraron la tasa de maduración ósea y aumentaron la densidad ósea radiográficamente en comparación con el injerto óseo solo.⁸ Desde entonces ha sido utilizado en diferentes procedimientos clínicos como elevación de piso de seno, aumento de reborde, tratamiento de defectos periodontales, preservación de alveolo, entre otros.⁹

Así surgiría más adelante el plasma rico en factores de crecimiento (PRFC), técnica propuesta por Eduardo Anitua, existiendo diversos estudios que reportan

su utilización como una opción más dentro de los diversos materiales para injerto subantral con la finalidad de compactar los injertos particulados y mejorar las condiciones para la regeneración ósea.¹⁰⁻¹²

El propósito de este trabajo es describir la técnica y reportar los resultados clínicos y radiográficos obtenidos en un paciente después de realizar el procedimiento quirúrgico de elevación de la mucosa de piso de seno maxilar y la colocación de implantes simultáneamente utilizando PRFC, HA absorbible y FDBA como injerto óseo subantral.

REPORTE DEL CASO

Paciente femenino de 43 años de edad, que acudió a la División de Estudios de Postgrado e Investigación de la Facultad de Odontología de la UNAM en 2002 para solicitar tratamiento periodontal, estando sistémicamente sana y con diagnóstico periodontal de periodontitis crónica generalizada moderada.

Se realizó terapia periodontal inicial que consistió en el control personal de higiene bucal, raspado y alisado radicular e interconsulta con la especialidad de prótesis bucal para realizar un plan de tratamiento integral.

El pronóstico para los dientes 16 y 17 fue sin esperanza por lo que la fase quirúrgica consistió en las extracciones con preservación de alveolo colocando 0.5 g de aloinjerto (DFDBA) y utilizando una membrana de colágena. El diente 15 se encontraba ausente.

En los dientes 44 y 45, 24, 25 y 27 se realizó cirugía por desbridamiento y en 36 y 37 cirugía periodontal regenerativa (matriz de proteínas derivadas del esmalte).

Once meses después de haber realizado la cirugía de preservación de alveolo en el área superior posterior derecha, se valoró clínica y radiográficamente la cantidad de hueso, registrando, según la clasificación antes mencionada, hueso residual Grado III programándose así el procedimiento quirúrgico de elevación de piso de seno maxilar y la colocación de dos implantes simultáneamente, utilizando como injerto subantral la combinación de plasma rico en factores de crecimiento, (HA absorbible, Osteogen®) y aloinjerto óseo liofilizado mineralizado (FDBA).

Antes de comenzar el procedimiento quirúrgico, y conforme al protocolo establecido para el plasma rico en factores de crecimiento (PRFC) (Anitua, 1996) se obtuvieron 30 cm³ de sangre del paciente.¹⁰ Se utilizaron tubos estériles con citrato sódico al 3.8% como anticoagulante. La sangre fue centrifugada durante siete minutos a una velocidad de 1,700 rpm. Posteriormente el plasma fue separado en fracciones me-

dante un pipeteado muy meticuloso con la finalidad de no crear turbulencias en las fracciones obtenidas. Los primeros 500 μL (0.5 cm^3 , fracción 1), es un plasma pobre en plaquetas y por lo tanto pobre en factores de crecimiento, los siguientes 500 μL (fracción 2) corresponden a un plasma con un número similar de plaquetas al que tiene la sangre periférica, y finalmente la fracción del plasma más rica en factores de crecimiento son los 500 μL encontrados inmediatamente por encima de la serie roja (fracción 3). Por cada tubo de 4.5 cm^3 obtuvimos 1 cm^3 de PRFC. El total fue de 6 cm^3 que activamos con cloruro cálcico al 10% (50 μL por cada cm^3 de PRFC) como activador y agregador de plaquetas. El PRFC obtenido se combinó con los materiales de injerto óseo, 1 g de aloinjerto de hueso mineralizado (Pacific Coast Tissue Bank®) y 1 g de hidroxiapatita absorbible (Osteogen®).

Mientras tanto, ya en el sitio quirúrgico, y después de haber colocado anestesia local, se realizó una incisión liberatriz mesial sobre el reborde alveolar para tener mayor visibilidad del campo quirúrgico, levantando un colgajo de espesor total.

La antrostomía fue realizada siguiendo la técnica descrita por Tatum, conocida como técnica de fenestración incompleta, escotilla o bisagra, donde el abordaje se traza sobre la cara externa o lateral del maxilar siguiendo las sugerencias topográficas del estudio radiológico y de transiluminación intraoral del seno.⁷ Esta osteotomía permite transformar, por elevación del segmento óseo, un nuevo piso de seno maxilar. Para esto se utilizó una fresa de carburo en forma de bola del número seis a baja velocidad.

Ya elevada la puerta se desprendió la membrana sinusal –membrana de Schneider– con curetas específicas para esta función (Figura 1). El siguiente paso fue preparar el lecho para colocar los implantes utilizando la guía quirúrgica, se ocuparon dos implantes Osseotite 3i® de 4 x 15 mm.

El injerto fue colocado en dos etapas dentro de la cavidad sinusal. La primera antes de colocar los implantes para poder llegar hasta la pared medial y compactar el material de injerto con facilidad. El resto del injerto se colocó después de situar los implantes en su posición definitiva (Figura 2).

Utilizando la fracción 2 del plasma, se elaboró un coágulo de fibrina para ser colocado como membrana biológica sobre la pared lateral del maxilar y obtener así un sellado de la cavidad sinusal (Figura 3). La consistencia de membrana se obtuvo luego de haber colocado esta fracción de plasma en un tubo con cloruro cálcico, como se hizo para la fracción rica en factores de crecimiento, con la diferencia de que en este caso se utilizó un bloque térmico para acelerar la coagula-

ción, lo que llevó un tiempo de aproximadamente 15 minutos.

El colgajo se reposicionó y suturó con colchoneros horizontales y puntos simples utilizando seda 3-0. Finalmente se humedeció el sitio quirúrgico con la fracción de plasma pobre en factores de crecimiento (fracción 1) para mejorar y acelerar la epitelización del área.

El paciente fue minuciosamente informado sobre los cuidados postoperatorios a seguir. La cobertura

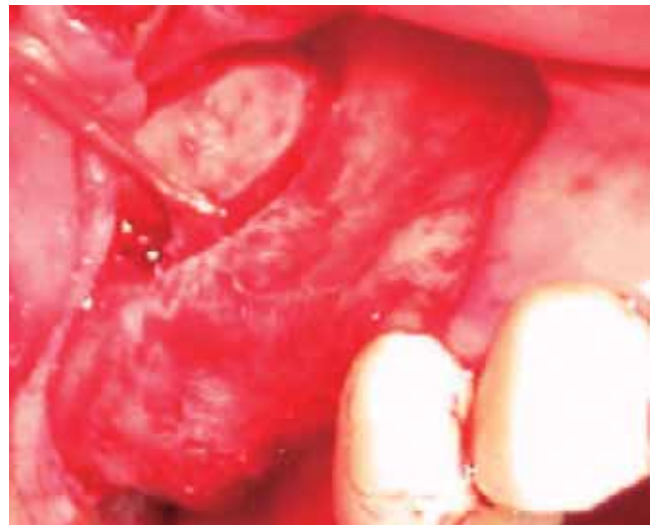

Figura 1. Antrostomía lateral (técnica de fenestración incompleta) y elevación de membrana sinusal.

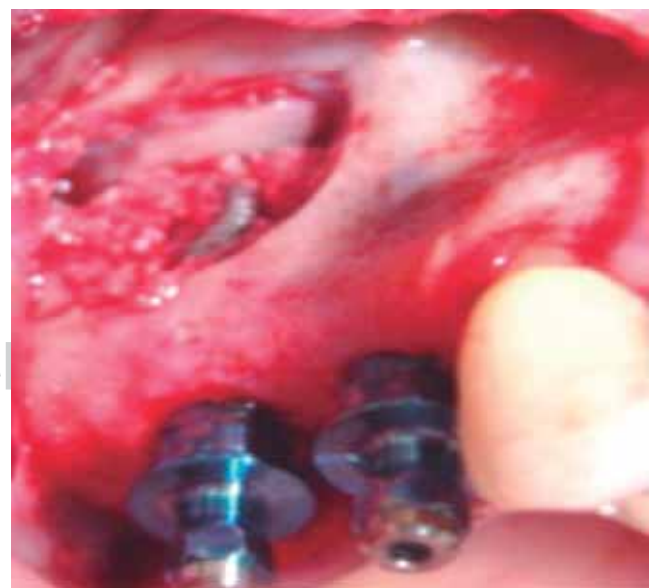

Figura 2. Injerto compactado dentro de seno y colocación de implantes.

antibiótica que se manejó fue: amoxicilina, 750 mg cada 12 horas durante siete días. Se recetó también ibuprofeno para controlar el dolor y la inflamación y enjuagues bucales con gluconato de clorhexidina al 0.12%, 15 mL dos veces al día durante 15 días como antiséptico local.

RESULTADOS

Los resultados obtenidos se valoraron al momento de retirar los puntos de sutura, es decir, siete días después de haber realizado la cirugía, observándose una cicatrización de tejidos blandos buena. Después de 14 días, clínicamente la epitelización de la herida se había completado (*Figura 4*). No hubo exposición de los implantes y la paciente reportó pocas molestias postoperatorias.

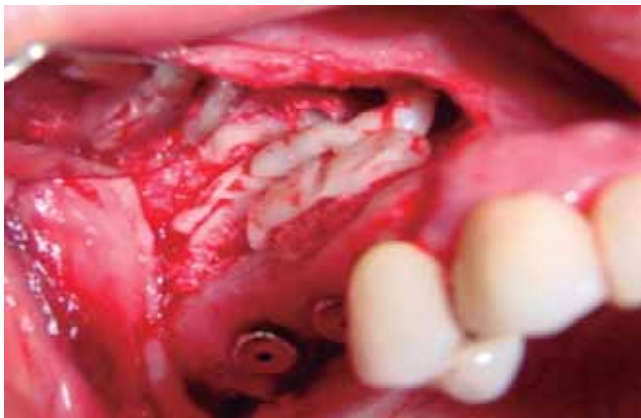


Figura 3. Coágulo de fibrina sobre el sitio de abordaje sinusal.

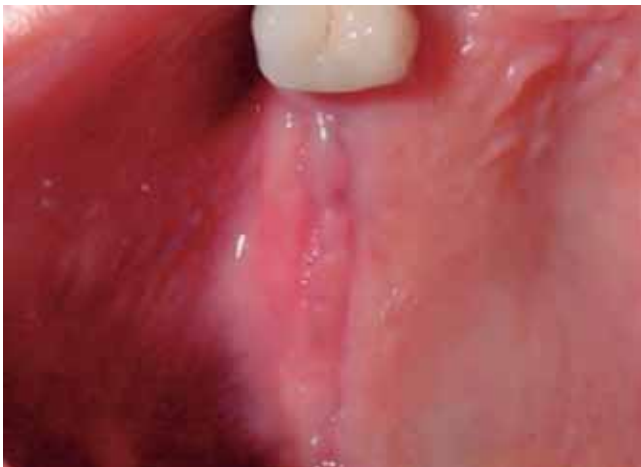

Figura 4. Cicatrización del tejido blando 14 días después de la cirugía.

Seis meses después los resultados fueron favorables (*Figuras 5 y 6*). Radiográficamente, la zona del injerto subantral se observó completamente densa y compacta, sin presencia de áreas radiolúcidas o secuestros óseos. Diez meses después del procedimiento quirúrgico se descubrieron los implantes y dos meses más tarde se realizó la rehabilitación protésica. Actualmente, siete años después de haber realizado el procedimiento quirúrgico de elevación de seno, los implantes se encuentran estables a la valoración clínica y sin cambios radiográficos en el nivel de la cresta ósea (*Figuras 7 y 8*).

DISCUSIÓN

La elevación de piso de seno maxilar con injerto subantral es un procedimiento quirúrgico que en la

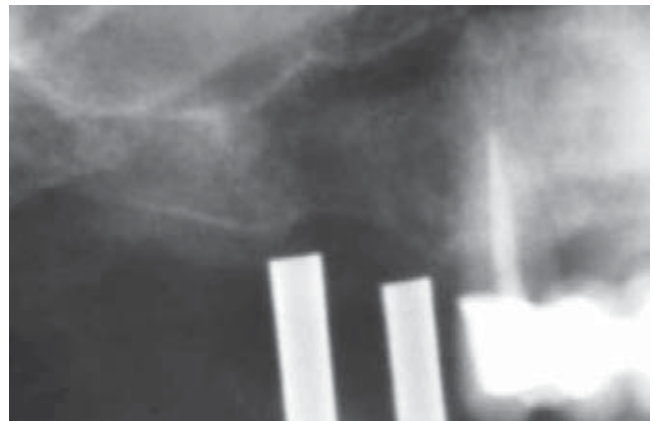


Figura 5. Radiografía inicial con guía quirúrgica.

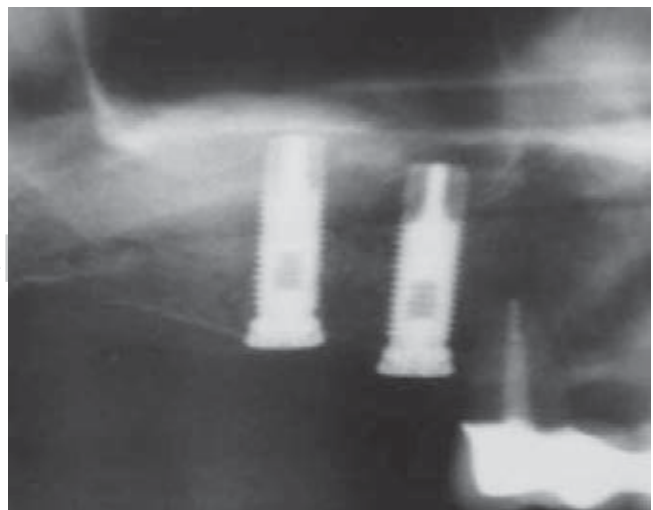


Figura 6. Radiografía seis meses después del tratamiento.

actualidad se considera uno de los métodos más comunes y aceptados para aumentar el volumen óseo en la zona del maxilar posterior para la colocación de implantes. Los reportes de la literatura demuestran un alto porcentaje de éxito al usar esta técnica, convirtiéndola en un procedimiento predecible, efectivo y seguro.¹³

En algunos casos, pueden realizarse procedimientos de regeneración ósea guiada (ROG) para aumentar la altura del reborde en sentido vertical, siempre y cuando el espacio interoclusal lo permita, incluso puede llegar a combinarse la técnica de elevación de seno maxilar con la ROG si la pérdida de hueso de esta región es muy severa.

Por otro lado, el uso de implantes cortos en la zona superior posterior pueden resolver el problema; sin embargo, esto puede dar como resultado un pronóstico pobre cuando además, la densidad ósea es baja, como

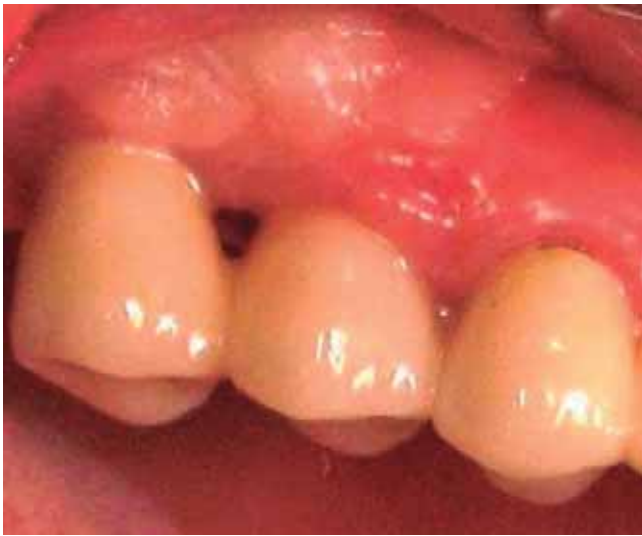

Figura 7. Resultado clínico siete años después.

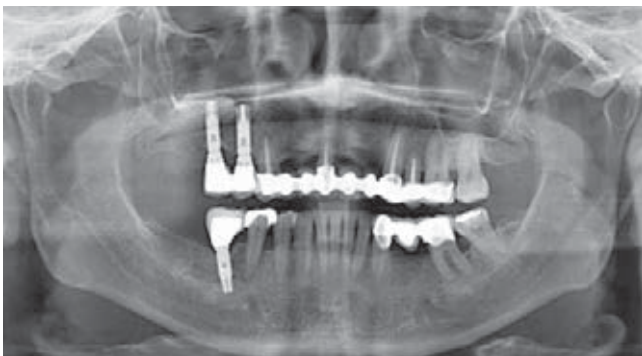

Figura 8. Imagen radiográfica siete años después.

muchas veces sucede en dicha región anatómica.¹⁴ Por esta razón, el uso de implantes de diámetro y longitud adecuados pueden requerir la elevación de la membrana sinusal y la colocación de injerto subantral.¹⁵

Un diagnóstico y plan de tratamiento adecuados así como seguir paso a paso el protocolo quirúrgico de una o dos etapas, la elección correcta del injerto subantral, la medicación y los cuidados pre y postoperatorios apropiados son algunos de los factores esenciales para obtener buenos resultados en el tratamiento de este procedimiento a corto y largo plazo.¹⁶

Existen muchos protocolos quirúrgicos y modificaciones para esta técnica.¹⁷ Sin embargo, cuando la elevación de seno es simultánea a la colocación de implantes (una etapa), existe una gran ventaja en cuanto al tiempo total de restauración; aunque es importante obtener una estabilidad primaria del implante, lo que implica contar con una cantidad adecuada de hueso remanente, de lo contrario aumentará el porcentaje de fracasos.

El incremento en el uso de implantes dentales y por lo tanto la necesidad de mejorar las condiciones óseas para su colocación, ha llevado a buscar mejores alternativas en las técnicas de injertos óseos. Existe una amplia variedad de materiales de injerto óseo subantral y hoy en día el estándar de oro sigue siendo el hueso autólogo, ya que no sólo provee células osteoblásticas sino también confiere osteoinducción y osteoconducción ofreciendo matrices orgánicas e inorgánicas y células óseas viables sin riesgo de antigenicidad. Sin embargo, la obtención de injerto autólogo de sitios donantes extraorales representa un periodo de recuperación mayor, la necesidad de anestesia general y hospitalización además de incremento en el costo. Los sitios intraorales han reportado buenos resultados; no obstante, los límites en la disponibilidad de los sitios donantes representa una desventaja así como el aumento de tiempo en el procedimiento, la morbilidad de otro sitio quirúrgico y mayores molestias para el paciente. La cantidad de hueso obtenido intraoralmente es generalmente insuficiente para el aumento de piso de seno maxilar bilateral.^{18,19}

Por lo tanto, muchos autores defienden el uso de materiales obtenidos de otros orígenes (aloinjertos, xenoinjertos y aloplásticos) en combinación con el hueso autólogo, argumentando además que existe un tiempo de reabsorción más apropiado. La elección del material o la mezcla de éstos depende muchas veces de la cantidad ósea requerida.^{4,13,16,20-22}

Uno de los materiales desarrollados con el fin de mejorar la manipulación del injerto es el plasma rico en factores de crecimiento (PRFC) mejorando la cicatrización de los tejidos blandos.¹⁰ La incorporación de

esta técnica puede aportar beneficios a nuestros pacientes sin ningún riesgo de contagio o transmisión de enfermedades, sin efecto secundario por la utilización de PRFC. El utilizar PRFC permite simplificar la técnica al compactar el injerto subantral permitiendo mejorar la consistencia, facilitando así su manipulación y aumentando la cantidad del injerto. Resultados de estudios recientes han demostrado que tanto el PRFC como el plasma rico en plaquetas (PRP) no aportan diferencias significativas en los resultados finales del procedimiento.^{23,24}

Con respecto a las características propias del implante, está bien demostrado que existe una mayor tasa de supervivencia cuando los implantes colocados dentro del seno maxilar son de superficie tratada.¹³

Conocer las complicaciones que se pueden presentar como resultado de la elevación sinusal, como la perforación de la membrana y la infección del seno maxilar nos ayudará a evitarlas y en caso de que se presenten, manejarlas adecuadamente.

Es importante considerar que este procedimiento quirúrgico requiere de un minucioso plan de tratamiento y el conocimiento extenso, habilidad y experiencia del cirujano.^{25,26}

CONCLUSIÓN

En el presente caso clínico y con base en el resultado obtenido clínica y radiográficamente siete años después de haber realizado el procedimiento quirúrgico, podemos concluir que la elevación de piso de seno maxilar utilizando como injerto subantral la combinación de PRFC, HA absorbible y aloinjerto con la colocación simultánea de implantes dentales tuvo un buen resultado, además de disminuir el tiempo total de tratamiento para el paciente, siendo un procedimiento efectivo y predecible realizando previamente un minucioso plan de tratamiento.

REFERENCIAS

- Albrektsson T, Dahl E, Enbom L, Engvall S, Engquist B, Eriksson AR et al. Osseointegrated oral implants. A Swedish multicenter study of 8,139 consecutively inserted implants. *Journal of Periodontology*. 1988; 59: 287-296.
- Bruggenkate C, Bergh J. Maxillary sinus floor elevation: a valuable pre-prosthetic procedure. *Periodontology*. 2000; 1998; 17: 176-182.
- Boyne P, James R. Grafting of the maxillary sinus floor with autogenous marrow and bone. *J Oral Surgery*. 1980; 38: 613-616.
- Jensen O, Shulman L, Block M, Iacono V. Report of the sinus consensus conference of 1996. *Int J of Oral and Maxillofacial Implants*. 1998; 13: 11-55.
- Salagaray V, Lozada J. Técnica de elevación sinusal. *Unidad de Implantología Oral y Prótesis Biointegrada*. España, 1993.
- Baladrón J, Colmenero C, Elizondo J. *Cirugía avanzada en implantes*. Ed. Ergon. España 2000.
- Tatum H. Maxillary and sinus implant reconstruction. *Dent Clin North Am*. 1986; 30: 227-229.
- Marx R, Carlson E, Eichstaedt R. Platelet-rich plasma. Growth factor enhancement for bone grafts. *Oral Surg Oral Med Oral Pathol*. 1998; 85: 638-646.
- Marx R. Platelet-rich plasma: evidence to support its use. *J Oral Maxillofac Surg*. 2004; 62: 489-496.
- Anitua E. *Un nuevo enfoque en la regeneración ósea*. PRFC. España: Puesta al día publicaciones; 2000.
- Anitua E. Plasma rich in growth factors: preliminary results of use in the preparation of future sites of implants. *Int J Oral and Maxillofacial Implants*. 1999; 4: 529-535.
- Anitua E. La utilización de los factores de crecimiento plasmáticos en cirugía oral, maxilofacial y periodoncia. *Revista del Ilustre Consejo General de Colegios de Odontólogos y Estomatólogos de España*. 2001; 3: 305-315.
- Wallace S, Froum S. Effect of maxillary sinus augmentation on the survival of endosseous dental implants. A systematic review. *Annals of Periodontology*. 2003; 8: 328-343.
- van den Bergh J et al. Anatomical aspects of sinus floor elevations. *Clin Oral Impl Res*. 2000; 11: 256-265.
- Yamamichi N, Itose T, Neiva R, Wang H. Long-term evaluation of implant survival in augmented sinuses: a case series. *Int J Periodontics Restorative Dent*. 2008; 28: 163-169.
- Del Fabbro M, Testori T, Francetti L, Weinstein R. Systematic review of survival rates for implants placed in the grafted maxillary sinus. *Int J Periodontics Restorative Dent*. 2004; 24: 565-577.
- Smiler D. The sinus lift graft: basic technique and variations. *PP&AD*. 1997; 9 (8): 885-893.
- Mellonig J. Autogenous and allogenic bone grafts in periodontal therapy. *Critical Reviews in Oral Biology and Medicine*. 1992; 3 (4): 333-352.
- Lang N, Karring T. *Proceedings of the 3rd European Workshop on Periodontology Implant Dentistry*. Ed. Quintessence Books; Switzerland. 1999; 535-543.
- Kassolis J, Rosen P, Reynolds M. Alveolar ridge and sinus augmentation utilizing platelet-rich plasma in combination with freeze-dried bone allograft: case series. *J Periodontol*. 2000; 71: 1654-1661.
- Jensen O. *The sinus bone graft*. Second Ed. Quintessence Books. 2006.
- Gonshor A. Technique for producing platelet-rich plasma and concentrate: background and process. *Int J Periodontics Restorative Dent*. 2002; 22: 547-557.
- Plachokova A, Nikolidakis D, Mulder J, Jansen J, Creugers N. Effect of platelet-rich plasma on bone regeneration in dentistry: a systematic review. *Clin Oral Impl Res*. 2008; 19: 539-545.
- Torres et al. Effect of platelet-rich plasma on sinus lifting: a randomized-controlled clinical trial. *J Clin Periodontol*. 2009; 36: 677-687.
- Kan J et al. Factors affecting the survival of implants placed in grafted maxillary sinuses: a clinical report. *J Prosthet Dent*. 2002; 87: 485-489.
- Pjetursson B, Ching Tan W, Zwahlen M, Lang N. A systematic review of the success of sinus floor elevation and survival of implants inserted in combination with sinus floor elevation. *J Clin Periodontol*. 2008; 35 (Suppl. 8): 216-240.

Dirección de correspondencia:
Nayibe Hernández Tejada
 E-mail: nayiht@hotmail.com