



# Lipoma en región maxilofacial en pacientes pediátricos. Presentación de un caso

Hilda González Olivares,\* Alejandra Giselle Juárez Rebollar,§ Alicia Georgina Siordia Reyes||

\* Cirujano Maxilofacial adscrito al Servicio de Cirugía Maxilofacial Pediátrica del Hospital de Pediatría «Dr. Silvestre Frenk Freud», Centro Médico Siglo XXI.

§ Residente de Cirugía Maxilofacial, Cirujano Dentista, Facultad de Odontología, Ciudad Universitaria, Universidad Nacional Autónoma de México.

|| Patólogo Pediatra, Servicio de Patología, Hospital de Pediatría «Dr. Silvestre Frenk Freud», Centro Médico Siglo XXI.

## RESUMEN

Se denominan lipomas aquellas lesiones benignas, pertenecientes al grupo de neoplasias mesenquimatosas compuestas por tejido adiposo con o sin cápsula fibrosa u otros elementos histológicos que determinarán sus características físicas. Dentro de las neoplasias benignas se presentan del 13-20% en cabeza y cuello, reportándose 0.5-5% en cavidad bucal, por lo que se considera poco común en la región maxilofacial, siendo más frecuente después de la quinta década de vida, es raro que se presente en pacientes jóvenes o niños. Es por ello que presentamos el reporte de un caso de lipoma en paciente pediátrico, el cual tratamos en el Servicio de Cirugía Maxilofacial Pediátrica del Hospital de Pediatría «Dr. Silvestre Frenk Freud», Centro Médico Siglo XXI.

**Palabras clave:** Lipoma facial, niños, neoplasia o tumor adiposo.

## INTRODUCCIÓN

Los lipomas son lesiones del grupo de las neoplasias benignas de tejido adiposo de origen mesenquimatoso.<sup>1-4</sup> Fueron descritos por primera vez en 1848 por Roux como: «épolis amarillo»;<sup>2</sup> MacGregor y Dyson describen los primeros lipomas orales en 1966, posteriormente se reportan series de casos en múltiples estudios que datan de 145 a 200 casos de lipomas en cavidad bucal. En 2001, Fregnani y cols. realizaron una revisión en el periodo de 1970-2001, reportando 46 lipomas bucales, el 0.5% de todos los tumores bucales, de ellos fueron más frecuentes en la mucosa yugal (45.7%), lengua y labios (13%) y en piso de boca (10.9%).<sup>2,3</sup> En la región cervicofacial, los lipomas representan del 13-20% en cabeza y cuello (siendo más frecuentes los cervicales posteriores), en la literatura se reporta que del 0.5-5% de los casos aparecen en cavidad bucal.<sup>3,5-8</sup> Tienen predilección por adultos de la quinta década de vida en adelante. Se reporta mínima o nula diferencia significativa por predilección en género (1.5:1 o entre 57.8% en sexo masculino y 54.4% femenino).<sup>2,3,9,10</sup>

Cuando los lipomas aparecen en región maxilofacial, se presentan más frecuente intraoral que extraoralmente.

Se hace énfasis en que su presencia en niños es muy rara, habiendo pocos casos clínicos reportados.<sup>1-3</sup>

En adolescentes, se reporta un estudio que incluye tres pacientes de 16 años con lipoma.<sup>10</sup> La principal etiología es idiopática, sin embargo, hay factores asociados como traumatismo, comorbilidades 25.7% (diabetes mellitus [DM 11.4%], hipercolesterolemia [14.3%] y el 1.7% otras patologías), artritis reumatoide, tabaquismo, alcoholismo, factores hereditarios, hormonales, congénitos, obesidad, factores irritativos crónicos, nidos de células embrionarias lipoblásticas, infecciones y asociados con síndromes.<sup>1-3,9-11</sup>

Dentro de los diagnósticos diferenciales se incluyen: quiste dermoide, adenoma pleomorfo, carcinoma mucoepidermoide, y las variantes histológicas dependiendo de su predominio histológico (angioliipoma, fibrolipoma, linfoma maligno, mixolipoma, lipoblastomatosis o lipoma fetal, lipomatosis múltiple y los asociados con síndromes).<sup>3,10,12</sup> Es necesario apoyarse de auxiliares de diagnóstico como ultrasonido (USG), biopsia que puede ser por aspiración (FNA), tomografía computarizada (CT) en donde se aprecia como una masa hipodensa (de 50-150 UH) si es mayor la densidad se sospecha de otra lesión (por ejemplo el fibrolipoma), resonancia magnética (RM) donde se ve una imagen hiperdensa con alta T1 y bajo T2 bordes mal definidos (características de tejido adiposo).<sup>3,13</sup> El

Recibido: 18 Octubre 2017. Aceptado: 18 Febrero 2019.

© 2019 Universidad Nacional Autónoma de México, [Facultad de Odontología]. Este es un artículo Open Access bajo la licencia CC BY-NC-ND (<http://creativecommons.org/licenses/by-nc-nd/4.0/>).

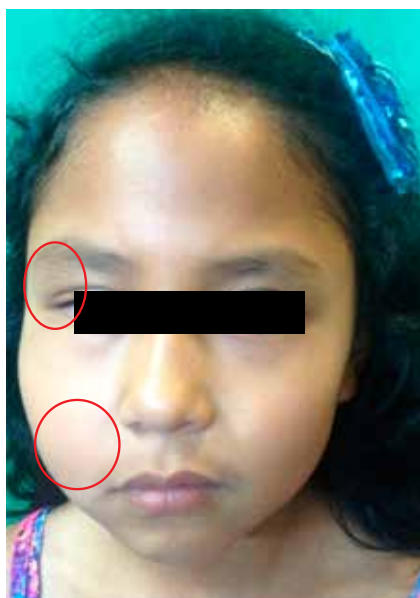Este artículo puede ser consultado en versión completa en <http://www.medigraphic.com/facultadodontologiaunam>

diagnóstico definitivo es mediante histopatología; se encuentran lóbulos irregulares constituidos de adipocitos maduros con células de citoplasma amplio, claro, vacuolado con grasas neutras, membrana celular bien definida, núcleo con cromatina excéntrico desplazado contra la membrana celular con delgados tabiques de tejido conectivo vascularizado, que separan los lóbulos entre sí.<sup>3,10,14,15</sup> El tratamiento ideal es quirúrgico mediante la escisión de la lesión.<sup>1-19</sup> Es sabido que al realizar una escisión en región maxilofacial hay que contemplar las líneas de Langers, con la finalidad de tener un adecuado abordaje quirúrgico. El pronóstico para estas lesiones en general es bueno y suele extirparse cuando involucra función, estética o por sintomatología en lipomas profundos.<sup>1,3,9,10</sup>

### DESCRIPCIÓN DEL CASO CLÍNICO

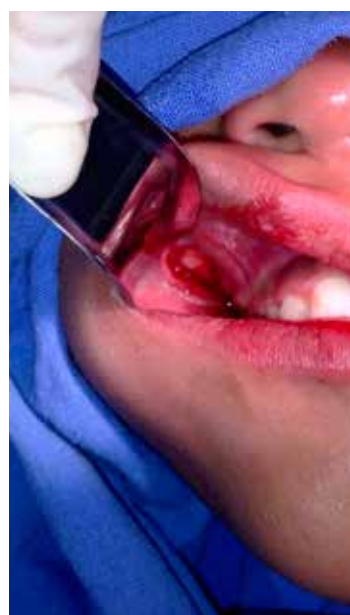Se reporta un caso clínico de paciente femenino de 8 años de edad, atendida en el Hospital de Pediatría «Dr. Silvestre Frenk Freud» en el Servicio de Cirugía Maxilofacial del Centro Médico Nacional Siglo XXI, IMSS, quien acude a revisión (en primer nivel de atención) por presentar aumento de volumen en región geniana y periorbitaria derechas, de un año de evolución (julio de 2013), es referida a nuestro servicio para su valoración y tratamiento. Niega antecedentes personales patológi-

cos y heredofamiliares de importancia, a la exploración física: discreta asimetría facial a expensas de aumento de volumen en región geniana y periorbitaria derechas, discreto eritema, a la palpación es firme con algunas áreas blandas, no desplazable, movimientos oculares conservados, no refiere paresia ni parestesia (*Figura 1*). Se inicia protocolo prequirúrgico, previo consentimiento informado firmado por los padres de la paciente; laboratorios dentro de parámetros, se realiza ultrasonido: donde se observa lesión con aporte vascular en región geniana derecha, así como aumento de volumen en la bolsa de Bichat derecha; se realiza biopsia incisional geniana donde reportan tejido adiposo maduro sin atipias por tejido fibromuscular con vasos congestivos, sin evidencia de neoplasia maligna (*Figuras 2 y 3*). Se realiza escisión de las lesiones bajo anestesia general balanceada, sin complicaciones, obteniendo le-



**Figura 1.** Inicial, aumento de volumen en región geniana y periorbitaria derechas.

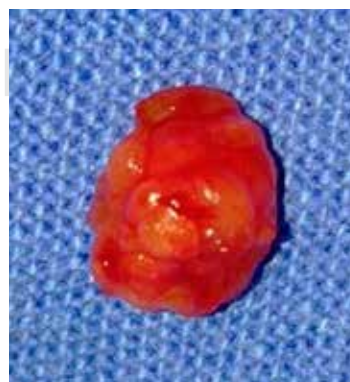*Swelling in right genial and periorbital region.*



**Figura 2.**

Biopsia incisional intraoral de región geniana derecha.

*Intraoral incisional biopsy of right genial region.*



**Figura 3.**

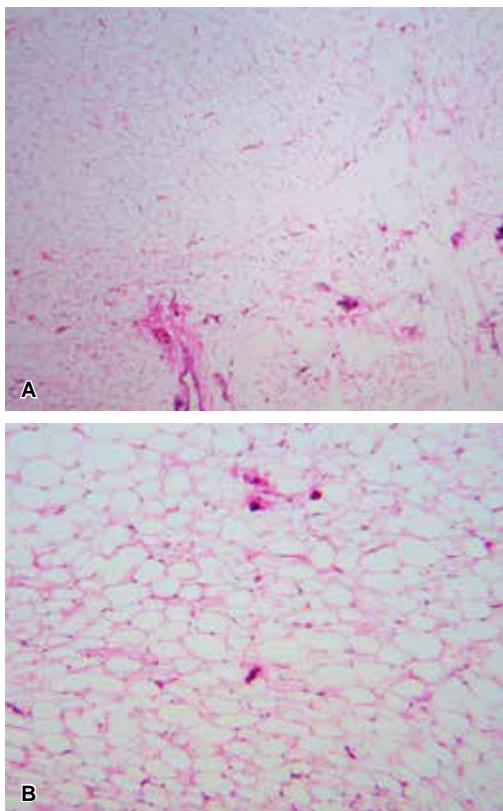
Pieza quirúrgica. Lesión geniana derecha.

*Surgical specimen. Right genial lesion.*

siones: periorbitaria mediante una incisión con abordaje en cola de la ceja (tipo de Converse) y otra intraoral en fondo de saco para la lesión en región geniana, se envían las muestras a patología oral para su estudio en el Hospital de Pediatría «Dr. Silvestre Frenk Freud», Centro Médico Nacional Siglo XXI, donde reportan tejido adiposo en nódulo delimitado por tejido-fibro-conectivo, no hay evidencia de atipias, bordes quirúrgicos no valorables (*Figura 4 A-B*). Diagnosticando lipoma. Se realiza revisión postoperatoria a los ocho días con control a los 15 días (*Figura 5*), posteriormente cada mes hasta los seis meses y después cada año; actualmente, a dos años de la intervención quirúrgica, la paciente se encuentra con cicatrices no visibles, sin datos de recidiva, con adecuada evolución (*Figura 6*).

### DISCUSIÓN

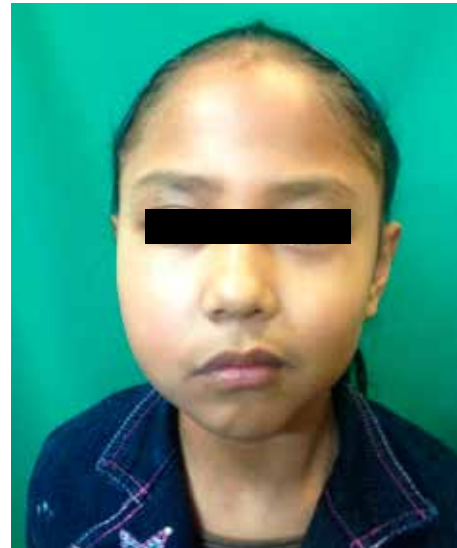La importancia del caso que presentamos radica en que, como es reportado en la literatura, los lipomas



**Figura 4.** (H&E, 10 y 40x) Fotomicrografía panorámica (A) y (B) acercamiento en las que se observa lesión homogénea constituida por tejido adiposo maduro, escasamente vascularizado.

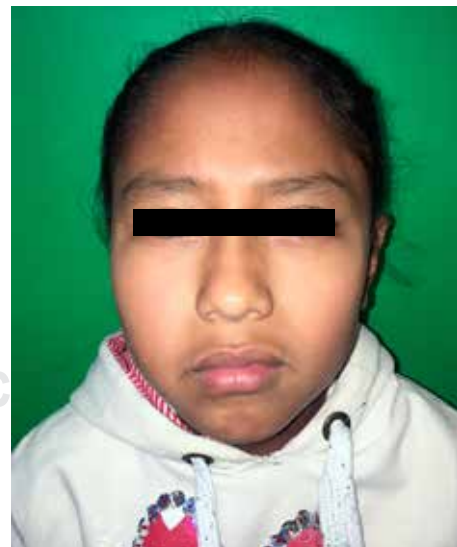(H&E, 10x and 40x) Panoramic photomicrography and amplification. Homogeneous lesion consisting of mature fat tissue poorly vascularized.

en región cervicofacial son de muy baja incidencia; es más frecuente encontrarlos en dorso y extremidades e inclusive en cuello. El caso que presentamos se encuentra en cara (abarcando región periorbitaria



**Figura 5.** Control postoperatorio a los ocho días. Se observa adecuada cicatrización de heridas quirúrgicas en cola de ceja y región geniana derechas.

*Postoperative control at 8 days. A proper healing of surgical wounds in right tail of eyebrow and genial region can be observed.*



**Figura 6.** Control a dos años, se observa simetría facial, no hay cicatriz visible, paciente con adecuada evolución.

*Control at two years. Facial symmetry is seen, no scar is visible, patient with adequate evolution.*

y geniana) lo que constituye una localización inusual; además de presentarse tanto de manera extraoral como intraoral. Otra característica que hace al caso presentado como poco frecuente es que los lipomas son lesiones raras o casi nulas en pacientes pediátricos, y el paciente que reportamos se encuentra en la población infantil. El caso clínico presentado coincide con lo reportado por Chandawarkar RY et al en su estudio. El lipoma presentado fue de crecimiento lento, lo cual coincide con lo que reporta la literatura. El tratamiento ofrecido fue quirúrgico mediante escisión que, debido a la edad de la paciente, se manejó lo más conservador y estético posible, usando inclusive sutura muy fina para su poco marcaje de los tejidos al cicatrizar, viendo un excelente resultado. Al reseca una lesión de esta índole en un paciente pediátrico se deben respetar conceptos cosméticos, consecuentes limitaciones funcionales o nerviosas dado que, al encontrarse en crecimiento, el daño a largo plazo puede ser reversible si se lleva un buen tratamiento o irreversible si no hay apego a un tratamiento adecuado, el caso presentado tuvo excelente resultado postoperatorio teniendo nula recidiva y excelente pronóstico.

### Case report

## Lipoma of the maxillofacial region in pediatric patients. A case study

Hilda González Olivares,\*  
Alejandra Giselle Juárez Rebollar,§  
Alicia Georgina Siordia Reyes||

\* Maxillofacial Surgeon Assigned to the Pediatric Maxillofacial Surgery Service of the Pediatrics Hospital «Dr. Silvestre Frenk Freud», Siglo XXI Medical Center.

§ Resident of Maxillofacial Surgery, Dental Surgeon, School of Dentistry, National Autonomous University of Mexico.

|| Pediatrician Pathologist, Pathology Service, Pediatric Hospital «Dr. Silvestre Frenk Freud», Siglo XXI Medical Center.

### ABSTRACT

Lipomas are benign lesions that belong to the group of mesenchymal neoplasms. Lipomas are composed of fat tissue with or without fibrous capsule or other histological elements that determine the physical characteristics of the lipoma. Within the group of benign neoplasms 13 to 20% occur in the head and neck, and 0.5 to 5% in the oral cavity. The appearance of these neoplasms in the maxillofacial region is uncommon, and seldom occurs in children or young patients, being more frequent over 50 years of age. In this report we present a case of lipoma in a pediatric patient that was treated in the Service of Pediatric Maxillofacial Surgery at the «Dr. Silvestre Frenk Freud» Hospital, in the IMSS XXI Century National Medical Center.

**Key words:** Facial lipoma, children, neoplasm or adipose tumor.

### INTRODUCTION

Lipomas are benign neoplasms of mesenchymal origin composed of fat tissue.<sup>1-4</sup> Lipomas were first described in 1848 by Roux, who referred to them as «yellow epulis».<sup>2</sup> MacGregor and Dyson described oral lipomas for the first time in 1966; afterward, case series has been reported in multiple studies counting 145 to 200 cases of lipomas in oral cavity. In 2001 Fregnani and cols. carried out a literature review spanning the years 1970-2001 and found 46 oral lipomas, accounting for 0.5% of all oral tumors. The most frequent were in the jugal mucosa (45.7%), tongue and lips (13%) and floor of mouth (10.9%).<sup>2,3</sup> In the cervicofacial area 13 to 20% of lipomas occur in the head and neck (the posterior cervical are the most common); in the literature 0.5-5% of reported cases appeared in the oral cavity.<sup>3,5-8</sup> Oral lipomas are more likely to develop in adults older than 50 years. There is a minimal or null significant difference by sex (1.5:1 or 57.8% in male and 54.4% in female).<sup>2,3,9,10</sup> Lipomas that grow in the maxillofacial region occur more intraorally than extraorally.

This type of neoplasm is very rare in children and few clinical cases have been reported, hence the interest of the case presented here.<sup>1-3</sup>

As for adolescents, a study reported on three lipoma cases corresponding to patients aged 16 years.<sup>10</sup> The main etiology was idiopathic; however, some factors were associated, such as trauma, comorbidities (diabetes mellitus, hypercholesterolemia, and other diseases), rheumatoid arthritis, smoking, alcohol use, hereditary, congenital and hormonal factors; obesity, chronic irritative factors, cell nests of embryonic lipoblasts, infections, and factors associated with syndromes.<sup>1-3,9-11</sup>

Among the lipoma differential diagnosis are dermoid cyst, pleomorphic adenoma, mucoepidermoid carcinoma, and histological variants depending on their predominance (angioliipoma, fibrolipoma, malignant lymphoma, myxoliipoma, lipoblastomatosis or fetal lipoma, multiple lipomatosis, and those associated with syndromes).<sup>3,10,12</sup> The use of diagnostic aids becomes thus necessary, such as ultrasonography (USG), biopsy by aspiration (FNA), computed tomography (CT), where a hypodense mass can be seen (50-150 UH) and a greater density points to other type of lesion, for example fibrolipoma; and magnetic resonance imaging (MRI), where it can be seen a hyperdense image with high T1 and low T2 with poorly defined edges (which are characteristics of fat tissue).<sup>3,13</sup> The definitive diagnosis is done by histopathology. Irregular lobes are found that are composed of mature adipocytes with cells of wide, clear, cytoplasm. The

cytoplasm is vacuolated with neutral fats and has a well-defined cellular membrane and a nucleus with an eccentric chromatin moved against the cell membrane with thin walls of vascularized connective tissue separating the lobes.<sup>3,10,14,15</sup> The ideal treatment is surgical excision of the lesion,<sup>1-19</sup> but it is known that a proper surgical approach in the maxillofacial region must take into account the Langers lines. The prognosis for these lesions is generally good and the lipoma is usually removed when it involves function, aesthetic, or symptomatology in deep lipomas.<sup>1,3,9,10</sup>

### DESCRIPTION OF THE CLINICAL CASE

Here we report a clinical case of a female patient aged 8 years who was treated at the Service of Maxillofacial Surgery at the «Dr. Silvestre Frenk Freund» Pediatric Hospital in the IMSS XXI Century National Medical Center. The girl was admitted for examination at the primary care level as she presented with swollen periorbital and genial right region with one year of evolution (July 2013). She was referred to our service for assessment and treatment. The parents reported no personal or family pathological background. At physical examination we found a discrete facial asymmetry due to increased volume in the right periorbital and genial region, which showed mild erythema. The swelling was not moving and was firm at palpation but with some soft areas. The eye movements were normal and no paresis or paresthesia was observed (*Figure 1*). The presurgical protocol was initiated after the patient's parents gave informed consent. The laboratory results were within parameters. Ultrasonography was performed and a lesion was noted with vascular contribution in the right genial region as well as increased volume in the right Bichat's fat pad. A genial incisional biopsy was done that showed mature fat tissue without atypia by fibromuscular tissue with congestive vessels, without evidence of malignancy (*Figures 2 and 3*). An excision of lesions under general balanced anesthesia was carried out without complications. Two incisions were made, a periorbital one by approach through the tail of the eyebrow (Converse technique) and the other one was intraoral in cul-de-sac for the lesion in the genial region. Samples were sent to Oral Pathology for study. Fat tissue in nodule was found delimited by fibro-connective tissue; no evidence of atypia or valuable surgical edges was reported (*Figure 4 A-B*). The diagnosis was lipoma. A postoperative examination was carried out at 8 days (*Figure 5*) with control at 15 days and afterward each month up to six months and then every year. Currently at two years of surgery the

patient shows adequate evolution without visible scars or signs of recurrence (*Figure 6*).

### DISCUSSION

The relevance of this case comes from the fact that cervicofacial lipomas do not occur frequently; they are more common in back and limbs and even neck. The case presented here was located in the face (periorbital and genial region). In addition, it manifested both extraorally and intraorally. Another singular feature is that lipomas are rare in pediatric patients and our patient was a child. This clinical case coincides with that reported by Chandawarkar RY et al. The lipoma of our patient grew slowly, which also coincides with the reports in the literature. The treatment was surgical excision, and because of the age of the patient, it was handled as conservative as possible, including the use of very thin suture for minimal marking of healing tissues. The results were as expected. When resecting this type of injury in pediatric patients the surgeon should consider both aesthetic principles and subsequent functional or nervous limitations given that in children long-term damage may be reversible or irreversible depending on the quality of the treatment. The case presented in this report had excellent postoperative outcome with null recurrence and positive prognosis.

### REFERENCIAS / REFERENCES

1. Sapp JP, Eversole L, Wysocki G. *Patología oral y maxilofacial contemporánea*. Hartcourt; 1998. pp. 303-305.
2. Verma N, Srivastava P. Lipoma in soft palate: a rare presentation. *J Res Adv Dent*. 2015; 4 (1S): 144-146.
3. Fernández G, Calb I, Lewandowski M, Wainstein V. Lipomas de la cavidad oral: estudio de 23 casos nuevos y revisión de la literatura. *Dermatología CMQ*. 2012; 10 (2): 98-104.
4. Karam M, Fonte V, Zuloaga S, Domínguez J. Frecuencia de tumores benignos durante el periodo de 2000-2006 en el Hospital General "Dr. Manuel Gea González". *Gac Méd Méx*. 2007; 143 (5): 371-375.
5. Furlong MA, Fanburg-Smith JC, Childers E. Lipoma of the oral and maxillofacial region: site and subclassification of 125 cases. *Oral Surg Oral Med Oral Pathol Oral Radiol Endod*. 2004; 98: 441-450.
6. Fregnani ER, Pires FE, Falzoni R, Lopes MA, Vargas PA. Lipomas of the oral cavity: clinical findings, histological classification and proliferative activity of 46 cases. *Int J Oral Maxillofac Surg*. 2003; 32 (1): 49-53.
7. de Visscher JG. Lipomas and fibrolipomas of the oral cavity. *J Oral Maxillofac Surg*. 1982; 10 (3): 177-181.
8. Rapids AD. Lipoma of the oral cavity. *Int J Oral Surg*. 1982; 11: 30-35.
9. Epivatianos A, Markopolous AK, Papanayotou P. Benign tumors of adipose tissue of the oral cavity: a clinicopathologic study of 13 cases. *J Oral Maxillofac Surg*. 2000; 58 (10): 1113-1117.
10. Saluja H, Mahindra U, Kasat V, Dehane V, Chaudhari RK. Excision of large soft tissue lipoma of cheek through intra-oral approach. *J Cranio-Maxillary Disease*. 2013; 2: 167-169.

11. Starkman SJ, Steven BS, Olsen M, Lewis JE, Olsen KD. Lipomatous lesions of the parotid gland: analysis of 70 cases. *Laryngoscope*. 2013; 123: 651-656.
12. Singhal M, Sagar S. Post traumatic buccal fat pad injury in a child: a missed entity in ER. *Oman Med J*. 2010; 25: e002.
13. Zhong LP, Zhao SF, Chen GF, Ping FY. Ultrasonographic appearance of lipoma in the oral and maxillofacial region. *Oral Surg Oral Med Oral Pathol Oral Radiol Endod*. 2004; 98: 738-740.
14. Redelinguys IF, Du Preez LA. Lipoma of the floor of the mouth, report of an unusually large lesion. *SADJ*. 1998; 3: 245-246.
15. Som PM, Scherl MP, Rao VM, Biller HF. Rare presentations of ordinary lipomas of the head and neck: a review. *AJNR Am J Neuroradiol*. 1986; 7: 657-664.
16. Reilly JS, Kelly DR, Royal SA. Angiolipoma of the parotid: case report and review. *Laryngoscope*. 1988; 98: 818-821.
17. Kimura Y, Ishikawa N, Goutsu K, Kitamura K, Kishimoto S. Lipoma in the deep lobe of the parotid gland: a case report. *Auris Nasus Larynx*. 2002; 29: 391-393.
18. Weiss SW, Goldblum JR. *Benign lipomatous tumors. Enzinger and Weiss's soft tissue tumors*. 5a ed. Philadelphia: Mosby Elsevier; 2008. pp. 429-476.
19. Said-Al-Naief N, Zahurullah FE, Sciubba JJ. Oral spindle cell lipoma. *Ann Diagn Pathol*. 2001; 5: 207-215.

Dirección para correspondencia /  
Mailing address:  
**Alejandra Giselle Juárez Rebolgar**  
E-mail: giselle\_juarez@hotmail.com