

# Lateral mandibular impactado: Primer reporte de caso y revisión de literatura

## Lateral Mandibular Incisor Impacted: First Case Report and Literature Review

Patricia Lorz Ulloa DDS<sup>1</sup>; Fabián Castro Fuentes DDS<sup>2</sup>; Luisa Fernanda Mantilla Castro DDS<sup>3</sup>

1. Especialista en Patología y Cirugía Oral. Profesora Adjunta, Profesora Sección de Cirugía Oral y Maxilofacial, Pasantía de Cirugía, Facultad de Odontología, Universidad de Costa Rica, Costa Rica.
2. Odontólogo Clínica Solón Núñez Frutos, Hatillo, Caja Costarricense Seguro Social, Estudiante Pasantía de Cirugía, Costa Rica.
3. Especialista en Cirugía Oral y Maxilofacial. Profesora Sección de Cirugía Oral y Maxilofacial, Pasantía de Cirugía, Facultad de Odontología, Universidad de Costa Rica.

Autor para correspondencia: Dra. Patricia Lorz Ulloa - patricia.lorz@ucr.ac.cr

Recibido: 18-VI-2016

Aceptado: 31-VIII-2016

Publicado Online First: 9-IX-2016

DOI: <http://dx.doi.org/10.15517/ijds.v0i0.26224>

### RESUMEN

La presencia de un lateral mandibular impactado es bastante extraña. En la revisión sistemática de literatura no se observan otros casos con las mismas características de éste. Se reporta el caso de un paciente de 16 años con el lateral mandibular izquierdo impactado en posición vertical a nivel de los ápices de los dientes adyacentes, el cual se decide extraer mediante la técnica quirúrgica de abordaje labial.

### PALABRAS CLAVE

Impactación dental; Dateral mandibular impactado; Extracción quirúrgica; Abordaje labial.

### ABSTRACT

The presence of a lateral mandibular impacted tooth is quite strange. In the systematic literature review no other cases observed with the same characteristics. Is reported the case of a patient of 16 years with the left mandibular lateral tooth impacted near the apexes of adjacent teeth, which is decided to remove using the surgical technique of labial approach.

### KEYWORDS

Impacted tooth; Lateral mandibular impacted; Surgical removal; Labial approach.

## INTRODUCCIÓN

Se define diente impactado como aquel diente que su erupción fue detenida, ya sea por la presencia de una barrera física o por la mal posición del diente, detectable clínica o radiográficamente (1, 2).

La presencia de un lateral mandibular permanente impactado es bastante extraño, ya que se encuentran con una frecuencia entre el 0.5- 0.8% (1,3).

Dentro de las principales causas de impactación tenemos: la presencia de dientes supernumerarios, la existencia de quistes o tumores como odontomas, la ausencia de espacio por discrepancia dentoalveolar, insuficiente desarrollo de la premaxila, posición ectópica del germen dental, traumatismo de los dientes deciduos en la etapa de formación y dislaceración o angulación anormal radicular (1,2,3,4,5,6,7,8).

Este caso presenta la remoción quirúrgica del lateral mandibular izquierdo mediante un abordaje labial.

## REVISIÓN DE LITERATURA

Se realizó una revisión sistemática de literatura especializada utilizando los buscadores EBSCOhost, Pubmed, Science direct y Scielo con la colaboración del Sistema de Bibliotecas, Documentación e Información de la Universidad de Costa Rica (SIBDI), donde se buscaron casos clínicos de laterales mandibulares impactados sin razón aparente. Al no encontrar ningún caso reportado se puede establecer que el presente caso es el primer caso de un lateral mandibular impactado reportado en dichas bases de datos.

Para el reporte del caso clínico presente, se utilizó la información registrada en el expediente del paciente complementada con las radiografías que se

solicitaron para el estudio del caso y las fotografías tomadas durante el procedimiento quirúrgico.

## CASO CLÍNICO

Se presenta a la Facultad de Odontología de la Universidad de Costa Rica (FO UCR) un paciente masculino con 16 años de edad, latino, con perfil levemente convexo, con distancia cuello-mentón reducida, acentuado por la lipodistrofia submental (Figuras 1 y 2), el cual acude buscando tratamiento de ortodoncia.

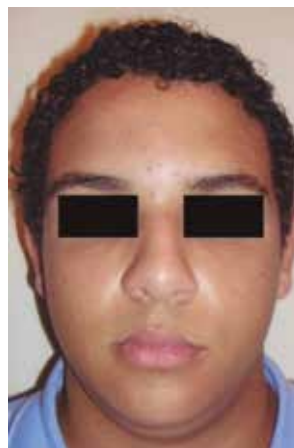

Figura 1. Foto frente.

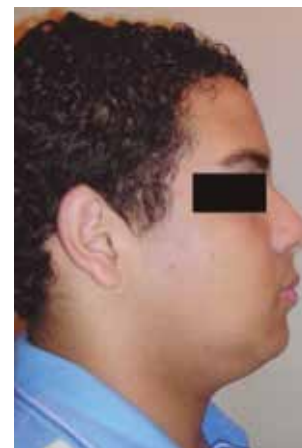

Figura 2. Foto perfil.

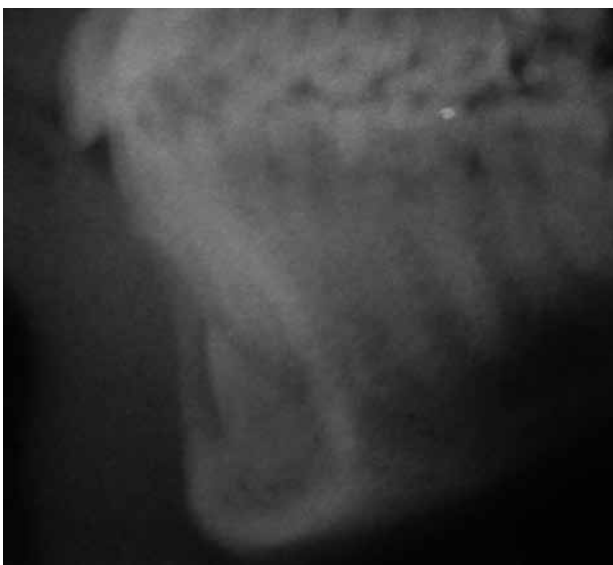
Al realizar examen intraoral se observa la ausencia del lateral inferior izquierdo. Dentro de los estudios ejecutados para valorar la existencia o no del lateral inferior se realiza la toma de una ortopantomografía (Figura 3) y una radiografía cefalométrica (Figura 4) como parte del protocolo de tratamiento ortodóntico que a su vez sirve como método de diagnóstico de la parte quirúrgica.

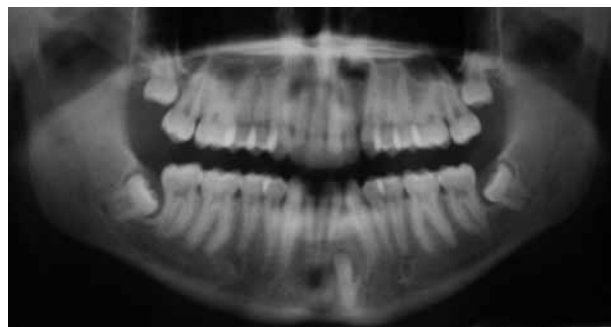
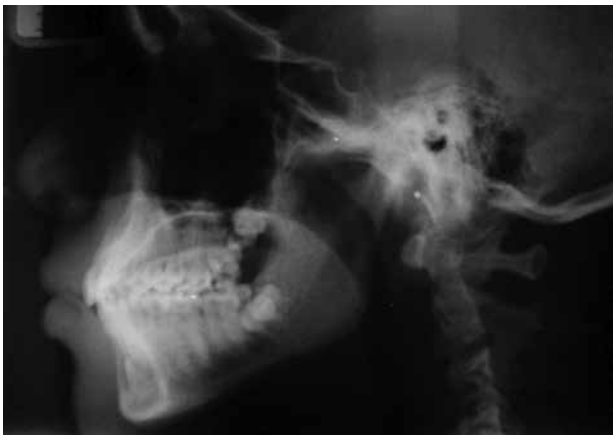
Figura 3. Ortopantomografía.



**Figura 4.** Radiografía Cefalométrica.

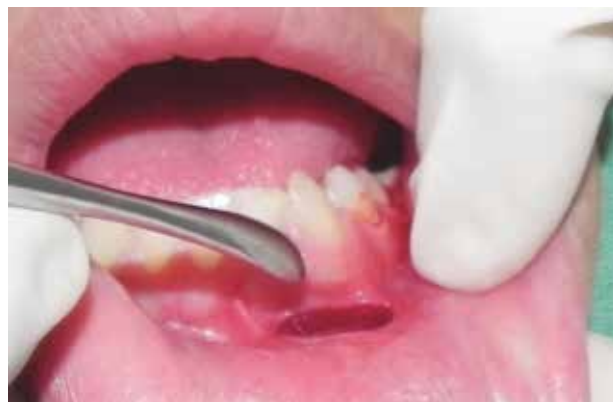

**Figura 5.** Ubicación vestibular del lateral inferior izquierdo.

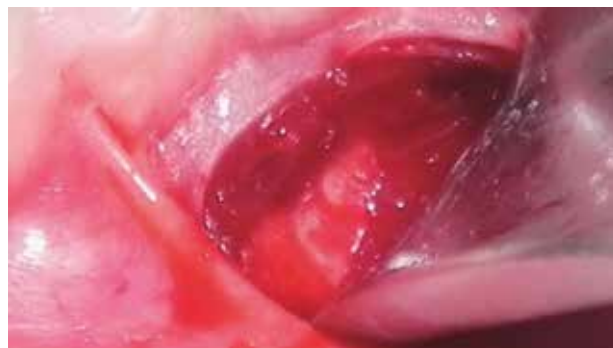La ortopantomografía revela la presencia del lateral inferior izquierdo en posición vertical impactado, entre el central y canino inferior izquierdo. Se localiza a nivel de los ápices de los dientes antes mencionados. La radiografía cefalométrica permite obtener la información necesaria para determinar que el diente se ubica por vestibular en el área de la sínfisis (Figura 5), información útil para establecer el tipo de abordaje a emplear para la odontectomía de dicha pieza dental.

Una vez que el especialista en ortodoncia les explica al paciente y a los padres de familia las diferentes opciones de tratamiento, se establece el plan a seguir. Se realiza la interconsulta con instructores de la Pasantía de Cirugía Oral de la UCR, quienes manifiestan estar de acuerdo con la indicación del especialista en realizar la remoción quirúrgica del lateral inferior izquierdo. La posibilidad de la tracción ortodóntica no se considera factible, pues al encontrarse el lateral en una posición tan basal, podría ser contraproducente y no obtenerse resultados satisfactorios.

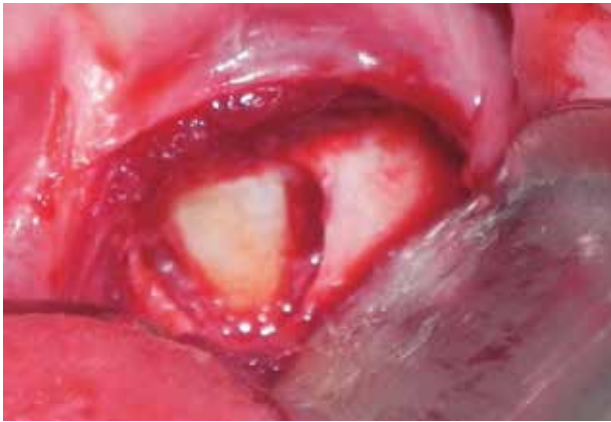La remoción quirúrgica se realiza mediante un colgajo de abordaje labial, ya que la pieza se encuentra en una posición muy apical y este colgajo nos ofrece un mejor acceso y facilita la exodoncia.



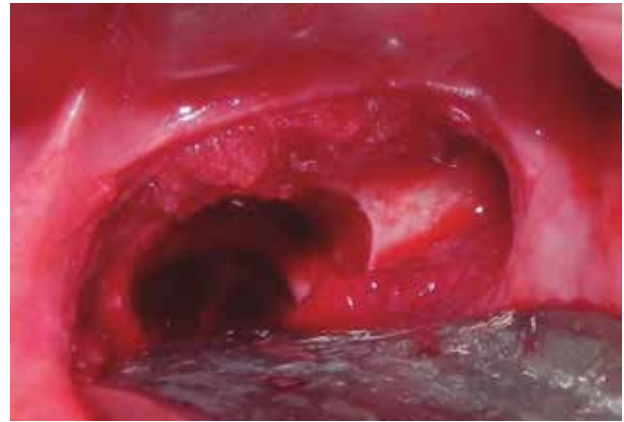**Figura 6.** Incisión en mucosa labial.



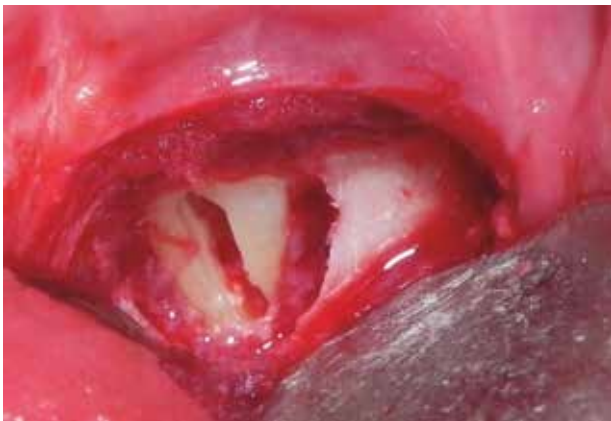**Figura 7.** Una vez disecado el músculo y el periostio se logra acceder al hueso.



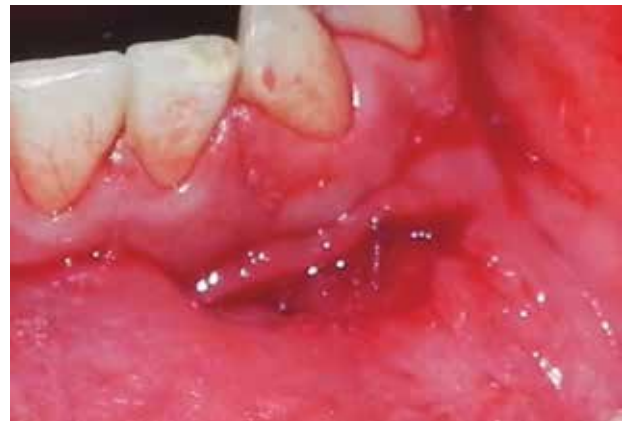**Figura 8.** Ostectomía.



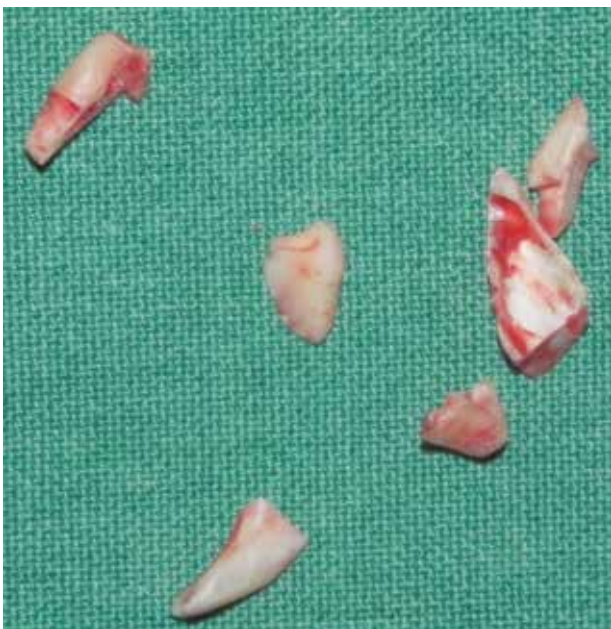**Figura 11.** Alveolo una vez extraído el lateral mandibular impactado.



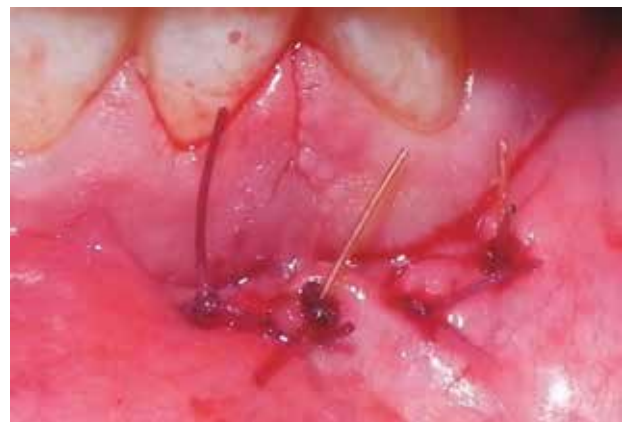**Figura 9.** Odontosección.



**Figura 12.** Sutura plano muscular.



**Figura 10.** Diente extraído.



**Figura 13.** Sutura plano mucoso.

## DISCUSIÓN

Se establece que un diente impactado es aquel que su erupción ha sido detenida por un

agente externo, ya sea otro diente, hueso o tejido blando, así como por una mal posición dental (1,2,5).

La gran mayoría de pacientes con dientes impactados, son referidos al Ortodoncista ya sea por el Odontopediatra o por Odontólogos Generales (5), que en exámenes de rutina se dan cuenta de alguna anomalía en la dentición de los pacientes.

En el caso específico de incisivos mandibulares impactados, se han reportado muy pocos casos, (6) ya que es una de las impactaciones más extrañas con un 0.5-0.8% si lo comparamos con las más frecuentes que son la de terceras molares mandibulares con un 20-35% y canino superior con un 2.9% (1-3).

Dentro de las principales causas de impactación se encuentran:

- La presencia de dientes supernumerarios.
- La existencia de quistes o tumores como odontomas.
- La ausencia de espacio por discrepancia dentoalveolar.
- Insuficiente desarrollo de la premaxila.
- Posición ectópica del germen dental.
- Traumatismo de los dientes deciduos en la etapa de formación.
- Dislaceración o angulación anormal radicular (1-8).

Existen varios tratamientos, que dependen de la edad del paciente y el grado de impacción dentaria, que se pueden utilizar, ya sea para provocar la erupción del diente o para realizar la exodoncia.

Si se está en una edad temprana, es importante valorar por qué no ha erupcionado el diente permanente, en ocasiones es suficiente la exodoncia del diente deciduo para provocar la erupción del diente permanente (1,3).

Basándose en la posición dental, hay varios factores a considerar para ver si es posible realizar su tracción ortodóntica, dentro de estos están: 1) La posición y la dirección de diente impactado. 2) La presencia de espacio para el diente impactado. 3) el desarrollo de la raíz y presencia de dislaceraciones (3,4,8,9).

Si se encuentra en una edad avanzada y el tratamiento ortodóntico es imposible, se tiene que valorar la posibilidad de la extracción del diente impactado y la futura rehabilitación, ya sea con prostodoncia tradicional, implantes u ortodoncia (3).

En el caso reportado, es importante destacar lo inusual de la impactación del lateral mandibular, ya que el proceso de erupción normal, el diente permanente se encuentra por lingual del diente primario, causando la rizólisis del diente primario provocando su exfoliación, luego ocupa el lugar del diente primario, la cual es su posición final (9,10).

Este caso en particular es muy extraño, ya que se trata de un paciente de 16 años con el lateral mandibular impactado por vestibular que no cuenta con espacio suficiente para la adecuada colocación del diente en posición por la discrepancia dentoalveolar, por lo que como tratamiento final se decidió realizar la extracción.

Se tienen varias técnicas o tipos de colgajos para lograr acceder al sitio donde se encuentra el diente, entre ellas el colgajo marginal, colgajo paramarginal, el de Neumann parcial y el abordaje labial (1,3,11).

Se utiliza el colgajo de abordaje labial, ya que el diente impactado, el lateral inferior izquierdo, se encuentra en una posición muy apical, que con los otros colgajos es muy difícil de alcanzar y

puede provocar complicaciones, mientras que con el colgajo de abordaje labial se tiene un mayor y mejor acceso al área quirúrgica, con lo que se facilita la remoción del diente antes mencionado.

Para la realización del colgajo de abordaje labial se empieza realizando una incisión en el sector anterior en la mucosa gingival libre del labio inferior a unos 5 mm del pliegue vestibular, al realizar este corte se va disecando por planos, primero el plano muscular de los músculos del mentón, una vez disecado se observa el periostio, se realiza una incisión sobre el periostio, se retira y se logra acceder al hueso. Seguidamente se realiza la ostectomía para descubrir el diente y realizar la exodoncia. Una vez finalizada la extracción se sutura por planos, primero el muscular y por último el plano mucoso (1,3,11).

## CONCLUSIONES

La impactación de un lateral mandibular permanente sin razón aparente es tan inusual, que después de realizar una revisión sistemática de la literatura especializada mediante los buscadores EBSCOhost, Pubmed, Science direct y Scielo con la colaboración del (SIBDI), no fue posible identificar algún caso con las características antes mencionadas, y al no encontrar ningún caso reportado se puede establecer que el presente caso es el primer caso de un lateral mandibular impactado reportado en estas condiciones en dichas bases de datos.

Es fundamental en el caso de todas las impactaciones, un estudio a temprana edad, de esta forma poder brindar distintas opciones de tratamiento para poder colocar en diente en su posición ideal y no terminar con la extracción del mismo.

En este caso en particular, la etiología de la impacción de un lateral inferior que no está relacionado con ninguna patología como odontomas, quistes, trauma o dientes supernumerarios hace pensar que la causa más probable, puesto que no se tiene ninguna información anterior a la consulta inicial de ortodoncia, fue alguna alteración en el momento de la erupción de esta pieza dental.

En pacientes que la extracción fuera la única opción y presentan incisivos o caninos mandibulares impactados en posición muy basal, el colgajo de abordaje labial es una excelente opción para realizar la exodoncia.

## REFERENCIAS

1. Gay C., Berini L. Tratado de Cirugía Bucal Tomo I. Madrid: Editorial ERGON 2004.
2. Avinash K., Aieshya F. Impacted maxillary central incisor and over-retained deciduous central incisor: Combined surgical and orthodontic treatment: A case report. *Journal International of Oral Health* 2011; 3 (3): 25-30.
3. Chiapasco M. Cirugía Oral. Edición español: Masson S.p.a. 2004.
4. Thosar N. R. & Vibhute P. Surgical and orthodontic treatment of an impacted permanent central incisor: A case report. *Journal of Indian Society of Pedodontics Preventive Dentistry*. 2006; 24:100-103.
5. Reddy B., Rani M., Santosh R., Pareekh S. Surgical and Orthodontic management of dental cyclops: A case report. *Annals & Essences of Dentistry*, 2010; 2 (3): 163-166.
6. Nuvvula S., Melkote T., Mohapatra A., Nirmala S. Impacted Mandibular Permanent Incisors Related to Supernumerary Teeth: A Rare Condition. *Pediatric Dentistry*, 2012; 34: 70-73.

7. Satish V., Sharma R., Bhat M., Rahman F., Maganur P. Compound Composite Odontome (Denticulo-Particulate Type) associated with Impacted Permanent Lateral Incisor: A case Report. *Indian Journal Stomatololy*. 2012; 3 (1): 73-76.
8. Reddy P., Raju R., Srinivas K., Venkataramana V., Yugandhar G. Traction of horizontally impacted central incisor: A case report. *Annals & Essences of Dentistry*, 2012; 4 (2): 41-44.
9. Proffit W. R., Fields H. W., Sarver D. M. *Contemporary Orthodontics*. 5ta edición. Canadá, Editorial Elsevier 2012.
10. Rohilla M., Namdev R., Dutta S. Dentigerous cyst containing multiple impacted teeth: A rare case report. *Journal Indian Society Pedodontics Preventic Dentistry*. 2011; 29: 244-247.
11. Morera E., Scola E., Mir Ulldemolins N., Martínez A. Tratamiento de las deformidades del mentón. *Acta Otorrinolaringología Española*, 2008; 59 (7): 349-358.



Attribution (BY-NC) - (BY) You must give appropriate credit, provide a link to the license, and indicate if changes were made. You may do so in any reasonable manner, but not in any way that suggest the licensor endorses you or your use. (NC) You may not use the material for commercial purposes.