

Infiltración intralesional con triamcinolona para el manejo del granuloma central de células gigantes

Intralesional Infiltration with Triamcinolone for the Management of Giant Cell Central Granuloma

Jorge Oviedo Quirós DDS, OMFS, MSc¹; Luis Araya Soto DDS²

1. Cirujano Maxilofacial. Profesor de Cirugía Oral y Maxilofacial en la Facultad de Odontología de la Universidad de Costa Rica. Asistente en la Unidad de Labio Paladar Hendido-Craneomaxilofacial del Hospital Nacional de Niños "Dr. Carlos Sáenz Herrera", Costa Rica.
2. Doctor en Cirugía Dental, Universidad de Costa Rica, Costa Rica.

Autor para correspondencia: Dr. Jorge Oviedo Quirós - oviedo_05@yahoo.com

Recibido: 18-VI-2016

Aceptado: 8-XII-2016

Publicado Online First: 12-XII-2016

DOI: <http://dx.doi.org/10.15517/ijds.v0i0.27424>

RESUMEN

El granuloma central de células gigantes es una lesión en los maxilares de carácter benigno, cuya etiología aún no se sabe con exactitud. Tiene preferencia por poblaciones adultas jóvenes y por el género femenino y predilección por la mandíbula. Según el análisis de literatura sus opciones de tratamiento incluyen la infiltración de distintas soluciones, curetaje y resección en bloque, indicada en casos agresivos. Se presenta un caso en el que se trató un granuloma central de células gigantes de tipo agresivo, en un paciente masculino de 11 años mediante tratamiento con infiltración intralesional de triamcinolona acetónido durante 6 semanas, seguido de enucleación quirúrgica, y con seguimiento durante 14 meses después de finalizado el tratamiento, sin ningún signo de recidiva.

PALABRAS CLAVE

Granuloma central de células gigantes; GCCG; Triamcinolona; Tumor de mandíbula.

ABSTRACT

The central giant cell granuloma is a benign lesion on the jaws, which etiology is not yet known exactly. It has preference for young adults and female gender populations; it has predilection for jaws. Among the treatment options there are the infiltration of various solutions, curettage and resection in-bloc; the latter indicated in aggressive cases. This article presents an aggressive case of central giant cell granuloma treated; it was an 11 year-old-male patient treated with triamcinolone acetonide intralesional injections during 6 weeks followed by surgical enucleation; a 14 month follow up after the treatment was finished, with no recurrence signs.

KEYWORDS

Central giant cell granuloma; CGCG; Triamcinolone; Jaw tumor.

INTRODUCCIÓN

El granuloma central de células gigantes es una lesión benigna de los maxilares, es poco común y fue descrita por Jaffe en 1953 como una lesión que cruza la línea media, en la que buscaba diferenciarlo del tumor de células gigantes. Su etiología aún no es conocida, tiende a presentarse con mayor frecuencia en personas menores a 30 años, mayormente en mujeres y en la mandíbula (1).

En relación con sus características clínicas, radiográficas e histológicas, se ha dividido esta lesión en tipo agresivo y no agresivo. El tipo no agresivo es el más encontrado; esto sucede normalmente al momento de un examen radiográfico (2).

Las lesiones de tipo agresivo, se diferencian histológicamente por presentar un mayor número de células con actividad mitótica, además de encontrarse una diferencia importante en el número de células gigantes en comparación con el tipo no agresivo. Además, tienen un crecimiento rápido que involucra destrucción de hueso y reabsorción de piezas dentales, junto con el desplazamiento de las estructuras anatómicas envueltas (16). En cuanto a sus características radiográficas, ambos tipos de lesiones (agresiva y no agresiva) pueden presentarse como unilocular o multilocular, con bordes que varían desde pobremente definidos hasta bien definidos y se

ha descrito su apariencia como variable desde radiolúcida hasta radiopaca con características expansivas (2-3). Además, en las lesiones de tipo agresivo, se han encontrado características que también ayudan a diferenciar su diagnóstico, entre las que se incluye una inflamación en el maxilar afectado debido al rápido crecimiento, que se relaciona con parestesia, dolor, reabsorción radicular y una mayor probabilidad de recurrencia; asimismo, muchas lesiones de este tipo se relacionan con hiperparatiroidismo; razón por la que la interconsulta con endocrinología resulta necesaria (2, 3, 8, 11).

El tratamiento de esta lesión ha combinado terapias para intentar mejorar los resultados y disminuir el riesgo de recidiva. Se ha utilizado la escisión quirúrgica en bloque y/o curetaje como terapia mejor aceptada, en 1988, Jacoway sugirió por primera vez el uso de corticosteroides de manera intralesional (3-4).

Los corticoides, como la triamcinolona, pueden inhibir la producción extracelular de proteasas lisosomales y existe una acción apoptótica específica de los esteroides ante las células similares a osteoclastos (5). La literatura reporta que, en estudios in vitro, al utilizar anticuerpos monoclonales específicos de osteoclastos se encontró exactitud compatible con las células gigantes de esta lesión. Por ello también, se ha aceptado el uso de

calcitonina como terapia, debido a que las células gigantes muestran las mismas características funcionales e histoquímicas que los osteoclastos y que logran ser inhibidas mediante esta terapia (9, 14, 16).

En la tabla 1, se incluyen los resultados del análisis de la literatura consultada, en el que se comparan las tasas de éxito según el tipo de lesión y el tratamiento utilizado.

De acuerdo con la Tabla 1, se observa que la edad de presentación del granuloma central de células gigantes, suele ocurrir en las primeras décadas de vida, con una edad promedio de 27 años. Su tratamiento es variado y es elección del

operador de acuerdo con el diagnóstico realizado. Se nota que 34% de los casos (10 en total), de los 29 reportados, utilizaron una terapia similar a la escogida en el caso expuesto en este artículo; en 8 pacientes no hubo ningún signo de recidiva en el período de seguimiento (los dos casos restantes no mencionan seguimiento y/o recidiva).

En la literatura analizada, los casos presentaron un seguimiento entre 2 y 10 años; con una tasa de éxito alta en la mayor parte de ellos; esto debido a que en todos se enfatiza la importancia del diagnóstico adecuado para una elección apropiada del tratamiento, además de un seguimiento continuo para asegurar que el tratamiento tuvo éxito (2, 5-6, 8-9, 11-12, 14-16).

Tabla 1. Comparación de literatura según tratamiento utilizado y su tasa de éxito. Análisis no sistemático de literatura comprendida entre 2011 y 2016.

Autor	Edad media	Número de casos	Tratamiento	Recidiva
Singh (2)	30	1	Triamcinolona/Escisión quirúrgica	-
Shirani y cols. (5)	13	1	Corticosteroide/resección en bloque	No
Jesudass y cols. (6)	8	1	Curetaje	-
Santosh y cols. (8)	35	1	Corticosteroide/Escisión quirúrgica	-
Rachmiel y cols. (9)	24	1	Corticosteroide/Calcitonina/Curetaje	No
Yadav y cols. (11)	24	1	Curetaje con remoción de márgenes	No
Fernández y cols. (12)	35	10	Escisión y curetaje (60%)	No
			Resección con márgenes (40%)	30% No
Tabrizi y cols. (14)	24	11	Calcitonina	9% Sí
Tarsitano y cols. (15)	-	1	Interferón- α -2 ^a /Enucleación quirúrgica	No
KCD y cols. (16)	32	1	Curetaje y resección en bloque	No
Total		29		

REPORTE DE CASO

En este artículo se presenta el primer caso tratado en el Hospital Nacional de Niños "Dr. Carlos Sáenz Herrera" (HNN) de un granuloma central de células gigantes agresivo (GCCGA) mediante terapia combinada de aplicación intralesional de triamcinolona acetónido más la enucleación quirúrgica.

Se presenta un caso de granuloma de células gigantes agresivo, tratado en la unidad de Labio y Paladar Hendido - Craneomaxilofacial del HNN. Se realizó una revisión de la literatura publicada entre 2011 y 2016 en inglés y en español, utilizando como palabras clave: "CGCG AND treatment", "CGCG AND management", "CGCG AND triamcinolone", "Central Giant Cell Granuloma" y "Granuloma central de células gigantes".

Luego del análisis de la literatura, se propone como opción terapéutica la infiltración intralesional de triamcinolona acetónido 10 mg/mL con anestésico local lidocaína a 2% con epinefrina 1:80000 en un volumen total de 4 mL, según el cálculo tomográfico del volumen de la lesión, una vez por semana durante seis semanas, en una solución de 1:1 ambos medicamentos, seguido por la enucleación quirúrgica de la lesión.

Paciente masculino de 11 años y 9 meses de edad, ASA I, asiste al servicio de Labio y Paladar Hendido - Craneomaxilofacial, para valorar lesión en mandíbula tratada inicialmente en otro centro del primer nivel de salud (con recidiva); referida como una lesión exofítica, no dolorosa ni sangrante, que causaba desplazamiento y movilidad de las piezas dentales de 3.3 y 3.4. Se palpa aumento de volumen firme en lingual de 3.5 a 4.2. No se observa asimetría facial, perfil facial recto, posee una oclusión en dentición mixta estable, apertura y movimientos de lateralidad mandibular conservados.

Se observa en la Ortopantomografía (OPG) una lesión osteolítica, radiolúcida entre 3.3 y 3.4; con reabsorción externa a nivel del tercio cervical de la raíz de 3.3 (figura 1). La Tomografía Axial Computarizada (TAC) revela en los cortes axiales una expansión de la cortical lingual y una zona radiolúcida entre las piezas 3.4 a 4.2; con un tamaño total de 29 mm × 18 mm (figura 2).

A partir de la toma de una biopsia incisional, se determina que se trata de un granuloma central de células gigantes, denominado agresivo por sus características clínicas y radiográficas.

Para realizar el diagnóstico diferencial con el tumor pardo del hiperparatiroidismo se indicó el conteo de fosfatasa alcalina, pruebas de función renal, niveles de hormona paratiroidea, de calcio, de fósforo y magnesio; sin encontrarse alteraciones en los resultados de estas pruebas.

Luego de la cuarta sesión de infiltración con corticosteroide, se realiza control con una OPG en la que se observa: límites de corticalización más definidos y una disminución de la distancia mesio-distal entre las piezas 3.3 y 3.4; además, no se observa un aumento del tamaño de la lesión al comprar con la radiografía inicial. Luego de la sexta y última infiltración, se observa clínicamente una depresión ósea a nivel lingual de piezas 3.3 y 3.4, estas piezas dentales ya no presentan movilidad; se indicó un TAC de control que muestra una discreta disminución del tamaño de la lesión, con un tamaño de 26 mm × 16 mm, un discreto engrosamiento y esclerosis de los bordes (figura 2).

Se realiza la enucleación de la lesión bajo anestesia general seguido de la biopsia respectiva, cuyo informe histopatológico describe un granuloma central de células gigantes con márgenes de resección quirúrgica comprometidos por la lesión. Se toman muestras del tejido óseo de las paredes de la lesión; después de su revisión, el patólogo indicó: infiltración por la misma lesión en borde lingual derecho e izquierdo, así como en el piso de la lesión que además presenta un área con ausencia de lesión. La pared vestibular presenta una infiltración mínima de la lesión.

En el postoperatorio inmediato se observa clínicamente una concavidad lingual correspondiente al defecto óseo entre 3.3 y 3.4 (este último con movilidad grado I y refiere sensibilidad a cambios de temperatura).

A los 14 meses postenucleación el TAC revela que no existe evidencia de lesión residual a nivel mandibular (figura 3). Clínicamente, se palpa un tejido óseo firme, sin movilidad dental, sensibilidad, ni parestesia. A los 14 meses de seguimiento no se observa recidiva clínica ni radiográfica (figura 1, 2 y 3).

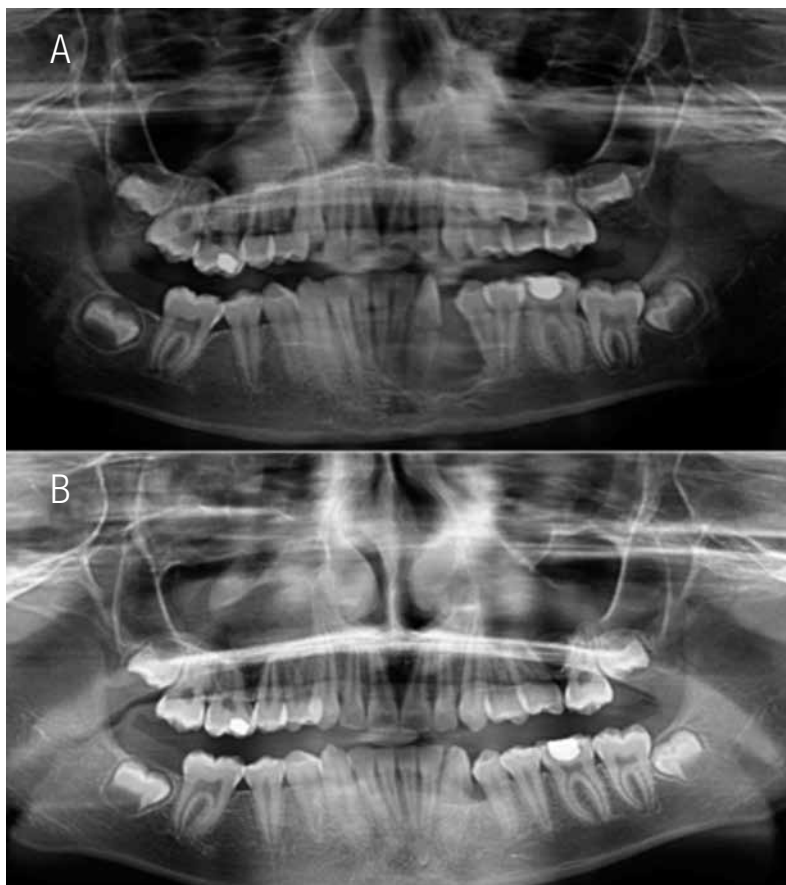


Figura 1. Ortopantomografía inicial y final del tratamiento. A Radiografía inicial con lesión radiolúcida que abarca zona de piezas de 3.4 a 4.2. B Radiografía control 14 meses posterior a conclusión del tratamiento, en la que no se observa recidiva.

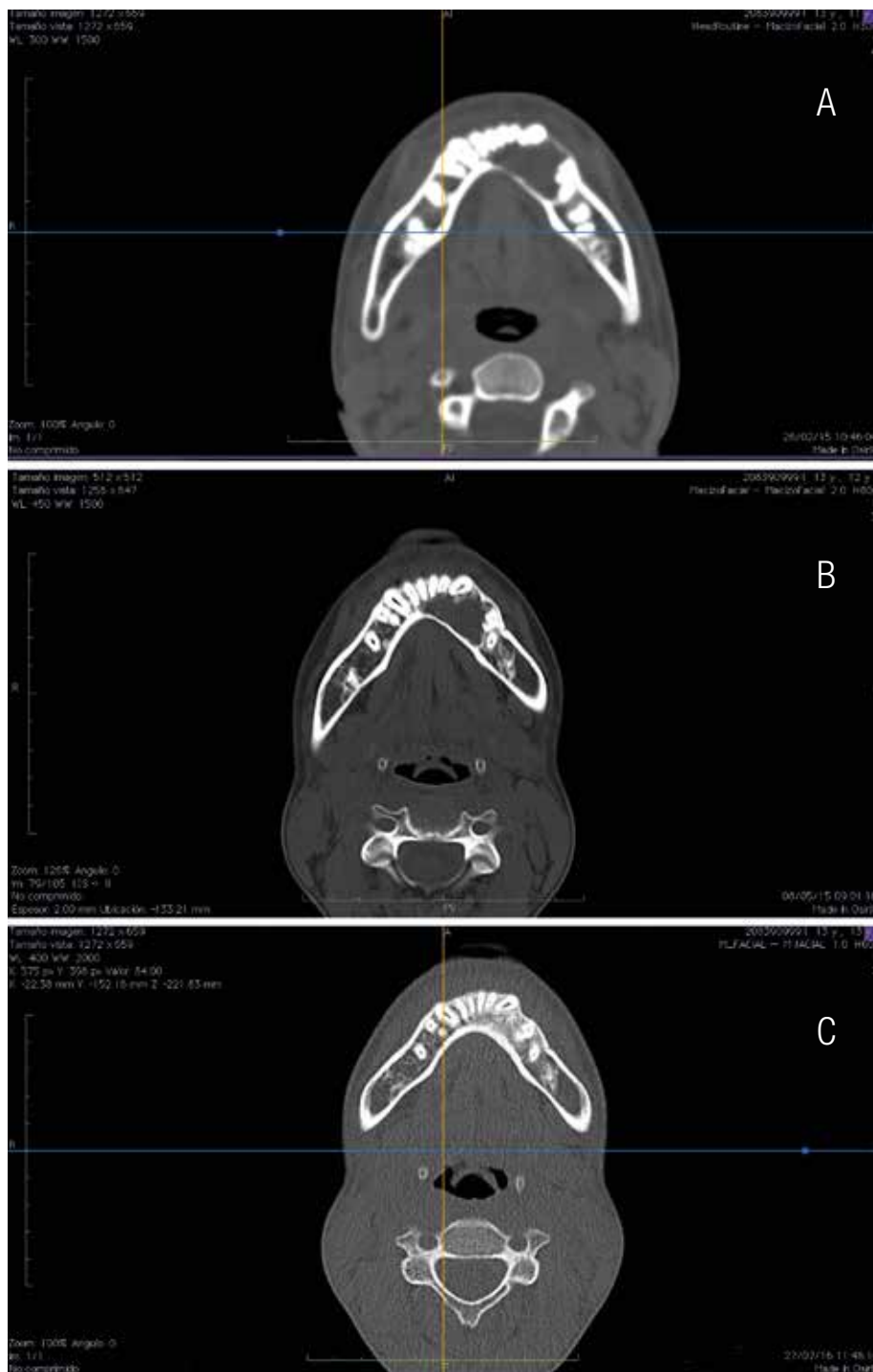


Figura 2. Cortes axiales de la Tomografía Axial Computarizada. A. TAC inicial revela en los cortes axiales una expansión de la cortical lingual y una zona radiolúcida entre las piezas 3.4 a 4.2; con un tamaño total de 29 mm × 18 mm. B. TAC de control luego de sexta semana de infiltración intralesional con triamcinolona, muestra una discreta disminución del tamaño de la lesión, con un tamaño de 26 mm × 16 mm, un discreto engrosamiento y esclerosis de los bordes. C. TAC a los 14 meses postnucleación revela que no existe evidencia de lesión residual a nivel mandibular.

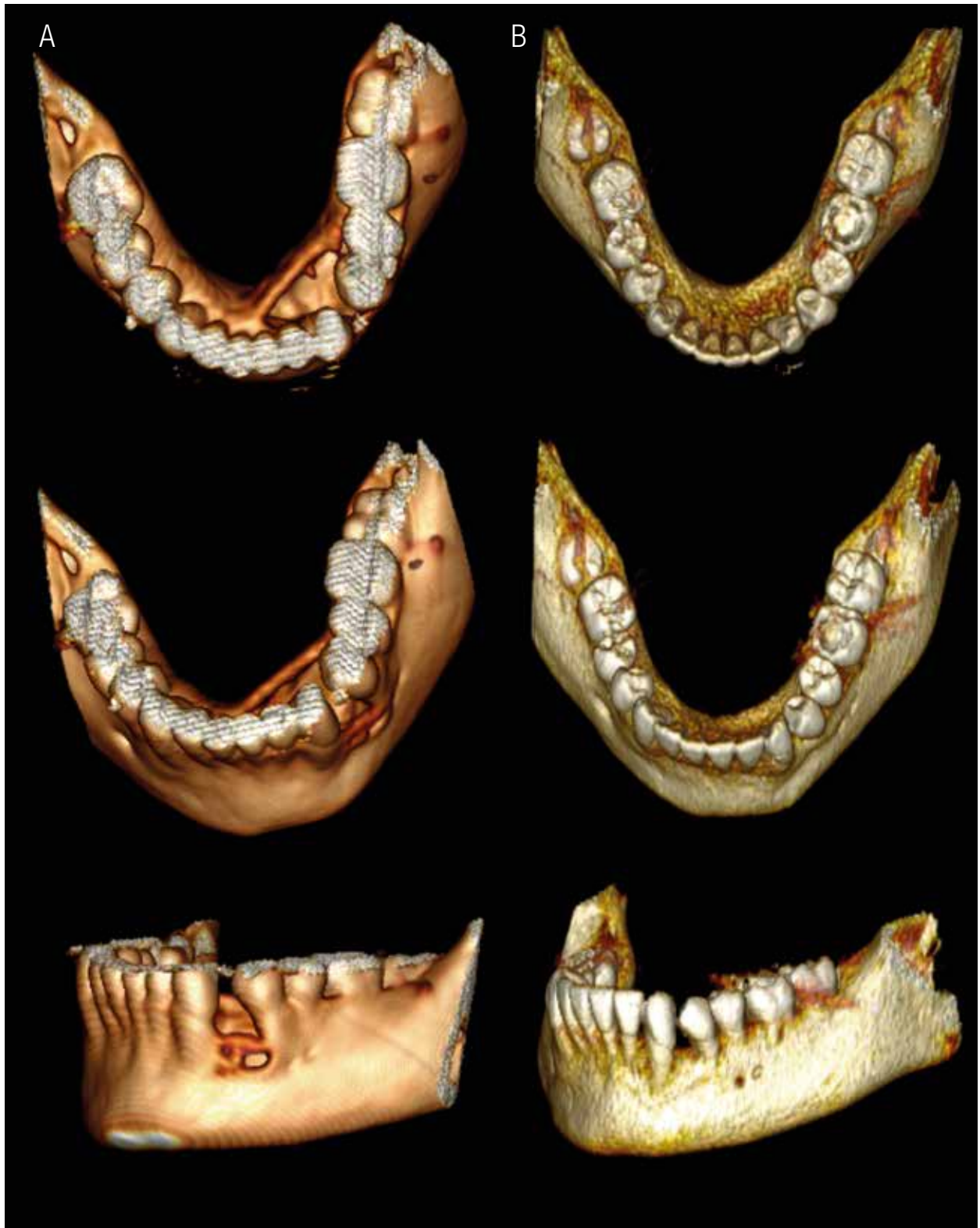

Figura 3. Reconstrucción 3D de la mandíbula. A. Vistas del TAC inicial donde se observa expansión de la cortical lingual, una zona osteolítica entre las piezas 3.4 a 4.2 y el desplazamiento de las piezas 3.3 y 3.4. B. Vistas del TAC a los 14 meses postenucleación revela que no existe evidencia de lesión residual a nivel mandibular.

DISCUSIÓN

El caso presentado en este estudio puede contrastarse con la información obtenida de las fuentes bibliográficas. Jacoway et al. introdujo la utilización de corticosteroides como parte del tratamiento de esta lesión. Según la literatura, en algunos casos se han observado los efectos típicos de uso prolongado de corticosteroides, como aumento de peso, supresión temporal adrenérgica y síndrome de Cushing secundario, sin ningún efecto positivo sobre la lesión; se ha sugerido incluso que, el tratamiento con 10 mg de triamcinolona por cada 2 cm³ de lesión por varias semanas en personas muy jóvenes, podría tener más efectos negativos que los que pueden ser beneficiosos en el tratamiento de las lesiones de tipo agresivo (5), sin embargo, en este caso no se presentó una supresión adrenérgica por el uso de triamcinolona intralesional.

En muchos casos agresivos se escoge la resección en bloque, debido a que posee la mayor tasa de éxito en relación con la recidiva, que es el objetivo principal del tratamiento. Sin embargo, este tipo de cirugía muchas veces puede generar defectos importantes en los maxilares e incluso comprometer la estética del paciente; que además en muchas ocasiones se relaciona con recidiva debido a una enucleación insuficiente por la idea de realizar una técnica conservadora (6, 13). Ante esto, es necesaria la evaluación individual de cada caso con un adecuado diagnóstico, para realizar un tratamiento que resulte exitoso y con el menor riesgo de recidiva (12-13).

En muchos casos de GCCGA, como el presentado en este artículo, se combina la terapia de infiltración intralesional con la enucleación quirúrgica; puesto que estas lesiones, cuando se tratan del tipo agresivo, tienden a tener mucha recurrencia, además de ser localmente destructivos, por lo que la cirugía usualmente debe

ser extensa y de ahí los problemas mencionados, especialmente en pacientes jóvenes. Es por esto que es indispensable el diagnóstico temprano (7, 14). El uso de triamcinolona acetónido seguido de enucleación quirúrgica, responde específicamente a la prevención de una única terapia que pueda resultar mutiladora para un paciente y provocar que necesite de grandes reconstrucciones. Además, a diferencia de otros corticosteroides, este no suele presentar la gran cantidad de efectos secundarios usuales, debido a la poca absorción que se da en el lugar de la aplicación (8).

Algunos autores reportan que, el uso de triamcinolona acetónido es más efectivo cuando se trata de lesiones uniloculares, con la hipótesis de que se debe a la mayor facilidad de acceso, que podría no darse en las lesiones multiloculares, en las que incluso la resección en bloque podría ser la única opción que garantice la ausencia de recidiva (15). Sin embargo, la experiencia no es suficiente para dar esto como definitivo, además de que incluso en las uniloculares, el acceso puede dificultarse conforme se da el sanado de la lesión. De igual manera, se ha reportado que al utilizar esta terapia, el hueso neoformado podría tener un aspecto más radiopaco que el circundante al área donde estuvo la lesión (10).

CONCLUSIONES

Una terapia combinada de infiltración intralesional de triamcinolona seguida de enucleación quirúrgica, que resulte en un tratamiento menos invasivo para el paciente y que garantice la no recidiva de la lesión, puede representar la mejor opción mientras se realice un diagnóstico y un manejo adecuado. Al tratarse lesiones agresivas, es de vital importancia un seguimiento óptimo, debido a la alta tasa de recurrencia que estas presentan (cuando se realiza únicamente curetaje de la lesión), para poder asegurar que el tratamiento fue exitoso.

REFERENCIAS

1. Rajendran R. Shafer's textbook of oral pathology [Internet]. India: Elsevier India; 2012 [citado el 19 de abril de 2016]. Disponible desde: <https://books.google.co.cr/books?id=WnhtAwAAQBAJ&lpg=PP1&hl=es&pg=PP1#v=onepage&q&f=false>
2. Singh V., Kirti S., Bhagol A., Priya K. Central giant cell granuloma and its management - A case report. *Clinical Dentistry* [Internet]. 2015, Feb. [citado el 1 mayo de 2016]; 9(2):28-33. Disponible desde: <http://search.ebscohost.com.ezproxy.sibdi.ucr.ac.cr:2048/login.aspx?direct=true&db=ddh&AN=101742443&site=ehost-live&scope=site>
3. Choi J. W., Kraut R. A. Management of central giant granuloma of mandible with intralesional triamcinolone injections: a case report. *The New York state dental journal* [Internet]. 2013 Abr. [citado el 2 de mayo de 2016]; 79(3):34-6. Disponible desde: <http://search.ebscohost.com.ezproxy.sibdi.ucr.ac.cr:2048/login.aspx?direct=true&db=ddh&AN=87715282&site=ehost-live&scope=site>
4. Metgudmath R., Metgudmath A., Patil S., Sinha M. Dilemma in the management of central giant cell granuloma of maxilla. *J. Sci Soc* [Internet]. 2013, Mar. [citado el 02 de mayo de 2016]; 40(1):41-43. Disponible desde: <http://jscisociety.com/article.asp?issn=0974-5009;year=2013;volume=40;issue=1;spage=41;epage=43;aulast=Metgudmath>
5. Shirani G., Abbasi A., Mohebbi S., Shirinbak I. Management of a locally invasive Central Giant Cell Granuloma (CGCG) of mandible: Report of an extraordinary large case. *Journal of Cranio-Maxillofacial Surgery* [Internet]. 2011, Oct [citado el 02 de mayo de 2016]; 39(7):530-533. Disponible desde: <http://search.ebscohost.com.ezproxy.sibdi.ucr.ac.cr:2048/login.aspx?direct=true&db=ddh&AN=65349660&site=ehost-live&scope=site>
6. Jesudass G., Chintha S., Chakrapani K. V, Ratna Kumar RV, Swarna S. Central giant cell granuloma; a case report. *Annals & Essences Of Dentistry* [Internet]. 2014, Sep. [citado el 3 de mayo de 2016]; 6(3):7-10. Disponible desde: <http://search.ebscohost.com.ezproxy.sibdi.ucr.ac.cr:2048/login.aspx?direct=true&db=ddh&AN=109134616&site=ehost-live&scope=site>
7. Krishnappa S., Srinath S., Gopinath P., Krishnappa V. Central giant cell granuloma in a 4-year-old female child. *Journal Of The Indian Society Of Pedodontics & Preventive Dentistry* [Internet]. 2015, Oct-Dic. [citado el 3 de mayo de 2016]; 33(4):337-340. Disponible desde: <http://search.ebscohost.com.ezproxy.sibdi.ucr.ac.cr:2048/login.aspx?direct=true&db=ddh&AN=109924869&site=ehost-live&scope=site>
8. Santosh G. S., Lata S. M., Katti G., I. M. A., Shahbaz S. Aggressive Central Giant Cell Granuloma: A Rare Case Report. *International Journal of Health Sciences and Research (IJHSR)* [Internet]. 2014 [citado el 04 de mayo de 2016]; 4(9):337-41. Disponible desde: <http://www.scopemed.org/fulltextpdf.php?mno=168427>
9. Rachmiel A., Emodi O., Sabo E., Aizenbud D., Peled M. Combined treatment of aggressive central giant cell granuloma in the lower jaw. *Journal of Cranio-Maxillofacial Surgery* [Internet]. 2012, Abr. [Citado el 04 de mayo de 2016]; 40(3):292-297. Disponible desde: <http://search.ebscohost.com.ezproxy.sibdi.ucr.ac.cr:2048/login.aspx?direct=true&db=ddh&AN=73764327&site=ehost-live&scope=site>
10. Pogrel A. The diagnosis and management of giant cell lesions of the jaws. *Annals of Maxillofacial Surgery* [Internet]. 2012, Jul-

- Dic. [citado el 27 de mayo de 2016];2(2):102-106. Disponible desde: <http://www.ncbi.nlm.nih.gov/pmc/articles/PMC3591058/>
11. Yadav S., Singh A., Kumar P., Tyagi S. Recurrent case of central giant cell granuloma with multiple soft tissue involvement. *National Journal Of Maxillofacial Surgery* [Internet]. 2014, Ene. [citado el 20 de mayo de 2016];5(1):60-66. Disponible desde: <http://search.ebscohost.com.ezproxy.sibdi.ucr.ac.cr:2048/login.aspx?direct=true&db=ddh&AN=98512072&site=ehost-live&scope=site>
 12. Fernández Ferro M., Fernández Sanromán J., Costas López A., Sandoval Gutiérrez J., López de Sánchez A. Tratamiento quirúrgico del granuloma central de células gigantes: estudio y seguimiento de 10 casos. Revisión de la literatura. *Rev Esp Cirug Oral y Maxilofac* [Internet]. 2011, mar. [Citado el 16 junio de 2016]; 33(1):1-8. Disponible desde: http://scielo.isciii.es/scielo.php?script=sci_arttext&pid=S1130-05582011000100001&lng=es
 13. Cava C., Flores W., Cáceres A. Granuloma central de células gigantes. *Revista Kiru* [Internet]. 2006 [citado el 16 de junio de 2016]. 3(1):24-29. Disponible desde: <http://www.usmp.edu.pe/odonto/servicio/2006rv/Kiru2006v3N1art6.pdf>
 14. Tabrizi R., Fardisi S., Zamiri B., Amanpour S., Karagah T. Can calcitonin nasal spray reduce the risk of recurrence of central giant cell granuloma of the jaws? A double-blind clinical trial. *International Journal of Oral and Maxillofacial Surgery*. 2016, Jun. [citado el 20 de junio de 2016];45(6):756-759. Disponible desde: <http://search.ebscohost.com.ezproxy.sibdi.ucr.ac.cr:2048/login.aspx?direct=true&db=ddh&AN=115215603&site=ehost-live&scope=site>
 15. Tarsitano A., Del Corso G., Pizzigallo A., Marchetti C. Aggressive Central Giant Cell Granuloma of the Mandible Treated With Conservative Surgical Enucleation and Interferon- α -2a: Complete Remission With Long-Term Follow-Up. *Journal of Oral & Maxillofacial Surgery* (02782391) [Internet]. 2015, may. [citado el 22 de junio de 2016]; 73(11): 2149-2154. Disponible desde: <http://search.ebscohost.com.ezproxy.sibdi.ucr.ac.cr:2048/login.aspx?direct=true&db=ddh&AN=110303488&site=ehost-live&scope=site>
 16. Deepa K. C., Sreeja P., Maji J., Vishnudas P., Laxmikanth C., Imran M. Aggressive Central Giant Cell Granuloma of the jaw- A Case Report. *Journal of Oral Health Research* [Internet]. 2012, Oct. [citado el 27 de junio de 2016];3(4):32-36. Disponible desde: <http://johr.in/index.php/JOHR/article/view/109>



Attribution (BY-NC) - (BY) You must give appropriate credit, provide a link to the license, and indicate if changes were made. You may do so in any reasonable manner, but not in any way that suggest the licensor endorses you or your use. (NC) You may not use the material for commercial purposes.