

Tratamiento con cirugía ortognática en paciente clase III esquelética con latero desviación mandibular izquierda. Reporte de caso

Treatment with Orthognathic Surgery in Patient Class III Skeletal with Lateral Left Mandibular Deviation. Case Report

William Ubilla Mazzini DDS, Esp¹; Manuel Sánchez Laguna DDS, Esp²;
Fátima Mazzini Torres DDS, MSc³; Tanya Moreira Campuzano DDS, Esp⁴

1. Odontólogo. Especialista en Ortodoncia. Docente Titular. Facultad Piloto de Odontología. Universidad de Guayaquil, Ecuador.
2. Odontólogo. Especialista en Cirugía Máxilo Facial. Armada del Ecuador. Hospital Naval de Guayaquil, Ecuador.
3. Doctora en Odontología. Magister en Investigación Clínica y Epidemiológica. Docente Titular. Facultad Piloto de Odontología. Universidad de Guayaquil, Ecuador.
4. Odontóloga. Especialista en Ortodoncia. Práctica privada UMM Dental Health.

Autor para correspondencia: Dr. William Ubilla Mazzini - williamdj40@hotmail.com

Recibido: 12-XII-2016

Aceptado: 8-III-2017

Publicado Online First: 14-III-2017

DOI: <http://dx.doi.org/10.15517/ijds.v0i0.28298>

RESUMEN

La maloclusión clase III es una de las más complejas de tratar para el profesional de la salud, ya que presenta alteraciones en el componente esquelético y dentario de los pacientes. Caso Clínico: paciente de sexo masculino, de 17 años de edad, presentaba una maloclusión clase III esquelética, con prognatismo del maxilar inferior, una asimetría facial, además un perfil ligeramente cóncavo, mordida cruzada anterior y posterior izquierda. Mediante cirugía ortognática, utilizando la técnica de osteotomía sagital de rama mandibular y segmentación del maxilar superior, Le Fort I, se corrige la maloclusión, acompañado de la técnica Alexander de Ortodoncia. Conclusión: la correcta aplicación de los conocimientos en el campo de la Ortodoncia y la Cirugía Maxilofacial permite al paciente convertirse en clase II esquelética al análisis cefalométrico, su perfil cambia a ligeramente convexo y se alcanza clase I canina en ambos lados.

PALABRAS CLAVE

Cirugía máxilo facial; Ortodoncia; Cirugía ortognática; Asimetría facial.

ABSTRACT

Class III malocclusion is one of the most complex to treat for healthcare because it presents alterations in skeletal and dental component of patients. Case Report: male patient, 17 years old, had a skeletal Class III malocclusion with mandibular prognathism, facial asymmetry, plus a slightly concave profile, crossbite and posterior left. By orthognathic surgery, using the technique of sagittal ramus osteotomy and segmentation maxillary, Le Fort I, malocclusion, accompanied by the Alexander technique Orthodontics is corrected. Conclusion: the correct application of knowledge in the field of Orthodontics and Maxillofacial Surgery allows patients to become skeletal class II to cephalometric analysis, changes to your profile slightly convex and canine class I is reached on both sides.

KEYWORDS

Maxillo facial surgery; Orthodontics; Orthognathic surgery; Facial asymmetry.

INTRODUCCIÓN

La prevalencia de la maloclusión clase III varía entre diferentes grupos étnicos; en individuos japoneses la incidencia es cercana al 5% y en la población china varía entre 4% y 14%. En caucásicos la incidencia es del 1% y en nuestro medio se reporta una frecuencia similar. Los pacientes con maloclusión clase III pueden presentar combinación de condiciones esqueléticas y dentoalveolares (1). Pero sin duda el problema más importante de este tipo de pacientes es la estética y la susceptibilidad ante una sociedad tan crítica y poco comprensiva al observar este tipo de anomalías dento faciales.

El manejo de estos pacientes requiere de cirujanos maxilofaciales bien entrenados tanto en lo médico como en lo estomatológico, integrados con los ortodoncistas en el diagnóstico y planificación del tratamiento (2). El componente esquelético de la clase III es un factor clave en el diagnóstico, pronóstico y tratamiento del caso. Algunos estudios han demostrado que el mayor porcentaje de clases III son causadas por una hipoplasia o retrognacia maxilar más que a un problema mandibular (3).

Una maloclusión de clase III durante el crecimiento constituye uno de los retos más difíciles

con los que se puede encontrar el clínico que hace Ortodoncia. Si se dejan sin tratar, las maloclusiones de clase III pueden empeorar, acabando en la mayoría de casos con intervenciones de cirugía ortognática una vez llegada la edad adulta (4). Por eso se vuelve de suma importancia el trabajo conjunto del Ortodoncista y el Cirujano Máxilo Facial, para establecer un diagnóstico preciso del caso y así elaborar un correcto plan de tratamiento, con el fin de cumplir los objetivos de ambos profesionales y satisfacer las necesidades del paciente (5).

Para lograr una buena estabilidad del tratamiento a largo plazo, la inclinación del incisivo central mandibular post-tratamiento debe ser de unos 90 (± 3) grados con respecto al plano mandibular (6). Mientras que los incisivos superiores pueden tener una mayor flexibilidad en su posición, ligeramente alejada de las normas cefalométricas. Teniendo en cuenta que se deberá respetarse el grosor del hueso alveolar donde se ubican los incisivos superiores. Cuando se presenta una posición horizontal inapropiada del incisivo, puede provocar una inestabilidad postoperatoria, comprometer el estado periodontal (pérdida de hueso alveolar y dehiscencia o pérdida de encía adherida) (7) y tendencia de los incisivos a volver a su posición inicial, y crear un soporte labial inapropiado.

El procedimiento clínico en este tipo de patologías comprende tres etapas de trabajo que deben ser correctamente aplicadas para lograr los resultados esperados por el paciente: Ortodoncia Pre quirúrgica, Etapa Quirúrgica y Ortodoncia Postquirúrgica. La cirugía ortognática o cirugía ortopédica de los maxilares constituye un aspecto de la Estomatología donde deben confluír necesariamente ortodoncistas y cirujanos. Este trabajo en equipo apunta a optimizar los resultados, reduciendo las complicaciones a un mínimo manejable y sin secuelas (8).

CASO CLÍNICO

A la consulta odontológica acude un paciente de sexo masculino, de 17 años de edad, buscando una solución a su problema facial y dentario. Por medio de su representante (madre) autoriza el uso de radiografías, exámenes complementarios y fotografías para el estudio y desarrollo del presente caso. La historia médica indica que no se encuentra bajo tratamiento médico, ausencia de enfermedades sistémicas, sin alergia a medicamentos y sin antecedentes médicos familiares. No ha tenido complicaciones con la anestesia en boca ni es propenso a hemorragias. Además las estructuras del sistema estomatognático se encuentran sin

alteraciones que afecten su correcta función. Al realizar el examen clínico se constató que presentaba una maloclusión clase III Esquelética, donde predominaba el prognatismo del maxilar inferior, con desviación de la mandíbula dando como resultado una asimetría facial, además de presentar un perfil ligeramente cóncavo (Fig. 1).

Al examen intraoral presentó una marcada Clase III molar y canina, con apiñamiento moderado inferior y desviación de la línea media inferior. Además se observó una mordida cruzada anterior y unilateral posterior izquierda (Fig. 2).

En la vista oclusal de las arcadas se verificó un colapso del lado izquierdo de la arcada superior a nivel de la zona de premolares y molares, además de un apiñamiento leve en la arcada inferior y la presencia clínica de los terceros molares superiores e inferiores (Fig. 3).

Mediante el análisis cefalométrico de Jarabak se encontró que las piezas superiores presentaban una proclinación dento alveolar, el cóndilo se encontraba en posición posterior, además de un tipo de crecimiento horizontal y una tendencia a la mordida abierta. El ángulo ANB nos confirmó la presencia de una clase III esquelética (Fig. 4).

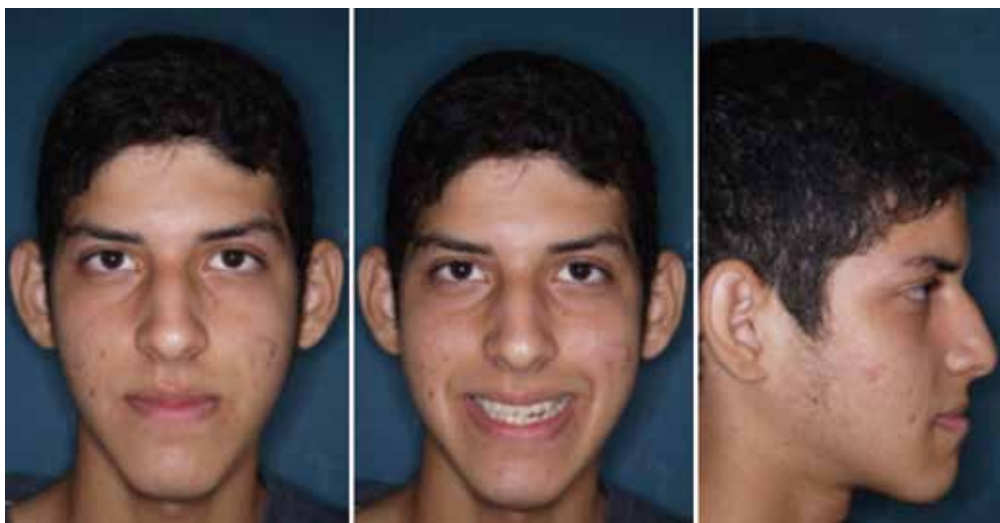

Figura 1.

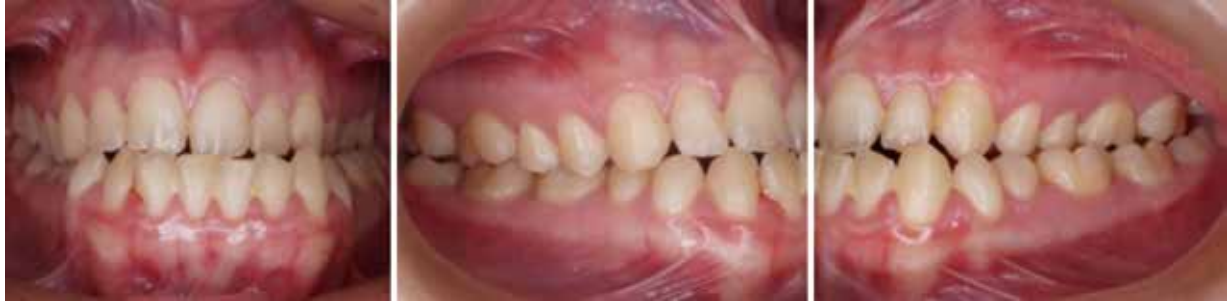

Figura 2.

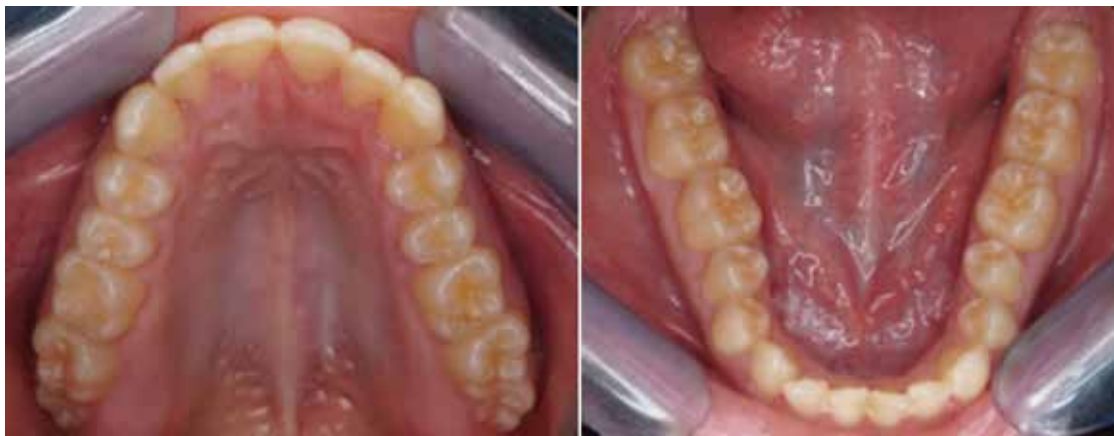

Figura 3.

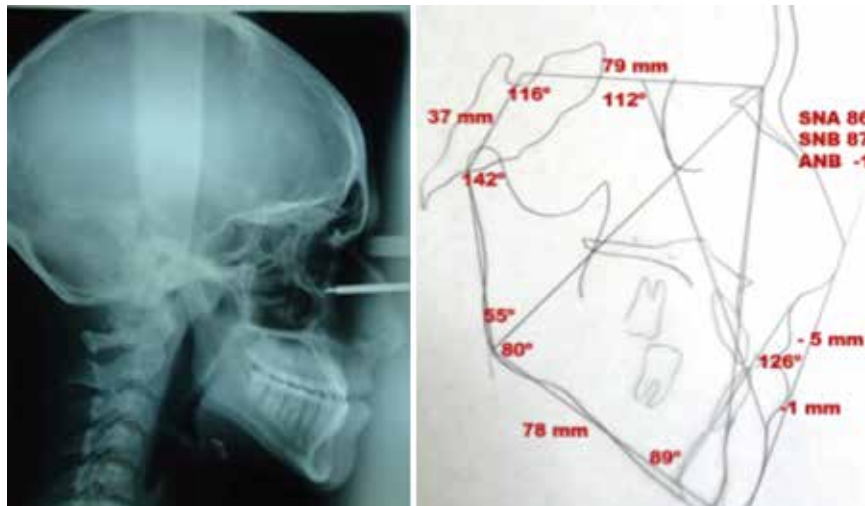


Figura 4.

El plan de tratamiento fue alinear y nivelar, colocación de un expansor (Hyrax) para corregir mordida cruzada, extracción de los terceros molares, descompensar previo a la cirugía ortognática, paralelizar raíces y contención con Hawley circunferencial superior y fija 3 a 3 inferior.

La Ortodoncia pre quirúrgica comprendió la colocación de brackets de la casa comercial American Orthodontics, de la técnica Alexander en slot 0.22, tubos dobles en los primeros molares en primera instancia, para luego colocar en los segundos molares. Se utilizaron arcos de Níquel Titanio en calibre 0,014 para la alineación y corrección del apiñamiento. Además de la adaptación del expansor tipo Hyrax en el maxilar superior para la corrección de la mordida cruzada posterior (Fig. 5).

A los 5 meses se había logrado corrección de la mordida cruzada posterior, procediendo a colocar arcos de niti 0.017 x 0.025 tanto en la arcada superior como la inferior. Logrando así la descompensación y dejando listo al paciente para la cirugía ortognática (Fig.7).

A los 6 meses se procede a la intervención quirúrgica, que incluyó la osteotomía sagital deslizante de rama mandibular y la segmentación del maxilar superior, Le Fort I, lo que permitió el retroceso de la mandíbula y el descenso del maxilar, con el fin de alcanzar un correcto sellado de los labios. La duración total de la intervención quirúrgica fue de 2.5 horas aproximadamente. Se utilizó Dexametasona 1 ampolla 4mg x 2ml I.V la noche anterior y durante la intervención quirúrgica. Se aplicó anestesia general mediante agentes inductores y se mantuvo con gases inhalatorios, utilizando criterios de analgesia preventiva, uso de antibióticos y corticoides y, en general, se cuidaron todos los parámetros de acuerdo a protocolo.

En la Osteotomía sagital de rama mandibular el abordaje sub perióstico del borde anterior de la rama y del triángulo retro molar fue la deslizante hacia atrás, para restringir a lo estrictamente necesario el despegamiento de la cara interna de la rama mandibular, mientras que en la Segmentación del maxilar superior, Le Fort I se realizó la osteotomía completa del maxilar superior de forma habitual y una vez descendido se procedió a finalizar su segmentación mediante un diseño en h, usando material especialmente diseñado para la conservación de la mucosa palatina (fresa de corte suelo nasal y separador interdental).

Al finalizar la cirugía se procedió a realizar una ferulización con alambre ligadura tanto en sector anterior y posterior para evitar el desplazamiento de los maxilares post cirugía, debiendo el paciente mantener una dieta blanda por el lapso de 2 a 3 semanas aproximadamente. El paciente despertó en el quirófano y llegó a la sala de recuperación extubado y con sus reflejos protectores activos.

Durante la fase postoperatoria el paciente presentó edema bilateral la primera semana, dificultad para la alimentación producto de la ferulización colocada al finalizar el procedimiento quirúrgico. Se indicó Ketorolaco IM ampolla 60mg cada 12 horas por 4 días, además de Vulamox (amoxicilina + ácido clavulánico) 70ml suspensión cada 8 horas por 8 días. Además se mantuvo un seguimiento del paciente en caso de presentarse algún efecto secundario. La etapa ortodóntica postquirúrgica comenzó con la colocación de ligas medianas de 3/16 pulgadas en reemplazo del alambre ligadura. El tratamiento ortodóntico continuó por el lapso de 5 meses, donde se corrigieron detalles de la oclusión. Se utilizaron ligas de intercuspidad medianas de 1/8 pulgadas, con lo cual se pudo obtener la

intercuspidación de premolares y molares y lograr una correcta oclusión del paciente (Fig.7).

A los 11 meses se procede al retiro de la aparatología ortodóntica y a la colocación de una contención fija de canino a canino inferior y una placa removible circunferencial superior para uso diario. Se puede notar en las fotos extraorales la corrección de la asimetría presentada inicialmente por el paciente, además que el biotipo dólcofacial no se ha visto alterado posterior al tratamiento. Mientras que el perfil pasó de ser ligeramente cóncavo a ligeramente convexo (Fig.8).

La mordida cruzada anterior como posterior presente al inicio del tratamiento se pudo corregir correctamente. Además se logró una

buena alineación de los dientes y una adecuada intercuspidación. Las clases molares continúan en III pero funcionales y se logró clase I canina tanto izquierda como derecha (Fig. 9).

En la radiografía panorámica podemos notar una correcta paralelización de las raíces dentarias, así como las placas colocadas en el maxilar superior durante el acto quirúrgico. Los terceros molares fueron extraídos como se indicó al inicio del tratamiento. En la radiografía lateral de cráneo, así como en el trazado cefalométrico posterior al tratamiento podemos ver que el ángulo ANB de -1 paso a +6, es decir se convirtió en un paciente clase II esquelético, se corrigió la tendencia a mordida abierta así como la inclinación del incisivo superior (Fig.10).

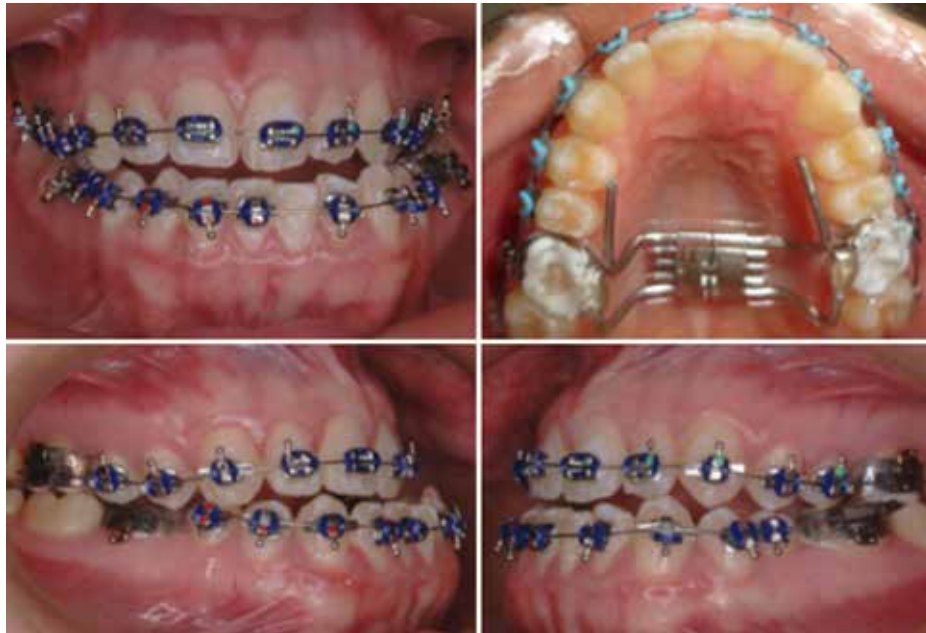


Figura 5.

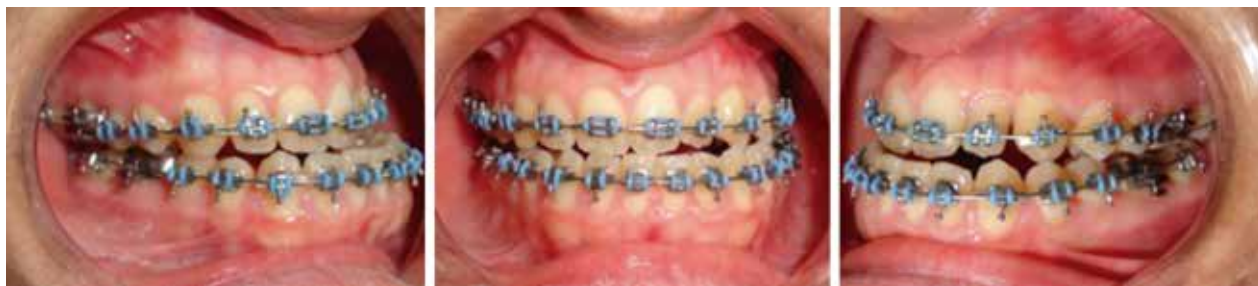

Figura 6.

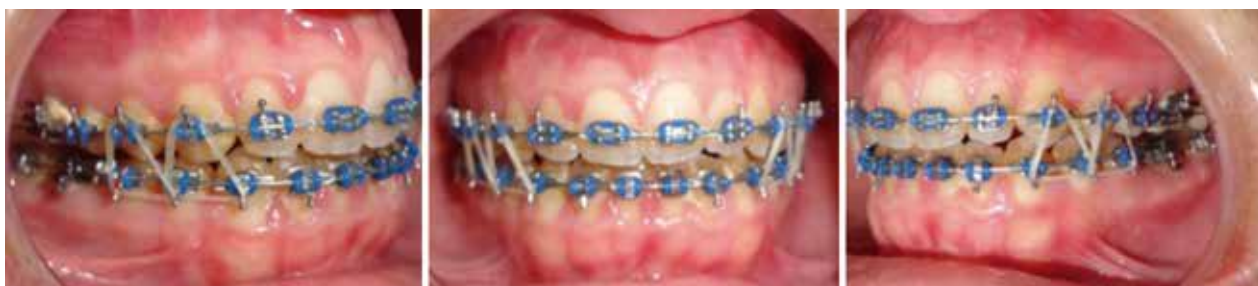

Figura 7.



Figura 8.

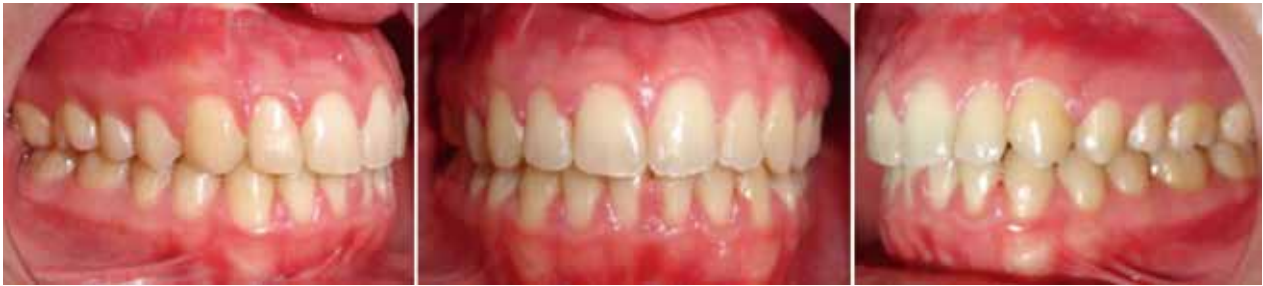

Figura 9.

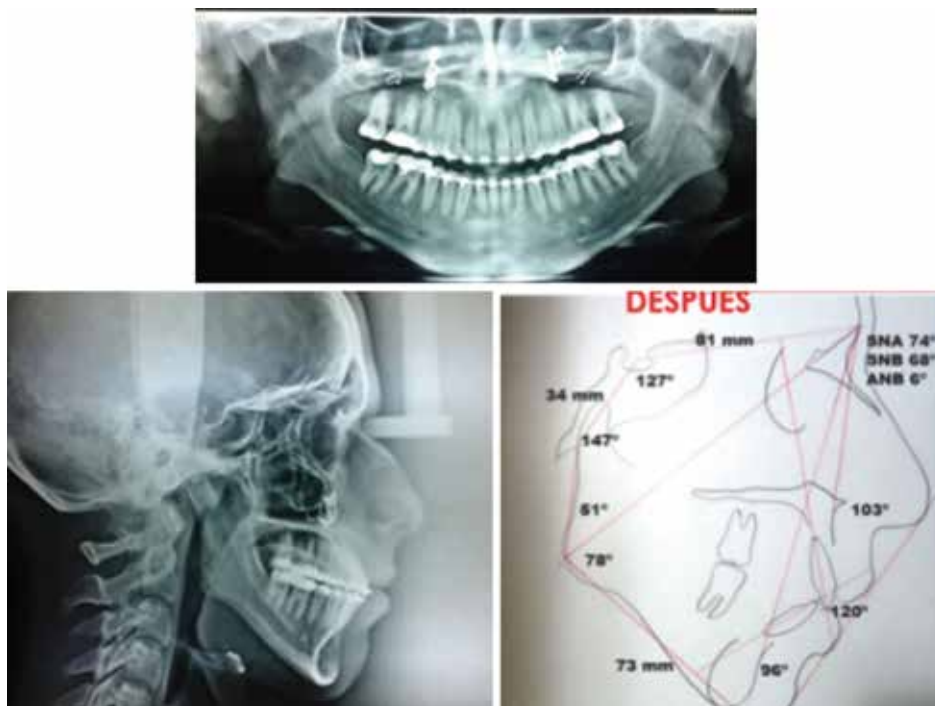

Figura 10.

DISCUSIÓN

Se ha discutido sobre la conveniencia o no de tratar tempranamente el paciente con maloclusión clase III en relación con la estabilidad de los logros alcanzados una vez el paciente llega a la pubertad y experimenta su pico máximo de crecimiento (9, 10). También si es recomendable que después de la terapia con aparatología extraoral, el paciente use aparatología ortopédica removible al menos 1 año, lo que brindará una mayor estabilidad, esto se comprobó en los pacientes tratados a edades tempranas.

Sin dudas que nuestro paciente pudo haber sido tratado en una edad temprana cuando la maloclusión clase III empezaba a manifestarse, pudiendo aplicar aparatología extraoral u ortopédica que permita estimular y redirigir el crecimiento cráneo facial, para así evitar procedimientos más invasivos y costosos como la cirugía ortognática.

En un estudio de casos de Ramirez & Pavic, muestra que de un grupo de 38 pacientes se presentó un porcentaje bajo de complicaciones (7,9%) que obligaron a algún tipo de cirugía secundaria. El resto de los casos reportados como complicación fueron

resueltos en manera intraoperatoria o tuvieron una resolución espontánea. La necrosis aséptica del ángulo mandibular pos cirugía de la rama, es una de las complicaciones más comunes dentro de la cirugía, esto habitualmente se describe como consecuencia de una disección y desinserción excesiva de la cincha ptérido-maseterina, lo cual no corresponde a nuestro paciente. Más bien pensamos como Phillips y Bell y Wienberg y Craft (11). En el presente caso el paciente no presentó complicaciones post operatorias.

La corrección ortodóncico-quirúrgica de anomalías dentomaxilofaciales, tales como la mordida abierta anterior y oclusión clase III, modifica la relación entre las diferentes estructuras anatómicas que componen el complejo estomatognático y debido al fenómeno bien conocido de adaptación neuromuscular, supone que paralelamente a la corrección de estas alteraciones se presenten también cambios en la dinámica articular de la palabra (12). Algunos estudios han logrado demostrar que la cirugía ortognática tiene un efecto positivo o negativo sobre la articulación de la palabra (13).

El presente caso clínico demostró la efectividad del tratamiento mediante cirugía ortognática, así como los resultados que brinda el trabajo conjunto entre cirujano y ortodoncista. Los cambios a nivel facial, como la corrección de la desviación de la mandíbula a la izquierda y la modificación del perfil concavo a convexo, brindaron al paciente una mejor autoestima y estética. A nivel dentario los cambios fueron notorios como el lograr clase I canina en ambos lados y corregir la mordida cruzada anterior y posterior izquierda. Esto permitió al paciente mejorar la función masticatoria y la relación entre las estructuras del sistema estomatognático.

CONCLUSIONES

Al finalizar el tratamiento quirúrgico-ortodóncico, el paciente presentó un cambio en su perfil facial. Pasó de un perfil ligeramente cóncavo a uno ligeramente convexo. Logrando corregir el prognatismo mandibular y la desviación a la izquierda de la mandíbula, además la corrección de la mordida cruzada anterior y posterior, una buena coincidencia de las líneas medias superior e inferior. Esto mejoró radicalmente la estética y la función de los dientes del paciente.

Se pudo conseguir clase I canina de ambos lados. La clase molar derecha fue III funcional y la izquierda I. Además se obtuvo una correcta intercuspidación del sector posterior, lo que permitió mejorar la función masticatoria del paciente. A nivel radiográfico, específicamente en la radiografía cefalométrica, se pudo cambiar el ángulo ANB de -1° que nos indicaba una clase III esquelética en un inicio, para convertirse en un ángulo ANB de 6° , lo que nos refleja que el paciente cambió a clase II esquelética.

REFERENCIAS

1. Hernández J., Soto L. La Máscara Facial de Protracción en el Tratamiento Temprano de la Maloclusión Clase III. *Revista Estomatología* 2006; 14 (2): 6-11.
2. Ramírez H., Pavic M., Vásquez M. Cirugía ortognática: diagnóstico, protocolo, tratamiento y complicaciones. Análisis de experiencia clínica. *Revista de otorrinolaringología y cirugía de cabeza y cuello*. 2006. 221-231.
3. Bujaldón-Daza J. M., Rodríguez-Argaiz R., Bujaldón-Daza A. L., Rodríguez-Rodríguez M. Tratamiento ortodóncico de una clase

- III ósea con grave compromiso de espacio y diversos problemas dentarios asociados. RCOE 2003; 8 (4): 397-409.
4. Silva F. Diversas formas del tratamiento temprano de maloclusión pseudo clase III. Reporte de casos. Odontología Pediátrica. 2010. 95-106.
 5. Baccetti T., McGill J. S., Franchi L., McNamara J. A. Jr., Tollaro I. Skeletal effects of early treatment of Class III malocclusion with maxillary expansion and face-mask therapy. Am J Orthod Dentofacial Orthop 1998(3);113:333-343.
 6. Proffit H.W. et al. Contemporary Orthodontics 2nd Edition. Mosby. 1993:19.
 7. Nance H. N. The limitation of orthodontic treatment. Diagnosis and treatment in permanent dentition. Am J Orthod Oral Surg. 1947; 33: 253-301.
 8. Epker B., Fish L. Surgical correction of dentofacial deformities. C.V. Mosby. St. Louis. 1980.
 9. Ngan P. Early Timely Treatment of Class III Malocclusion. Semin Orthod 2005;11:140-145.
 10. Ngan P. Early treatment of Class III malocclusion: Is it worth the burden? Am J Orthod Dentofacial Orthop 2006; 129 (1): s 82-85.
 11. Philips R., Bells W. Atrophy of mandibular condyles after sagittal ramus split osteotomy: report of case. J Oral Surg 1978; 36: 45.
 12. Garber S. R., Speidel T. M., Marce G. The Effects on Speech of Surgical Premaxillary Osteotomy. Am J Orthod. 1981; 79 (1): 54-61.
 13. Turvey T. A., Journot V., Epker N. Correction of anterior open bite deformity: A study of tongue function, speech changes, and stability. J Maxillofac Surg. 1976; 4: 93-102.



Attribution (BY-NC) - (BY) You must give appropriate credit, provide a link to the license, and indicate if changes were made. You may do so in any reasonable manner, but not in any way that suggest the licensor endorses you or your use. (NC) You may not use the material for commercial purposes.