

CASE REPORT

DOI: 10.15517/ijds.v0i0.34399

Recibido:
4-VIII-2018

Manifestaciones bucales de la enfermedad celíaca y alergia al trigo:
Reporte de tres casos y revisión literatura

Aceptado:
22-VIII-2018

Publicado en línea:
27-VIII-2018

Oral Manifestations of Celiac Disease and Wheat Allergy:
Report of Three Cases and Review of Literature

Yadira V. Boza Oreamuno DDS, MSc¹; María F. Rugama Flores BSND²

1. Profesora asociada, Facultad de Odontología, Universidad de Costa Rica, Costa Rica.
2. Nutricionista, Consulta Privada, Costa Rica.

Autor para correspondencia: Dra. Yadira V. Boza Oreamuno - yadira.boza@ucr.ac.cr

RESUMEN: La Enfermedad Celíaca (EC) es una enfermedad sistémica inmunomediada, provocada por el gluten y prolaminas relacionadas, en individuos genéticamente susceptibles. Se caracteriza por manifestaciones clínicas dependientes del gluten, anticuerpos específicos de EC, haplotipos HLA DQ2 o DQ8 y enteropatía. La mayoría de los pacientes son asintomáticos o con manifestaciones leves. Afecta principalmente el sistema gastrointestinal causando síntomas y signos como diarrea, dolor abdominal recurrente y distensión abdominal; además manifestaciones extradigestivas. Los pacientes con EC pueden tener manifestaciones bucales que incluyen estomatitis aftosa recurrente (EAR), hipoplasia del esmalte, glositis atrófica, entre otras. El diagnóstico de EC se basa en la historia clínica, serología, endoscopia e histología. Existen otras entidades que deben diferenciarse de la EC, como la sensibilidad al gluten no celíaca y la alergia al trigo. El objetivo de este trabajo es presentar tres pacientes con antecedentes de EAR y otras manifestaciones clínicas asociadas al diagnóstico precoz de EC y alergia alimentaria.

PALABRAS CLAVE: Enfermedad celíaca; Alergia al trigo; Manifestaciones orales; Estomatitis aftosa recurrente.

ABSTRACT: Celiac Disease (CD) is an immune-mediated systemic disease, caused by gluten and related prolamins, in genetically susceptible individuals. It is characterized by gluten-dependent clinical manifestations, CD-specific antibodies, HLA DQ2 or DQ8 haplotypes, and enteropathy. Most patients are asymptomatic or with mild manifestations. It mainly affects the gastrointestinal system causing symptoms and signs such as diarrhea, recurrent abdominal pain and abdominal distension; also extradigestive manifestations. Patients with CD may have oral manifestations that include recurrent aphthous stomatitis (RAS), enamel hypoplasia, atrophic glossitis, among others. The diagnosis of CD is based on clinical history, serology, endoscopy and histology. There are other entities that should be differentiated from CD, such as non-celiac gluten sensitivity and wheat allergy. The aim of this study is to present three patients with a history of RAS and other clinical manifestations associated with the early diagnosis of CD and food allergy.

KEY WORDS: Celiac disease; Wheat allergy; Oral manifestations; Recurrent aphthous stomatitis.

INTRODUCCIÓN

La Enfermedad Celíaca (EC) es una patología autoinmune desencadenada por la ingesta de alimentos que contienen gluten, en individuos predispuestos genéticamente, ocasionando una lesión inflamatoria intestinal que conduce a la disminución de la capacidad de absorción de nutrientes (1). Múltiples estudios han mostrado la prevalencia de la enfermedad, la cual varía según la población (2), afecta tanto a niños como a adultos, con una relación mujer/varón de 2:1(3), siendo además más frecuente en países con ascendencia caucásica, principalmente localizadas en Europa y en el norte de América (4,5).

La EC tiene una predisposición genética, asociada con las moléculas del sistema mayor de histocompatibilidad HLA-DQ2 (90-95%) y HLA-DQ8 (5-10%) (6). El diagnóstico se basa en la histopatología del intestino delgado, pero se orienta por manifestaciones clínicas y se apoya en el hallazgo de marcadores serológicos de ésta (1,7); cuantificación de Inmunoglobulina A (IgA), anticuerpos anti-transglutaminasa tisular (anti-tTG),

anti-endomisio (anti-EMA) y anticuerpo anti-péptido deamidado de gliadina (anti-DGP) (6,8).

Los pacientes con EC tienen 1,29 veces mayor riesgo de desarrollar neoplasias intestinales y extra-intestinales, especialmente linfoma no Hodgkin y cáncer de intestino delgado (9).

La mayoría de los pacientes son asintomáticos o con manifestaciones leves (10). Afecta principalmente el sistema gastrointestinal causando síntomas y signos como diarrea, dolor abdominal recurrente y distensión abdominal (1); además manifestaciones extradigestivas como pérdida de peso, deficiencias nutricionales, talla baja, síntomas neurológicos, fatiga crónica, hipertransaminasemia, hipocalcemia y reducción de la densidad mineral ósea (11) y manifestaciones bucales que incluyen estomatitis aftosa recurrente (EAR), hipoplasia del esmalte, lengua eritematosa, entre otras (12).

Sin embargo, estas manifestaciones podrían presentarse en otros desórdenes gastrointestinales o alergias alimentarias, etc. A nivel bucal la EAR,

sensación de ardor, etc. pueden preceder a la enfermedad subyacente y por lo tanto pueden facilitar un diagnóstico oportuno (13).

El objetivo de este trabajo es presentar tres pacientes con antecedentes de EAR y otras manifestaciones clínicas asociadas al diagnóstico precoz de EC y alergia alimentaria.

REPORTE DE CASOS

CASO 1

Mujer de 70 años, costarricense, casada, profesora pensionada, vecina del área metropolitana. Antecedentes sistémicos asma, hipotiroidismo, fibromialgia, intolerante a la lactosa y al repollo, problemas digestivos (diarrea/colitis), anemia ferropriva refractaria a la suplementación con hierro, refiere tratamiento actual con hidroclorotiazida, levotiroxina, beclometasona y clonazepam. No toma bebidas alcohólicas ni fuma. Viene quejándose de múltiples aftas en boca, refiere que antes ha tenido aftas, pero ahora es diferente el dolor es intenso en la lengua, además siente los labios muy secos.

La paciente informó que sus síntomas iniciales fueron hace 8 días dolor intenso en la lengua y la aparición de las úlceras, mencionó que desde joven ha tenido episodios de aftas, pero en el último año han sido cada mes y esta crisis no resolvió en una semana, acudió a su centro de salud le recetaron Vimovo® (naproxeno y esomeprazole) cada 12 horas por 8 días y Ad-muc® (ungüento de Camomila) para colocarse directo en la mucosa oral cada 8 horas, pero las úlceras no desaparecieron solo disminuyó un poco el dolor de la lengua y más bien empezó a sentir la boca seca.

Al realizar el examen clínico, se observó dorso de lengua con placa central saburral en combinación con áreas depapiladas y eritematosas

(Figura 1A), muy sensible al tacto sobre todo en la punta; bordes laterales y ventral de lengua en ambos lados con múltiples úlceras de 2mm de diámetro aproximadamente, rodeadas de un halo eritematoso y cubiertas por una pseudomembrana amarillenta, en sectores se unían varias y semejaban úlceras más grandes (Figura 1B), pilares amigdalinos eritematosos, presentaba buen flujo salival. No se palpaban adenopatías, ni se observaron alteraciones de contorno facial ni en piel.

Tomando en cuenta toda la historia del curso de la enfermedad, así como, las características clínicas se le explica que la sensación de boca seca es posiblemente debido al Vimovo®, se le diagnosticó glositis atrófica y estomatitis aftosa asociada a posible deficiencia vitamínica además de EC. Se procedió: 1. Para el manejo de la crisis, se le indicó terminar medicación enviada por el médico, además de Zamen® (deflazacort) 30mg 1 por día por 3 días, cepillo dental suave Colgate Slim soft y pasta dental Oddent desensibilizante. 2. Se le enviaron exámenes de laboratorio: hemograma completo, niveles séricos de vitamina B12, ácido fólico, hierro, % de saturación de hierro, 25-OH vitamina D, calcio, hormona estimulante de la tiroides (TSH), T3, T4, Inmunoglobulina E (IgE), IgA total, anticuerpos anti-EMA IgA y anti-tTG IgA.

Al control a los 2 días, refirió sentirse mucho mejor, las aftas no dolían, disminuyó un poco la coloración eritematosa y el ardor en la lengua. Se explicaron los resultados de los exámenes, todos dentro de límites normales excepto niveles de hierro 47ug/dl (rango 60-180), % de saturación de hierro 14 (rango 20-60), vitamina B12 en 9pg/mL (rango 50-1500), anti-EMA IgA y anti-tTG IgA ambos positivos para EC. Fue referida de inmediato al gastroenterólogo.

El gastroenterólogo le realizó biopsia duodenal y confirmó EC, le indicó dieta libre de gluten (DLG) de por vida. Le envió inyecciones de Cianocobalamina 1000mcg/mL, 1ml IM por 10

días, luego una vez por semana por un mes y otra al mes. Fue referida para apoyo con nutricionista.

La paciente ha tenido una evolución clínica satisfactoria, se le ha realizado seguimiento

durante dos años y medio, ha mantenido DLG, los exámenes de control y densitometría ósea reflejan la mejora, refiere excelente funcionalidad y confort, no ha tenido más ulceraciones bucales ni ardor ni eritema en lengua (Figura 2).

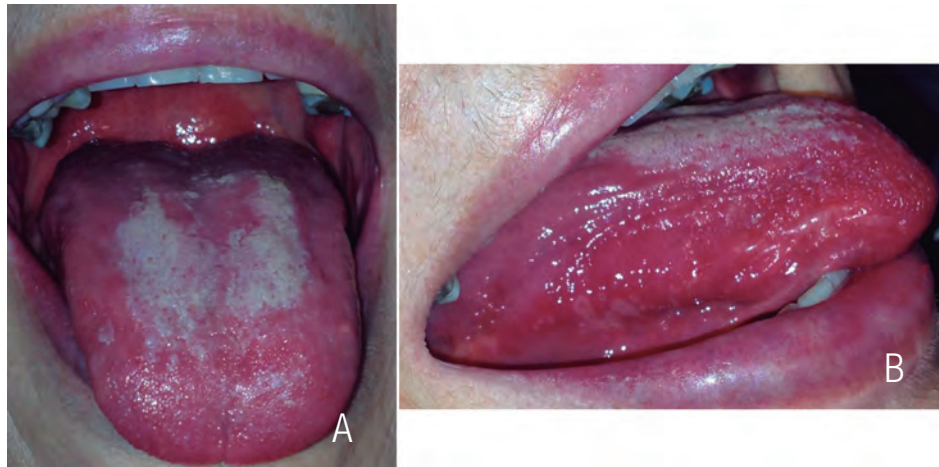

Figura 1. A. Dorso de lengua con áreas depiladas y eritematosas en combinación con placa central saburral. B. Múltiples ulceraciones de tipo aftosa en ventral de lengua.

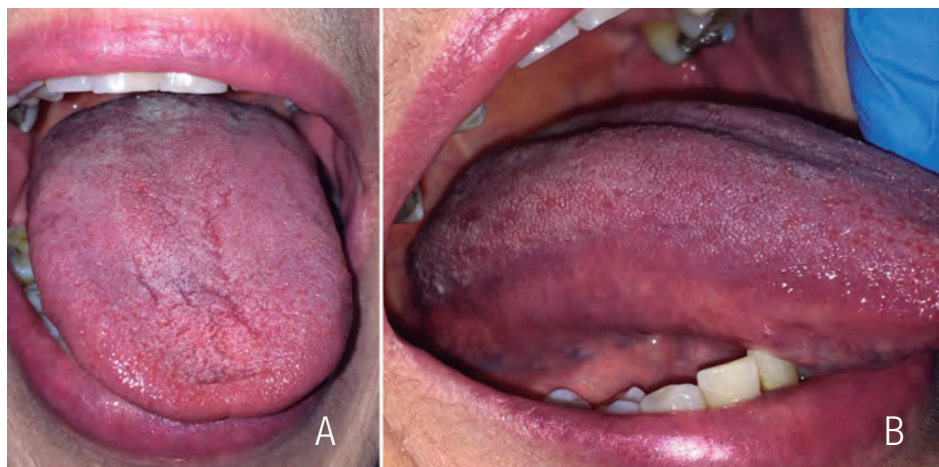

Figura 2. A. Dorso y B. Borde lateral de lengua con apariencia dentro de límites normales posterior a dos años y medio de tratamiento.

CASO 2

Mujer de 25 años, costarricense, vecina de Heredia, soltera, estudiante y trabajadora en atención al público en empresa familiar. Antecedentes sistémicos: un parto hace 9 meses, alergia al níquel, utiliza el anticonceptivo Mirena® (sistema intrauterino liberador de levonorgestrel). No fuma ni toma bebidas alcohólicas. Se presenta con la queja principal de crisis de aftas muy dolorosa, que le imposibilita hablar, comer y hasta trabajar, se siente fatigada, con dolor de cabeza y distensión abdominal.

Al realizar el examen clínico, se observó todo el dorso de la lengua levemente liso y brillante con múltiples úlceras de 2mm de diámetro aproximadamente, rodeadas de un halo eritematoso y cubiertas por una pseudomembrana amarillenta (Figura 3A); en mucosa labial inferior y en ambas mucosas yugales se unían varias y semejaban úlceras más grandes y muy dolorosas (Figura 3B). Refiere que siempre ha tenido aftas, pero desde hace tres meses que inició por su cuenta una dieta que eliminaba las fuentes de carbohidratos menos saludables de la dieta, como el trigo y los azúcares agregados, no había tenido una "crisis" hasta hace cinco días después de comer lasaña y queque en una fiesta, al inicio era una zona eritematosa y luego lo que tenía eran las úlceras. No se palparon adenopatías, ni se observaron alteraciones de contorno facial, a nivel de piel expuesta era fácil observar costras y rash que los atribuía a la alergia al níquel (Figura 3C).

Bajo el diagnóstico clínico de estomatitis aftosa asociada a posible deficiencia vitamínica y posible EC. Se procedió: 1. Para el manejo de la crisis, se le envió Zamen® 30mg 1 por día por 3 días, Enantyum® (Dexketoprofeno) 25mg 1 cada 8 horas por 3 días, cepillo dental suave Colgate Slim soft y pasta dental Oddent desensibilizante, indicaciones de dieta blanda y mucha hidratación.

2. Se le enviaron exámenes de laboratorio: hemograma completo, niveles séricos de vitamina B12, ácido fólico, hierro, % de saturación de hierro, vitamina D, calcio, TSH, T3, T4 e IgE total.

Control a los ocho días, refirió estar muy bien pasó la crisis, se ven los resultados de los exámenes, fueron dentro de los límites normales excepto vitamina B12 102.4pg/ml (rango 200-950). Se envía a consulta con el gastroenterólogo y el alergólogo.

El gastroenterólogo le realizó gastroscopía, la cual, mostró mucosa gástrica atrófica, le envió inyecciones de Cianocobalamina 1000mcg/mL, 1 ml IM por 10 días, luego una vez por semana por un mes y otra al mes. Además, completó con las pruebas serológicas para EC: IgA total, anticuerpos anti-EMA IgA y anti-tTG, haplotipo DQ1, DQ2 y DQ8, resultando todos dentro de límites normales excepto haplotipo DQ2 cis positivo; la biopsia duodenal descartó EC, pero positividad a la infección por *Helicobacter pylori* (*H. pylori*). Le prescribió Melitase® (levofloxacino) 500mg una vez al día por 10 días, Omeprazol 20mg al día por 30 días. El alergólogo con prueba percutánea positiva le restringe cebada, centeno y trigo. Fue referida para apoyo con nutricionista.

Al mes de iniciado el tratamiento con la Cianocobalamina el dorso de la lengua se observó libre de ulceraciones, sin sintomatología, pero con textura levemente lisa y brillante (Figura 4A). La no adherencia a la dieta recomendada hace que la paciente se dé libertades y tres meses después de estar bien, se comió dos tortillas de harina y se brotó en el tronco; intraoralmente en paladar blando, en dorso y bordes laterales de lengua presentó parches eritematosos de forma variable y muy dolorosos (Figura 4B-C), esta crisis se trató con Bilaxten® (Bilastina) 20 mg por día por 5 días y Zamen® 60 mg el primer día, luego 30 mg una vez al día por tres días.

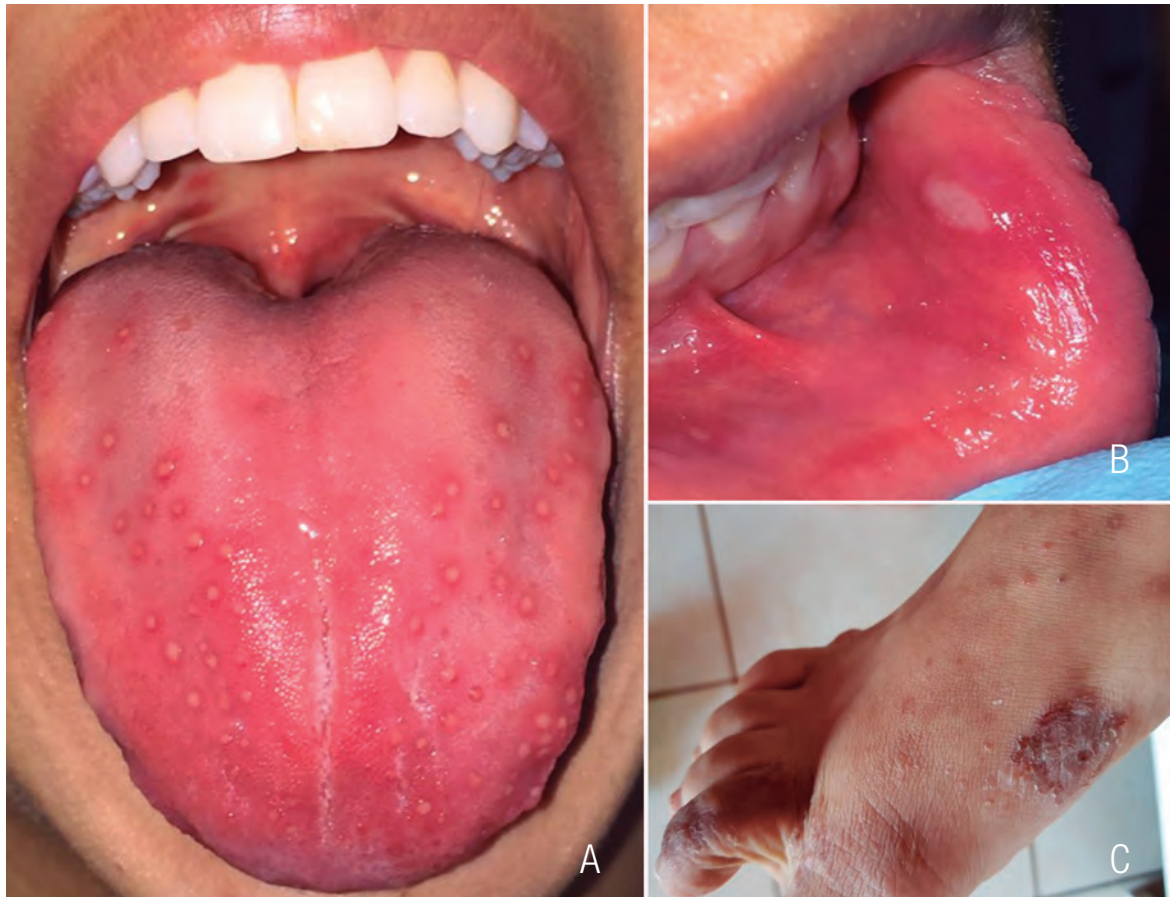

Figura 3. A. Múltiples úlceras pequeñas y muy dolorosas en dorso de lengua y B. en mucosa yugal y labial inferior. C. Áreas de costra en pie derecho, así como rash.

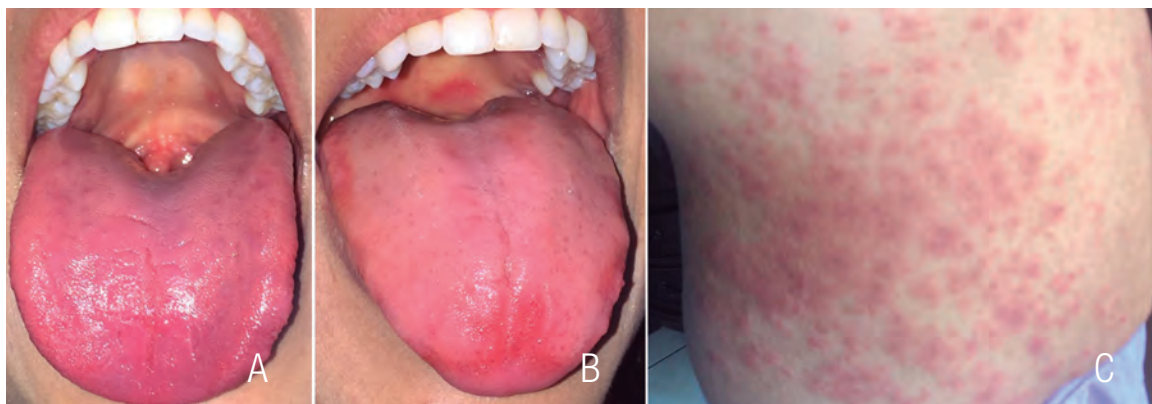


Figura 4. A. Dorso de lengua libre de ulceraciones, pero con textura levemente lisa y brillante, asintomática al mes de tratamiento. B. Dorso de lengua menos brillante, pero con parches irregulares eritematosos posteriores a la ingesta de trigo. C. Piel del torso en el cuerpo de la paciente posterior a la ingesta de trigo.

CASO 3

Hombre de 12 años, costarricense, estudiante, vecino de Alajuela. Condición sistémica: asmático desde los 6 años, pero no ha tenido crisis desde hace 4 años, alergia a medicamentos: Allegra® (fexofenadina clorhidrato) y clorferinamina, la madre refiere que el niño ha tenido problemas digestivos de flatulencia y diarreas frecuentes, así como pérdida de peso en los últimos seis meses, sin embargo, en el último control pediátrico presentó valores normales de acuerdo a la edad (talla 160cm y peso 51,5kg). No fuma ni toma bebidas alcohólicas. Se presenta con la queja principal de ardor en lengua.

Clínicamente dorso de lengua en posterior saburral y en zona anterior levemente eritematoso y depapilado, con áreas de aspecto aterciopelado (Figura 5A). Paciente refiere que desde que recuerda su lengua siempre se ve similar, a veces menos roja o blanca, como que se mueven de lugar, pero nunca ha sido totalmente rosada o normal a la de otras personas, que cuando está resfriado se le pone peor, lo nuevo es que le arde. La madre refiere que ha presentado frecuentemente úlceras de tipo aftoso en mucosas yugal y labial inferior pero ahora no tiene. Se observó hipoplasias de esmalte en las segundas molares en los cuatro cuadrantes (Figura 5B). En brazos zona posterior presentaba rash pero sin prurito (Figura 5C), no sabe desde cuando lo tiene, la madre pensaba que era propio de la edad.

Bajo el diagnóstico clínico de lengua geográfica y posible deficiencia vitamínica o EC, se

le enviaron exámenes de laboratorio: hemograma completo, niveles séricos de vitamina B12, ácido fólico, hierro, % de saturación de hierro, IgE total, anticuerpos anti-tTG IgA e IgA total.

Las pruebas para celiaquía resultaron negativas, pero IgE alta. Se refirió a valoración con alergólogo resultado con prueba percutánea alérgico a cítricos, tomate, nueces, trigo, huevo y lácteos.

Manteniendo piel humectada diariamente, buen consumo de agua y una dieta libre de los alérgenos recomendados con apoyo nutricional desaparecieron los síntomas estomacales y en cavidad oral. La madre refiere que al inicio fue difícil para todos en la familia seguir la dieta ya que eran muchas restricciones y que sin el apoyo nutricional no lo hubieran logrado sobre todo por la etapa del desarrollo en la que estaba el niño. Posteriormente el alergólogo fue introduciendo los alimentos poco a poco, quedando sólo en forma permanente restricción a lácteos y al huevo. En control, un año y medio después del diagnóstico y tratamiento está libre de lesiones y muy contento porque al fin tiene y siente la lengua con apariencia y textura normal, no ha tenido ni una sola úlcera o crisis de aftas (Figura 6A), además disminuyó el rash en los brazos (Figura 6B).

Los pacientes dieron por escrito su consentimiento libre e informado para la publicación de sus casos, para el caso 3 el paciente dió su asentimiento.

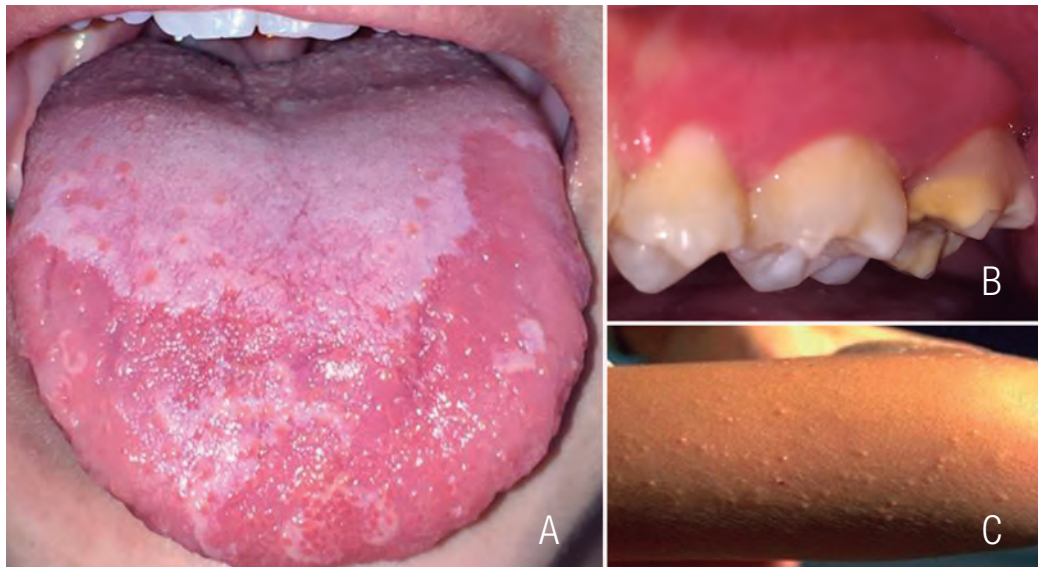

Figura 5. A. Dorso de lengua con áreas depapiladas y eritematosas en combinación con placa central saburral. B. Hipoplasia del esmalte en segundo molar superior izquierda. C. Rash sin prurito en brazo.

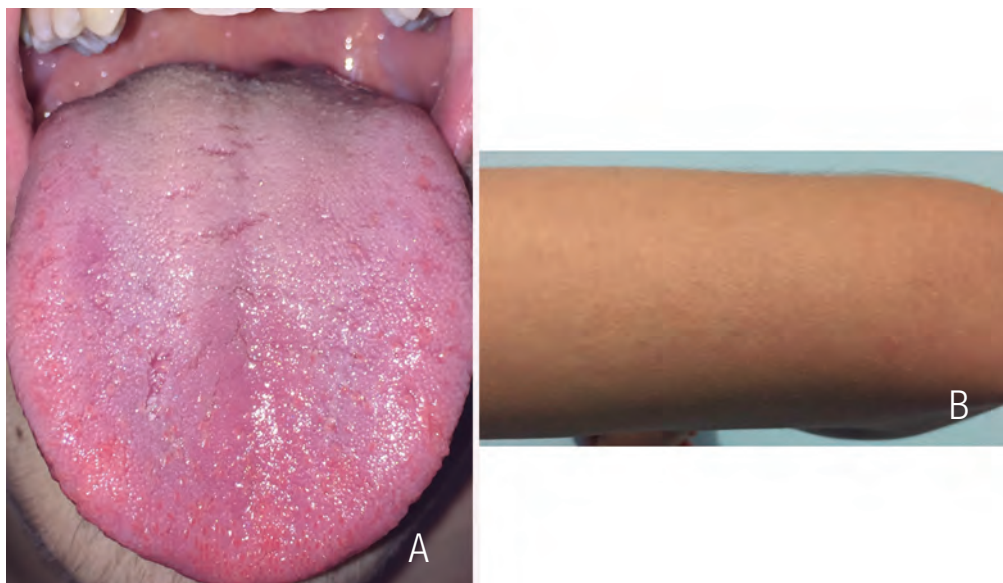


Figura 6. A. Dorso de lengua con apariencia dentro de límites normales posterior a año y medio de tratamiento. B. Disminuyó el rash sin prurito en brazo.

DISCUSIÓN

Las descripciones iniciales de EC se centraban en los síntomas digestivos, especialmente diarrea, en la actualidad se ha evidenciado un amplio espectro clínico, incluyendo cuadros asintomáticos, síntomas digestivos y extradigestivos (14-16). Las lesiones orales serían útiles en la detección precoz de la EC atípica, que corresponde a la forma más común de esta enfermedad (17), como en los tres casos acá reportados, donde por las manifestaciones orales y una minuciosa anamnesis se realizaron las pruebas diagnósticas para EC.

Algunos apoyan la asociación entre EC y EAR (18), mientras que otros no (19-20). EAR se ha observado con frecuencia en niños con EC especialmente antes de comenzar una DLG (21). Campisi y cols. (22) reportaron que el 89% de los pacientes con EC no sufrieron más EAR después de comenzar la DLG. Esto coincide con el caso uno, donde la paciente se ha mantenido libre de EAR desde que inició la restricción en la dieta. Sin embargo, la EAR puede ser indicativo de trastornos nutricionales, incluyendo ferritina, ácido fólico y deficiencias de vitamina B12 (23-25). Una inadecuada ingesta dietética, en lugar de la malabsorción, puede ser la razón principal de las deficiencias hematínicas (26-27), coincidiendo con el caso uno y dos, en los cuales, había deficiencia en vitamina B12 y recibieron tratamiento para ello. Al momento del diagnóstico de EC se debe valorar con hemograma, ferritina, ácido fólico, vitamina B12, vitamina D y calcio (28); así como, evaluación por nutricionista para detectar potenciales deficiencias nutricionales (29).

Los pacientes con EC muestran un mayor riesgo de anomalías del desarrollo del esmalte, específicamente hipoplasia del esmalte (30). Generalmente, se distribuye de forma bilateral y simétrica en ambos arcos dentales (17,30). En su estudio Cantekin K y cols. (21) mostraron mayor prevalencia de defectos del esmalte (48%) en

los niños con EC que en el grupo control (16%). Campisi y cols. (22) mostraron una frecuencia más alta de alteraciones orales en pacientes con EC en comparación con controles sanos, sin embargo, la presencia de estas lesiones tuvo un bajo valor predictivo positivo en el diagnóstico de EC. Esto coincide con el caso tres, ya que era el paciente con más manifestaciones de EC tanto digestivas como extradigestivas en cavidad oral, pero por medio de los exámenes de diagnóstico adicionales se descartó la EC y se confirmó alergia alimentaria.

La depilación y la sensación de ardor en la lengua se han descrito como repercusiones orales de la EC, estas manifestaciones son menos comunes en comparación con otros signos y síntomas orales (17). Sin embargo, en lugar de ser causados por la enfermedad misma, es probable que sean secundarios a la anemia y las deficiencias hematínicas, que a menudo se observan en pacientes celíacos (31) o por alergia. Lo cual, sería coincidente con los tres casos acá reportados.

El proceso patogénico de la alergia alimentaria se basa en la pérdida de la tolerancia inmunológica ante antígenos de la dieta (32). El mecanismo inmune puede estar mediado por IgE o no IgE (33). Para hacer un diagnóstico de la alergia al trigo, los pacientes también deben describir síntomas y signos reproducibles que ocurren rápidamente después de la exposición al trigo. Típicamente, estos síntomas pueden ser gastrointestinales, respiratorios, a nivel de la piel y en algunos casos raros, anafilaxia o angioedema (34-35). El caso dos es un ejemplo de alergia al trigo.

La biopsia intestinal con serología positiva representa el patrón oro en el diagnóstico de la EC; consiste en la evaluación del recuento de linfocitos intraepiteliales, arquitectura de la mucosa y alteraciones intracitoplasmáticas (36). La predisposición genética está fuertemente asociada con la presencia de la EC, el haplotipo HLA-DQ2 está involucrado en el desarrollo de la

enfermedad (37), sin embargo, en el reporte de caso dos la paciente presenta susceptibilidad a la EC, pero por medio de la biopsia duodenal se descartó la EC y con las otras pruebas serológicas realizadas se confirmó la alergia al trigo.

La EC y la alergia alimentaria pueden ser tratadas con la dieta apropiada. El tratamiento principal para la EC es una DLG durante toda la vida; los alimentos que contienen gluten de trigo, centeno o cebada deben ser completamente eliminados de la dieta (38). La DLG dará como resultado la remisión sintomática en la mayoría de los pacientes (39). Es necesario tener presente que las dietas de eliminación pueden producir alteraciones nutricionales variadas, incluyendo desnutrición (40), por ello, es de vital importancia el acompañamiento y asesoría alimentaria para lograr identificar el consumo de macro y micronutrientes, para detectar deficiencias y/o excesos, analizar los hábitos alimenticios y los factores potenciales que afectan el acceso a la dieta (10). De esta manera, el profesional en nutrición elabora un plan individualizado con una dieta adecuándose al estado nutricional.

La DLG no es fácil de llevar a cabo y se ha publicado que 42-91% de los pacientes con EC no siguen estrictamente la dieta (41), entre otras cosas, por tener que evitar alimentos con trazas de gluten, por el mayor costo y por ser

poco apetecibles (42). En el caso dos, la dieta de exclusión de la paciente era amplia, además del trigo, centeno y cebada, por su antecedente de alergia al níquel debía eliminar aquellos alimentos ricos en níquel, por ejemplo, legumbres (lentejas, guisantes, frijoles), tomates, nueces, cacao y avena (43); quizá por ello, mostró poca adherencia a la dieta y de allí las recaídas, con manifestaciones cada vez más fuertes por lo menos en lo visible a nivel extradigestivo en piel y lengua.

CONCLUSIONES

La presencia de EAR, defectos del esmalte o glositis atrófica en un paciente afectado por otros síntomas típicos o atípicos de la EC, gastritis crónica atrófica o alergia alimentaria, representa para el odontólogo una indicación para exámenes de diagnóstico adicionales, ya que puede proporcionar un diagnóstico precoz. El manejo puede parecer simple, pero se requiere de un equipo multidisciplinario que incluya un gastroenterólogo y nutricionista, lo que resultará en la mejoría sintomática del paciente y la disminución de sus consecuencias nutricionales, además de prevenir a largo plazo complicaciones de estas enfermedades.

CONFLICTO DE INTERESES


Ninguno declarado.

REFERENCIAS

1. Bai J., Zeballos E., Fried M., Corazza G. R., Schuppan D., Farthing M. J. G., Catassi C., Greco L., Cohen H. and Krabshuis J. H. Guía práctica de la Organización Mundial de Gastroenterología: Enfermedad celíaca. *Gastroenterol. Latinoam.* 2010; 21 (1): 34-44.
2. Kratzer W., Kibele M., Akinli A., Porzner M., Boehm B. O., Koenig W., et al. Prevalence of celiac disease in Germany: A prospective follow-up study. *World J Gastroenterol.* 2013; 19 (17): 2612-20.
3. Polanco Allué I. Actualización en enfermedad celíaca: diagnóstico y actuación clínica y dietética. *Nutr Clin Med.* 2015; 9 (2): 145-156.
4. Mustalahti K., Catassi C., Reunanen A., Fabiani E., Heier M., McMillan S., et al. The prevalence of celiac disease in Europe: results of a centralized, international mass screening project. *Ann Med.* 2010; 42: 587-595.
5. Sapone A., Bai J. C., Ciacci C., Dolinsek J., Green PHR, Hadjivassiliou M, et al. Spectrum of gluten-related disorders: consensus on new nomenclature and classification. *BMC Med. BioMed Central Ltd.* 2012; 10 (1): 13-25.
6. Husby S., Koletzko S., Korponay-Szabo I. R., Mearin M. L., Phillips A., Shamir R., Troncone R., Giersiepen K., Branski D., Catassi C., Leigeman M. Et al. European Society for Pediatric Gastroenterology, Hepatology, and Nutrition guidelines for the diagnosis of coeliac disease. *JPGN.* 2012; 54: 136-160.
7. Catassi C., Fasano A. Celiac disease diagnosis: simple rules are better than complicated algorithms. *Am J Med. Elsevier Inc.* 2010; 123 (8): 691-3.
8. Rostom A., Dubé C., Cranney A., Saloojee N., Sy R., Garritty C., et al. The diagnostic accuracy of serologic tests for celiac disease: A systematic review. *Gastroenterology.* 2005;128 (4): S38-S46.
9. Malamut G., Afchain P., Verkarre V., Lecomte T., Amiot A., Damotte D., Bouhnik Y., Colombel J. F., Delchier J. C., Allez M., Cosnes J., Lavergne-Slove A., Meresse B., Trinquart L., Macintyre E., Radford-Weiss I., Hermine O., Brousse N., Cerf-Bensussan N., Cellier C. Presentation and long-term follow-up of refractory celiac disease: comparison of type I with type II. *Gastroenterology.* 2009 Jan; 136 (1): 81-90.
10. Bai J. C., Fried M., Corazza G. R., Schuppan D., Farthing M., Catassi C., et al. World gastroenterology organisation global guidelines on celiac disease. *J Clin Gastroenterol.* 2013; 47 (2): 121-6.
11. Green P. H. R., Cellier C. Celiac disease. *N Engl J Med.* 2007; 357 (17): 1731-43.
12. Maloney W. J., Raymond G., Hershkowitz D., Rochlen G. Oral and dental manifestations of celiac disease. *N Y State Dent J.* 2014; 80: 45-48.
13. Jajam M., Bozzolo P., Niklander S. Oral manifestations of gastrointestinal disorders. *J Clin Exp Dent.* 2017; 9 (10): e1242-8.
14. Guandalini S., Assiri A. Celiac Disease: A Review. *JAMA Pediatr.* 2014; 168 (3): 272.
15. Telega G., Bennet T. R., Werlin S. Emerging New Clinical Patterns in the Presentation of Celiac Disease. *Arch Pediatr Adolesc Med.* 2008; 162 (2): 164.
16. Roma E., Panayiotou J., Karantana H., et al. Changing Pattern in the Clinical Presentation of Pediatric Celiac Disease: A 30-Year Study. *Digestion.* 2009; 80 (3): 185-91.
17. Costacurta M., Maturo P., Bartolino M., Docimo R. Oral manifestations of coeliac disease. *Oral Implantology.* 2010; 3: 12-9.
18. Cheng J., Malahias T., Brar P., Minaya M. T., Green P. H. The association between celiac

- disease, dental enamel defects, and aphthous ulcers in a United States cohort. *J Clin Gastroenterol.* 2010; 44: 191-4.
19. Robinson N., Porter S. R. Low frequency of anti-endomysial antibodies in recurrent aphthous stomatitis. *Ann-Acad Med Singapore.* 2004; 33: 43-7.
 20. Sedghizadeh P. P., Shuler C. F., Allen C. M., Beck F. M., Kalmar J. R. Celiac disease and recurrent aphthous stomatitis: a report and review of the literature. *Oral Surg Oral Med Oral Pathol Oral Radiol Endod.* 2002; 94: 474-8.
 21. Cantekin K., Arslan D., Delikan E. Presence and distribution of dental enamel defects, recurrent aphthous lesions and dental caries in children with celiac disease. *Pak J Med Sci.* 2015; 31 (3): 606-9.
 22. Campisi G1, Di Liberto C., Iacono G., Compilato D., Di Prima L., Calvino F., Di Marco V., Lo Muzio L., Sferrazza C., Scalici C., Craxì A., Carroccio A. Oral pathology in untreated coeliac [corrected] disease. *Aliment Pharmacol Ther.* 2007; 26 (11-12): 1529-36.
 23. Ujević A., Lugović-Mihić L., Situm M., Ljubesić L., Mihić J., Troskot N. Aphthous ulcers as a multifactorial problem. *Acta Clin Croat.* 2013; 52: 213-21.
 24. Sun A., Chang J. Y., Chiang C. P. Blood examination is necessary for oral mucosal disease patients. *J Formos Med Assoc.* 2016; 115: 1-2.
 25. Bao Z. X., Shi J., Yang X. W., Liu L. X. Hematinic deficiencies in patients with recurrent aphthous stomatitis: variations by gender and age. *Med Oral Patol Oral Cir Bucal.* 2018; 23 (2): e161-7.
 26. Kozlak S. T., Walsh S. J., Lalla R. V. Reduced dietary intake of vitamin B12 and folate in patients with recurrent aphthous stomatitis. *J Oral Pathol Med.* 2010; 39: 420-3.
 27. Lopez-Jornet P., Camacho-Alonso F., Martos N. Hematological study of patients with aphthous stomatitis. *Int J Dermatol.* 2014; 53: 159-63.
 28. Rubio-Tapia A., Hill I., Kelly C., Calderwood A., Murray J. ACG Clinical Guidelines: Diagnosis and Management of Celiac Disease. *Am J Gastroenterol* 2013; 108: 656-676.
 29. Moscoso J. Felipe, Quera P. Rodrigo. Enfermedad celíaca. Revisión. *Rev. méd. Chile.* 2016; 144 (2): 211-22.
 30. Mantegazza C., Paglia M., Angiero F., Crippa R. Oral manifestations of gastrointestinal diseases in children. Part 4: Coeliac disease. *Eur J. Paediatr Dent:* 2016; 17: 332-4.
 31. Dahele A., Ghosh S. Vitamin B12 deficiency in untreated celiac disease. *Am J. Gastroenterol.* 2001; 96: 745-50.
 32. Catassi C., Bai J. C., Bonaz B., et al. Non-Celiac Gluten Sensitivity: The New Frontier of Gluten Related Disorders. *Nutrients.* 2013; 5 (10): 3839-3853.
 33. Catassi C., Alaedini A., Bojarski C., et al. The Overlapping Area of Non-Celiac Gluten Sensitivity (NCGS) and Wheat-Sensitive Irritable Bowel Syndrome (IBS): An Update. *Nutrients.* 2017; 9 (11): 1268.
 34. Turnbull J. L., Adams H. N., Gorard D.A. Review article: The diagnosis and management of food allergy and food intolerances. *Aliment. Pharmacol. Ther.* 2015; 41: 3-25.
 35. Bischoff S., Crowe S.E. Gastrointestinal food allergy: New insights into pathophysiology and clinical perspectives. *Gastroenterology.* 2005; 128: 1089-1113.
 36. Villanacci V., Ceppa P., Tavani E., Vindigni C., Volta U. Coeliac disease: the histology report. *Dig Liver Dis.* 2011; 43 Suppl 4: S385-95.
 37. Fasano A., Catassi C. Clinical practice. Celiac disease. *N Engl J Med.* 2012; 367 (25): 2419-26.
 38. Lionetti E., Catassi C. New clues in celiac disease epidemiology, pathogenesis, clinical manifestations, and treatment. *Intern Rev Immunol* 2011; 30 (4): 219-31.

39. Nachman F., Sugai E., Vázquez H., González A., Andrenacci P., Niveloni S., et al. Serological tests for celiac disease as indicators of long-term compliance with the gluten-free diet. *Eur J Gastroenterol Hepatol.* 2011; 23 (6): 473-80.
40. Carvalho N. F., Kenney R. D., Carrington P. H., Hall D. E. Severe nutritional deficiencies in toddlers resulting from health food milk alternatives. *Pediatrics.* 2001; 107 (4): E46.
41. Hall N. J., Rubin G., Charnock A. Systematic review: adherence to a gluten-free diet in adult patients with coeliac disease. *Aliment Pharmacol Ther.* 2009; 30: 315-330.
42. Aziz I., Evans K. E., Papageorgiou V., Sanders D. S. ¿Are patients with coeliac disease seeking alternative therapies to gluten-free diet? *Gastrointest Liver Dis.* 2011; 20: 27-31.
43. Ricciardi, L.; Arena, A.; Arena, E.; Zambito, M.; Ingrassia, A.; Loschiavo, G.; Valenti, G.; D'Angelo, A.; Saitta, S. Systemic nickel allergy syndrome: Epidemiological data from four Italian allergy units. *Int. J. Immunopathol. Pharmacol.* 2014, 27, 131-136.



Attribution (BY-NC) - (BY) You must give appropriate credit, provide a link to the license, and indicate if changes were made. You may do so in any reasonable manner, but not in any way that suggest the licensor endorses you or your use. (NC) You may not use the material for commercial purposes.