SECUELAS DE ARTRITIS SEPTICA DE CADERA EN NIÑOS

Dr. Nelson Cassis*, Dr. Adolfo Yáñez**, Dr. Julio Hedrosa***

*Director Médico. Hospital Shriners para Niños. Unidad de México.
**Cirujano Ortopedista. Hospital Shriners para Niños. Unidad de México.
***Ex-Residente. Hospital Shriners para Niños. Unidad de México.

RESUMEN

Realizamos un estudio retrospectivo con la revisión de los expedientes clínicos y radiológicos de pacientes con diagnóstico de Artritis Séptica de Cadera (ASC). El universo de trabajo se conformó por 36 pacientes con 45 caderas afectadas. En un lapso comprendido de 11 años (1980 a 1991), con un seguimiento promedio de 5 años. El propósito de este estudio fue analizar los efectos tardíos de la ASC en niños, así como la conducta terapéutica más adecuada para cada caso dependiendo del estado radiológico de la articulación coxofemoral. Se utilizó la clasificación radiológica de Hunka para identificar el grado de deformidad de la cadera y decidir la mejor opción terapéutica según la experiencia en nuestro hospital. Los criterios para el análisis de los resultados fueron: la deformidad anatómica y radiológica, el dolor , los arcos de movilidad, el tipo de marcha y el grado de discrepancia.

En base a lo anterior obtuvimos: 22 caderas con buen resultado, 13 caderas con regular resultado y 10 con pobre resultado.

Al establecerse radiográficamente el daño de la articulación coxofemoral se pueden normar criterios terapéuticos.

Palabras clave: Secuela - Artritis Séptica - Cadera Pediátrica.

SUMMARY

We report a retrospective study of patients with diagnosis of Septic Arthritis of the hip (SAH). Long term results of 36 patients with 45 hips affected in a period of 11 years (1980-1991) with an average follow-up of 5 years.

The purpose of the study is to evaluate the late effects of Septic Arthritis of the Hip in children, as well as the most adequate treatment to each case according to the radiologic condition of the coxofemoral joint.

We based our study in the Hunka's classification to identify the degree of deformity of the hip and decide the best therapeutic option according to our experience.

The criteria for evaluation of results were: the anatomic and radiologic deformity, pain, range of motion, type of gait and leg length discrepancy.

Based on the above data we achieved the following results:

GOOD: 22 hips, FAIR: 13 hips, and POOR: 10 hips.

Therapeutic criteria can be standarized based on the radiologic condition of the hip.

Key words; Sequelae - Septic Arthritis - Hip - Children.

INTRODUCCION

La artritis séptica de cadera durante la infancia puede ser devastadora provocando serias secuelas en el sistema musculoesquelético. El manejo del estado agudo con antibioticoterapia y drenaje quirúrgico inmediato es bien conocido dentro de la literatura, pero las deformidades anatómicas residuales han sido poco documentadas y no se ha establecido en forma adecuada una clasificación para estadificar las lesiones y en base a esto, establecer un programa terapéutico y pronóstico [1-7].

Hunka y cols. [1] , han establecido una clasificación para documentar las deformidades residuales de la ASC en la infancia. Hallel y Salvati [4] revisaron los resultados del tratamiento de 24 pacientes con artritis séptica, 10 de los cuales presentaban destrucción de la cabeza y del cuello femoral, siendo 6 de ellos tratados mediante trocanteroplastía; y de éstos, sólo tres obtuvieron resultados favorables.

Weissman [6] reporta un caso con excelente resultado abocando el trocánter mayor dentro del acetábulo en un paciente con destrucción completa de la cabeza y el cuello femoral. Rigault et al. [8], reporta resultados satisfactorios en dos de cuatro pacientes en los que se utilizó la artroplastía trocantérica como método terapéutico. En base a la variedad de resultados encontrados en la literatura, decidimos realizar la revisión de los casos de ASC en los últimos 11 años dentro de nuestra Institución.

MATERIAL Y METODO

Se trata de un estudio retrospectivo con la revisión de los expedientes clínicos y radiográficos de pacientes con el diagnóstico de secuelas de artritis séptica; en el

lapso comprendido entre 1980 a 1991 dentro del Hospital Shriners para Niños, Unidad de México. De los expedientes revisados se obtuvieron 36 pacientes (27 masculinos y 9 femeninos) con el diagnóstico de artritis séptica de cadera. Siendo nuestro universo de trabajo de 45 caderas afectadas, 24 del lado derecho y 21 del izquierdo. La edad de los pacientes oscilaba entre 1 mes y 16 años, con una edad promedio de 7 años con 8 meses. Con un seguimiento desde 1 hasta 11 años, promediándose 5 años y 6 meses.

En la fase aguda, antes de ser admitido en nuestro Hospital, 30 de los pacientes recibieron tratamiento inmediato con antibióticos y sólo a 15 de ellos se les practicó artrotomía como tratamiento quirúrgico precoz.

Sólo en diez pacientes se conoció el agente causal, siendo el más frecuente Staphylococcus aureus (8 casos). 13 pacientes (36%) tenían involucrada una ó más articulaciones además de la cadera, siendo más frecuente la asociación cadera-rodilla.

Cadera + Rodilla	7 pacientes
Cadera + Hombro	2 pacientes
Cadera + Tobillo + Rodilla	1 paciente
Cadera + Mano	1 paciente
Cadera + Codo	1 paciente
Cadera + Hombro + Codo + rodilla	1 paciente

Veintisiete pacientes (75%) presentaban acortamiento de una de las extremidades inferiores antes de ser sometidos al tratamiento quirúrgico.

Trece caderas (28.8%) se encontraban luxadas al momento de su ingreso, 14 caderas (31.1%) presentaban cierto grado de contractura y 5 caderas (11.1%) estaban anquilosadas.

Los 36 pacientes estudiados fueron divididos en 7 grupos dependiendo del tipo de lesión radiológica de la clasificación de Hunka (Figura 1 y Tabla 1) [1].

GRUPO	TIPO-HUNKA	DEFORMIDAD RADIOLOGICA
1	I	Ausencia o cambios mínimos de la cabeza femoral
2	II-A	Deformidad de la cabeza con placa de crecimiento intacta
3	II-B	Deformidad de la cabeza femoral con cierre prematuro de la placa de crecimiento
4	III	Pseudoartrosis del cuello femoral
5	IV-A	Destrucción completa de la epífisis femoral proximal con un segmento cervical estable
6	IV-B	Destrucción completa de la epífisis femoral proximal con segmento cervical corto e inestable
7	V	Destrucción completa de la cabeza y cuello femoral a nivel de la línea intertrocantérica con luxación de la cabeza

Tabla 1: Grupos dependiendo de la deformidad radiológica.

Las 45 caderas analizadas, quedaron clasificadas en grupos como se muestra en la Tabla 2.

GRUPO	TOTAL
I (H-1)	3 caderas
2 (H-IIA)	4 caderas
3 (H-IIB)	4 caderas
4 (H-III)	6 caderas
5 (H-IVA)	8 caderas
6 (H-IVB)	5 caderas
7 (H-V)	15 caderas

Tabla 2: Clasificación por grupos.

A continuación se describe el tratamiento empleado para cada caso en relación a la deformidad radiológica:

GRUPO 1:

Sin tratamiento quirúrgico.	2 casos
Artrotomía más drenaje (fase aguda).	1 caso

GRUPO 2:

Sin tratamiento quirúrgico.	2 casos
Miotomía Aductores y Psoas + reducción abierta.	1 caso
Osteotomía varizante subtrocantérica femoral.	1 caso

GRUPO 3:

Tracción.	1 caso
Miotomía Aductores y Psoas.	1 caso
Miotomía Aductores y Psoas + fascia lata + sartorio + reducción abierta + capsulotomía.	1 caso
Osteotomía valguizante subtrocantérica femoral + miotomía de aductores y psoas.	1 caso

GRUPO 4:

Sin tratamiento quirúrgico.	1 caso
Artrotomía + drenaje (Fase aguda).	1 caso
Miotomía Aductores y Psoas + reducción abierta.	1 caso
Miotomía de Aductores y Psoas + reducción abierta + osteotomía desrrotadora subtrocantérica + Pemberton.	1 caso
Trocanteroplastía tipo Weissman.	1 caso

GRUPO 5:

Sin tratamiento quirúrgico.	2 casos
Miotomía de aductores y psoas.	4 casos
Tenotomía de psoas derrotadora transtrocantérica.	1 caso
Osteotomía valguizante subtrocantérica femoral.	1 caso

GRUPO 6:

Sin tratamiento quirúrgico.	2 casos
Miotomía de aductores y psoas.	1 caso
Trocanteroplastía tipo Weissman.	2 casos

GRUPO 7:

Sin tratamiento quirúrgico.	5 casos
Artrotomía.1 caso	
Miotomía de aductores y psoas.	2 casos
Miotomía de aductores y psoas + reducción cerrada.	1 caso
Miotomía de aductores y psoas + fascia lata + gluteos + tenotomía recto anterior.	1 caso
Miotomía de aductores y psoas + osteotomía varizante subtrocantérica femoral.	2 casos
Trocanteroplastía tipo Weissman.	3 casos

RESULTADOS

El 100% de nuestros pacientes fueron evaluados en forma subsecuente en el servicio de Consulta Externa de nuestro hospital.

Los criterios utilizados para analizar nuestro resultado fueron los siguientes:

Deformidad anatómica y radiológica, dolor, arcos de movilidad, tipo de marcha y grado de discrepancia.

Calificamos nuestros resultados en: BUENOS, REGULARES y MALOS. El paciente tenía que cubrir cuatro de los cinco criterios que a continuación se mencionan para poder ser incluído en alguno de los grupos. (Tabla 3).

RESULTADOS

Bueno	Regular	Malo
Cadera Indolora	Cadera dolorosa con la actividad	Cadera dolorosa permanente
Flexión mayor de 90°	Flexión entre 50° - 90°	Flexión menor de 50°
Marcha normal	Marcha claudicante discreta	Marcha claudicante evidente
Sin Contracturas	Contractura entre 10° - 20°	Contractura mayor de 20°
Discrepancia hasta de 15 mm. en miembros pélvicos	Discrepancia entre 15 mm. y 30 mm. en miembros pélvicos	Discrepancia mayor de 30 mm. en miembros pélvicos

Tabla 3: Criterios para clasificar los resultados.

En base a lo anterior obtuvimos: 22 caderas con BUEN resultado (48.8%), 13 caderas con REGULAR resultado (28.8%) y 10 caderas con resultado MALO (22.2%). (Figura 2 y 3).

De los 27 pacientes con acortamiento inicial en miembros pélvicos, 21 de ellos persistieron con el acortamiento (77.7%).

DISCUSION

Después de los resultados observados, podemos aseverar que diversos factores influyen en el pronóstico de los pacientes con ASC, siendo los más importantes: diagnóstico precoz, edad de inicio del padecimiento, tipo de tratamiento inmediato, número de focos de infección y agente causal.

La edad de inicio del padecimiento es un factor pronóstico importante. Gillespie [5] menciona que los pacientes con infección de cadera se engloban en dos grupos: los que presentarán fusión ó anquilosis de la cadera y los que preservan movilidad normal. Así pues, cuanto menor es la edad de presentación, mayor es la posibilidad de conservar arcos de movilidad dentro de los límites normales y por el contrario, los pacientes que iniciarán su padecimiento a mayor edad tienen mayor posibilidades de presentar fusión de la articulación.

No existe una edad específica para dividir estos dos grupos, pero en nuestra revisión si existió una diferencia significativa al respecto, ya que los pacientes que presentaron ASC en edades tempranas fueron los que mejores resultados presentaron, probablemente debido a la capacidad de remodelación.

CONCLUSION

En base al estado radiológico de la articulación coxofemoral afectada y a la sintomatología que el paciente refiere, se pueden normar criterios terapéuticos para obtener buenos resultados en el tratamiento de las secuelas de artritis séptica de cadera. Con respecto a lo anterior y en base a la clasificación de Hunka, se pueden establecer los siguientes tratamientos. (Tabla 4).

TIPO I	No efectuar ningún tratamiento quirúrgico
TIPO II-A	Mantener congruencia articular con liberación de partes blandas
TIPO II-B	Mantener congruencia articular con osteotomías valguizantes o varizantes subtrocantéricas femorales y alargamientos de extremidades
TIPO III	Difícil manejo y respuesta variable a la aplicación de injerto óseo con progresión al Tipo V
TIPO IV	Realizar transferencias tendinosas para evitar progresión de la deformidad así como las acetabulopastías y/o osteotomías varizantes para obtener una articulación estble
TIPO V	Transferencias tendinosas y artroplastía trocantérica temprana (Weissman)

Tabla 4: Tratamiento propuesto dependiendo de la clasificación de Hunka.

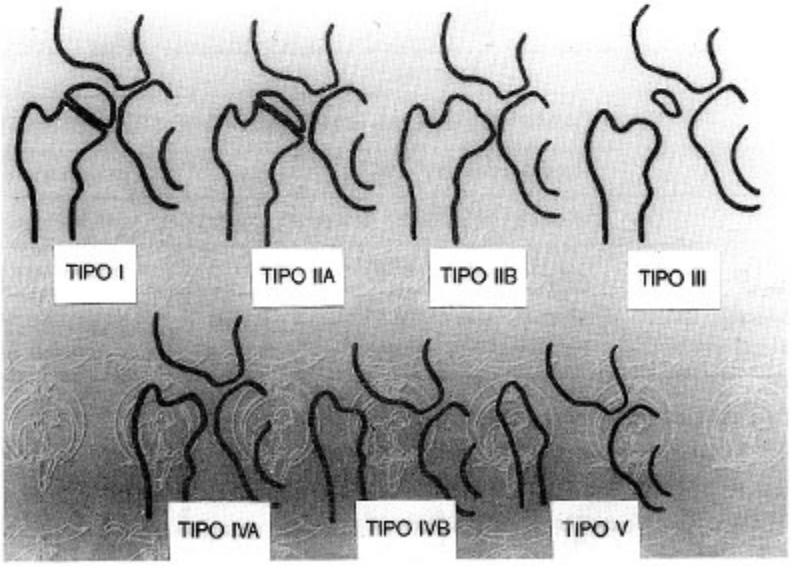

Figura 1: Esquema de los diferentes tipos de lesión que se observa radiográficamente según la clasificación de Hunka.

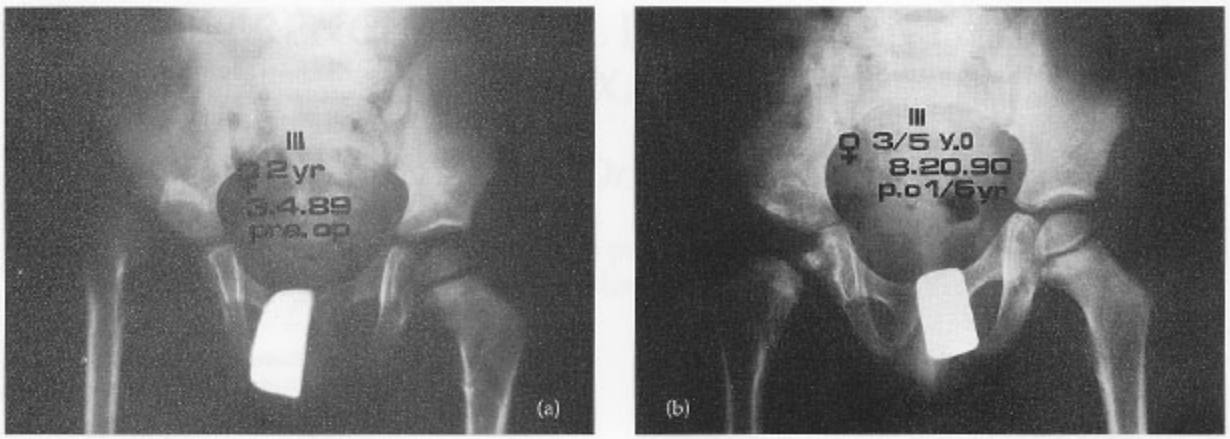

Figura 2: a) Masculino de 2 años de edad con luxación séptica de cadera y pseudoartrosis del cuello femoral, tratado mediante reducción cerrada y acetabulopastía.
b) Seguimiento de 1 año 6 meses.

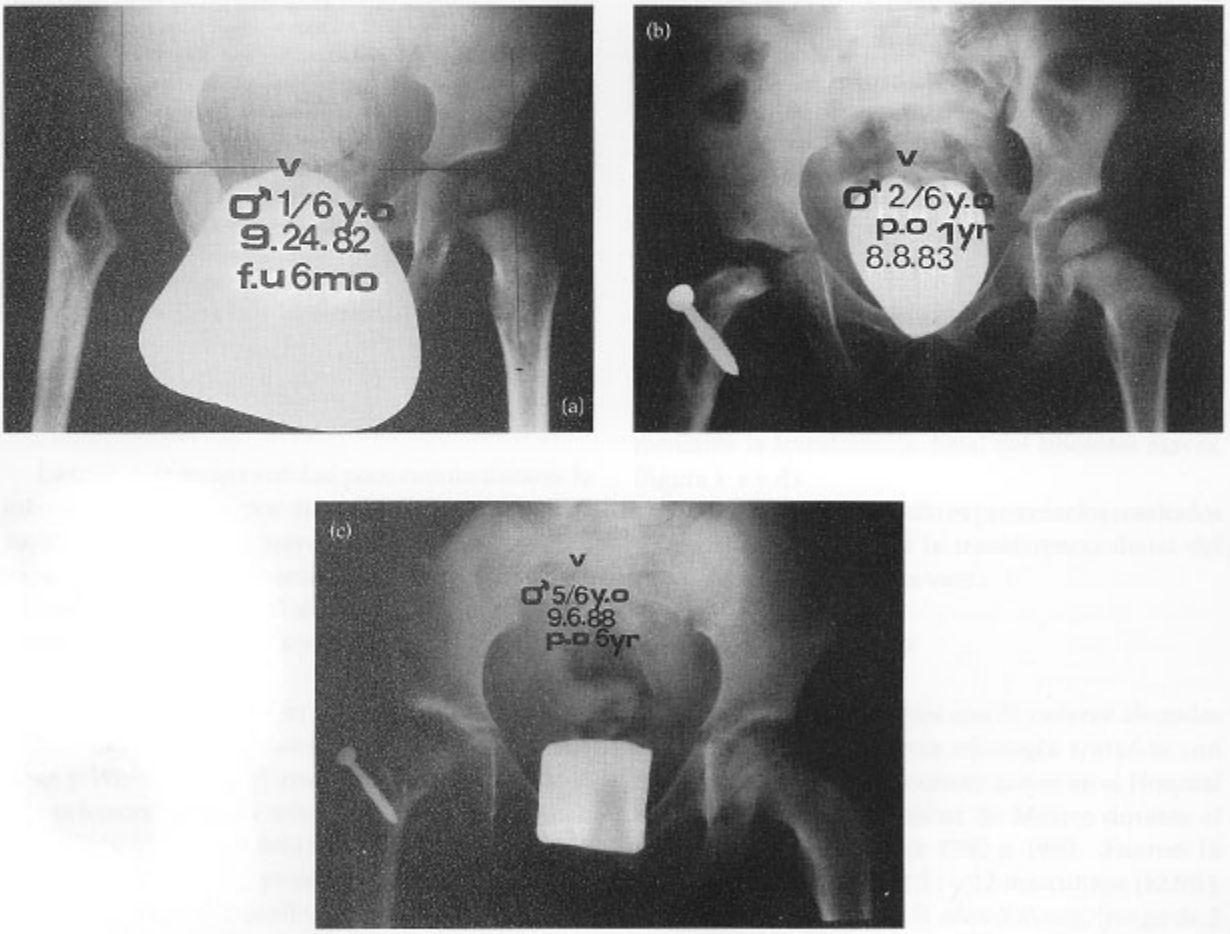

Figura 3: (a) Femenino de 1 año 6 meses de edad. Hunka V. Tratado con reducción abierta y trocanteroplastía tipo Weissman. Se observa en el seguimiento de 6 meses
(b) y 1 año
(c) la remodelación circunferencial del trocánter mayor dentro de la articulación coxofemoral.

BIBLIOGRAFIA

1. Hunka, L. Classification and Surgical Management of the Severe Sequelae of Septic Hips in Children. Clin. Orthop. 171:30-36. 1982.

2. Wopperer, J., White, J., Gillespie, R. Long Term Follow-up of Infantile Hip Sepsis. J. Pediatr. Orthop. 8:322-325. 1988.

3. Fabry, M.E. Septic Arthritis of the Hip in Children: Poor Results After Late and Inadequate Treatment. J. Pediatr. Orthop. 4:461-466. 1983.

4. Hallel, T., Salvati, EA. Septic Arthitis of the Hip in Infancy. Clin. Orthop. 132:115-28. 1978.

5. Gillespie, R. Septic Arthritis of Childhood. Clin. Orthop. 96:153-9. 1973.

6. Weissman, SL. Transplantation of the Trochanteric Epiphysis into the Acetabulum after Septic Arthritis of the Hip. J. Bone Joint Surg. A(AM) 49:1647-51. 1967.

7. Eyre-Brook, AL. Septic Arthritis of the Hip and Osteomyelitis of the upper end of the Femur in Infants. J. Bone Joint Surg. (Br) 42:11-20. 1960.

8. Rigault, P., Lagrange, J., Pouliquen, JC.: La Trocanteroplastic. Rev. Chir. Orthop. 59:565-82. 1973.

9. Betz, R., Cooperman, DR., Wooperer, J., Sutherland, R., White, J. Jr. Late Sequelae of Septic Arthritis of the hip in Infancy and Childhood. J. Pediatr. Orthop. 10:365-372. 1990.