Longitud de trabajo

M.C.D.E.E. Rogelio Oliver Parra*
M.C.D.E.E. Carlos Alberto Luna Lara**

***Jefe del Departamento de Investigación, Facultad de Odontología, UAT**
Autor Responsable
****Coordinador del posgrado de Endodoncia, Facultad de Odontología, UAT**

Keyword: work length, electronic apex locator
Descriptor: longitud de trabajo, localizador apical electrónico

Oliver, P.R., Luna, L.C.A. Longitud de trabajo. Oral Año 9. Núm. 27. Invierno 2007. 426-431

Resumen
La conductometría es una de las etapas de mayor importancia dentro del tratamiento de conductos radiculares, convencionalmente la conductometría es obtenida por el método radiográfico, desafortunadamente es un procedimiento un poco incierto en la exacta estimación de la longitud de trabajo dado que se basa en una interpretación bidimensional subjetiva de un objeto tridimensional. En la presente revisión de literatura se mencionan diferentes factores relacionados a la incorrecta estimación de la conductometría y sus consecuencias biológicas, así como alternativas que pudieran mejorar lo logrado por el método radiográfico convencional. Conocer estos factores ayudará al odontólogo a identificar los medios más seguros que conduzcan a una estimación más exacta, que permita establecer un pronóstico favorable en el tratamiento de conductos radiculares.

abstract

The root canal length is a very important stage in the root canal treatment. Traditionally the root canal length is obtained by radiographic method, unfortunately it is an uncertain method in the estimation accuracy of the root canal length. The radiographic technique is based on a subjective two dimensional interpretation of a three dimensional object. In this review, different related factors to incorrect estimation of the root canal length and biologic consequences are cited; therefore the alternatives presented can be better than the traditionally radiographic method. The knowledge of these factors can help the dentist to identify the best means to a more accurate estimation, to establish the best prognosis in the treatment of root canals.

Introducción

La determinación correcta de la longitud de trabajo es una etapa crítica, ya que de ella dependerá en gran medida el pronóstico del tratamiento endodóntico. Estudios recientes indican que el método radiográfico, utilizado para la determinación de la conductometría, presenta una sobreestimación en premolares y molares, como se detallará más adelante. Este hallazgo pudiera asociarse a los casos con periodontitis apical postoperatoria y de fracaso endodóntico.

Se realizó una revisión de literatura en Internet accesando a la Biblioteca Nacional de Medicina de Estados Unidos (ncbi.nlm.nih.gov), empleando las palabras clave, longitud del conducto radicular y localizador apical electrónico; se seleccionaron 63 estudios afines a la presente revisión, identificando tres estudios relacionados directamente a la sobreestimación en la conductometría producida por el método radiográfico, por lo que es necesario conocer las investigaciones que contribuyan a clarificar el conocimiento que existe en la estimación producida por este y otros métodos, como los localizadores de ápice electrónico.

Con la evolución y mejoría de estos aparatos, parece encontrarse una solución y alternativa interesante en la obtención de una conductometría cercana a la real, como lo muestran los resultados de diferentes estudios. La presente revisión permite conocer la eficacia y efectividad que tienen las generaciones más recientes de estos dispositivos electrónicos con el objetivo de mejorar la exactitud de la estimación obtenida por el método radiográfico.

Pronóstico del tratamiento endodóntico

El tratamiento endodóntico es uno de los recursos más favorables en la preservación de dientes con patología pulpar. Lazarski et al.[1] estudiando 44,613 pacientes norteamericanos con seguro médico, hallaron que el 94.4% de dientes tratados endodónticamente, permanece funcional al cabo de 3.5 años. Molven et al.[2] por su parte, identificaron hallazgos radiográficos normales en 275 raíces obturadas por estudiantes al cabo de 10 años en un 77.4% y después de 20 años en un 88.7%. Field et al.[3] analizando retrospectivamente 768 casos terminados en una cita encontraron un éxito total en el tratamiento de conductos en un período de 6 meses a 4 años de 89.2%.

Como se puede observar, la tasa de fracaso endodóntico es considerable, el fracaso del tratamiento de conductos radiculares se va a localizar por lo general en la región periapical, por lo que es necesario conocer la anatomía de esta zona.

Factores que inciden en la correcta estimación de la longitud de trabajo

Anatomía radicular apical y periapical

El éxito del tratamiento de conductos radiculares depende de diversos factores, destacando la presencia del complejo sistema de conductos radiculares,[4,5,6] así como del correcto establecimiento de la conductometría que incidan en una instrumentación y obturación correctas para favorecer el pronóstico endodóntico. Los factores operatorios también contribuyen con el desenlace del tratamiento de conductos, en donde con el paso del tiempo, los problemas de transportación, perforaciones, escalones producidos durante la instrumentación con métodos manuales, han sido minimizados con el empleo de diferentes sistemas de instrumentación rotatoria con níquel-titanio.[7] Sin embargo, se han realizado estudios donde se ha encontrado que la delimitación de la instrumentación y obturación tienen una participación importante en el fracaso endodóntico[8,9,10], aunque cabe destacar que la instrumentación y obturación dependen de la longitud de trabajo y esta longitud, generalmente esta basada en la observación

de radiografías, donde habitualmente la distancia del ápice radiográfico a la constricción apical es variable.[11] Ferraz et al.[12] instrumentando dientes unirradiculares 1mm antes del foramen apical, encontraron que la técnica híbrida con instrumentos manuales con paradas apicales #35 o #45 más retroceso, producían la mayor cantidad de extrusión de debris dentinario, comparada con la producida por instrumentos rotatorios de níquel-titanio, por lo que longitudes cercanas o pasadas del foramen apical traerían consecuencias adversas para el tejido periapical.

El ápice radicular presenta habitualmente gran variabilidad en la forma, dimensión y localización de la constricción apical[13]. La constricción apical es un elemento anatómico con el diámetro más pequeño en el ápice del conducto radicular, aquí finaliza el tejido pulpar e inicia el tejido periodontal y es esta característica lo que permitiría las condiciones más adecuadas para la obtención de la salud del tejido periapical, constituyendo el límite de trabajo durante el tratamiento de conductos.[8] En la localización de la constricción intervienen diversos factores, como son el tipo de diente, la ubicación y el diámetro de la constricción apical. Además, con el paso de los años la aposición de cemento modifica la unión cemento-dentinaria y la constricción apical original. Se ha identificado que la constricción apical fluctúa entre .5 mm y .67 mm.[14] Otro factor que interviene en la interpretación de la longitud de trabajo y que generalmente no se toma en cuenta es la ubicación del foramen y de la constricción apical. Así, Mizutani et al.[15] encontraron en cortes seriados de dientes antero-superiores que el ápice radicular coincide con el foramen apical en incisivos centrales en solo 16.7% y en incisivos laterales en 6.7%; además, identificaron que la constricción apical, cuando se localiza en dirección mesio-distal, se encuentra desde .30 a .37 mm respecto al ápice radicular, mientras cuando se limita en sentido vestíbulo-lingual se ubica desde .36 hasta .42 mm.[15] En aquellos casos en los que la constricción apical se definió verticalmente encontraron medidas desde .82 a 1.01 mm. en relación al vértice radicular. Independientemente de la constricción apical, por muchos años se manejó a la unión cemento-dentina (UCD) como referencia para la longitud de trabajo, sin embargo, Ponce y Vilar[16] encontraron en cortes histológicos de dientes antero-superiores, que la extensión de cemento dentro del conducto es más acentuada en caninos que en incisivos laterales y centrales, destacando la gran variabilidad de las mediciones realizadas entre diferentes dientes, con lo que se puede corroborar que la unión cemento-dentina, es un componente histológico irregular que no corresponde con la constricción apical en muchos casos, coincidiendo con lo reportado por Saad y Al-Yahya[17] en un estudio histológico similar practicado a dientes de la población de Arabia Saudita. Estos resultados, son semejantes a los que se habían observado previamente por Kuttler[18] quien, estudiando 268 dientes de cadáveres, encontró que la distancia del foramen a la constricción apical se localiza en dientes jóvenes anteriores a .5 mm y .8 mm en dientes adultos. Además, observó que el diámetro menor se encuentra generalmente en dentina, justo antes de que el conducto penetre en cemento y desde este punto se amplía gradualmente tomando una forma de embudo. También destaca que el diámetro mayor del conducto, por su forma, no tiene las condiciones para ser sellado herméticamente, ni siquiera en casos de sobre obturación con cemento. Por su parte, Mjör et al.,[19] encontraron que la salida del foramen apical por el eje longitudinal del conducto generalmente se encuentra desviado. Kuttler,[18] coincidiendo en lo anterior, mencionaba que en el 68% de los dientes estudiados en el grupo de 18 a 25 años de edad, el foramen se encontraba fuera o externamente al centro del vértice apical, mientras en los dientes de 55 años o mayores, el foramen se situaba lateralmente en un 80%.(Figuras1 y 2) Aunado a lo anterior, cabe destacar que los premolares habitualmente tienen curvatura, generalmente hacia distal (79.9%)[20] y la salida del foramen en estos casos suele encontrarse lateral al ápice.[18,20]

Figura 1

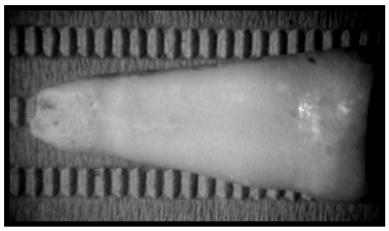

Premolar con tres forámenes apicales localizados en diferentes sitios de la cara distal (microscopia estereoscópica 10 x)

Figura 2

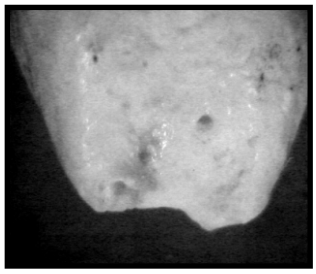

Magnificación de tres forámenes en la cara distal de premolar (microscopia estereoscópica 35 x)

Hallazgos histológicos en la región periapical

La reacción a la violación del espacio periodontal presenta consecuencias biológicas importantes. Riccuci y Langeland[8] observaron histológicamente ápices con tejido periapical circundante de 41 dientes tratados endodónticamente en 36 pacientes, encontraron que después de diferentes períodos de observación las condiciones histológicas más favorables se encontraron en dientes obturados cortos o a la constricción apical, mientras que aquellos casos en el que el sellador o la gutapercha se encontraba extruída en el tejido periapical en conductos laterales y ramificaciones, presentaban una reacción inflamatoria severa incluyendo reacción a cuerpo extraño. Como se puede observar, la delimitación de la longitud de trabajo condiciona la futura reacción del tejido periapical. Se ha reportado que el mejor pronóstico para el tratamiento endodóntico ocurre cuando la obturación de un conducto se encuentra dentro de los 2 milímetros al ápice radiográfico.[10] Esto permitiría la preservación del muñón pulpar, el cual juega un papel importante en la reparación del tejido perirradicular en dientes con vitalidad, específicamente en la formación de tejido duro, que es considerado como el cierre biológico ideal.[21] Por el contrario,

Gutiérrez et al. sobreinstrumentando conductos radiculares de dientes anteriores, concluyeron que en dientes necróticos hay un elevado porcentaje de bacterias adheridas a las estrías de las limas, lo que origina un riesgo potencial de dolor postoperatorio o agudización endodóntica cuando los instrumentos son llevados más allá del ápice.[22]

Por lo que se puede deducir, la incompleta remoción de tejido pulpar, material necrótico y bacterias durante la instrumentación y obturación de conductos radiculares, permite la aparición de procesos inflamatorios agudos y crónicos que tienen como desenlace la aparición de patología periapical.[10] Como se puede entender, el hecho de manejar valores de conductometría por debajo o arriba de la constricción apical, compromete el pronóstico favorable del tratamiento de conductos radiculares, de ahí la necesidad de lograr la máxima exactitud del límite a instrumentar, conformar y obturar el sistema de conductos radiculares.

Métodos para estimar la longitud de los conductos radiculares

Técnica radiográfica y radiovisiografía

Existen diferentes formas de obtener la longitud de trabajo, las más comunes van desde la sensación táctil, la observación radiográfica, el uso de radiovisiografía (RVG) y el empleo de localizadores de ápice electrónico (LAE). La sensación táctil ve limitada su efectividad a la experiencia del clínico, hoy se conoce que el ensanchamiento cervical favorece la detección de la constricción apical y permite una mejor identificación del primer instrumento que ajusta en el ápice,[23,24] aunque existen circunstancias como la presencia de ápices abiertos, resorciones radiculares y piedras pulpares que harían inviable el uso de este método.[19] Además, es necesario que el clínico tenga la experiencia necesaria en la identificación de la constricción apical a partir de estimaciones tentativas de la longitud del conducto radicular. El estándar dorado para la determinación de conductometría ha sido el método radiográfico, el cual establece como longitud de trabajo a aquel instrumento que se encuentre entre .5 y 1 mm respecto al vértice radiográfico,[20] esta zona es intangible, dado que el foramen apical puede encontrarse en algunos casos localizado lateralmente hasta 3 mm al ápice anatómico en el 50-98% de los casos[25,22]. En las molares se ha identificado una distancia del foramen al ápice de .23 a 3.80 mm; mientras en premolares estas medidas van desde .23 a 2 mm.[22] (Figuras 3 y 4). Esta característica anatómica no puede ser observada durante la obtención de la longitud de trabajo por el método radiográfico. Su principal desventaja radica en que las radiografías solo producen imágenes bidimensionales en sentido mesio-distal de un objeto tridimensional, por lo que deben tomarse angulaciones complementarias que faciliten una mejor visualización de la ubicación y dirección de un instrumento. Otras desventajas incluyen la necesidad de tomar varias radiografías para la obtención de la conductometría, así como efectos indeseables para el paciente como la náusea y la sensación de incomodidad o dolor, principalmente en zonas postero-inferiores. La densidad ósea y la presencia de estructuras anatómicas que se sobreponen a los ápices radiculares, como es el caso de la apófisis cigomática en la sección postero superior, impide en muchas ocasiones la correcta observación de un instrumento dentro del conducto radicular.[27]

Figura 3

Salida del foramen en la cara distal de un premolar desgastado en la región apical, nótese la falta de coincidencia del foramen con el vértice radicular. (Microscopia estereoscópica 10 x)

Figura 4



Ápice de premolar desgastado mostrando el diámetro menor y el diámetro mayor del conducto con salida lateral a la raíz. (Microscopia estereoscópica 35 x)

Las características anatómicas respecto a la ubicación del foramen apical mencionadas anteriormente, convierten al método radiográfico en un camino incierto a la hora de determinar la conductometría. Así, ElAyouti et al. han reportado que el método radiográfico condiciona a una instrumentación más allá del ápice en premolares en un 51% (i.c. 95% de 36-66%) y en molares en 22% (i.c. 95% de 14-30%)[28], otros estudios reportan un 82% de instrumentos fuera del conducto cuando parecen encontrarse radiográficamente a nivel del foramen apical en dientes extraídos.[29] Lo anterior puede tener relación con lo reportado por Field et al.[3] quienes, en un estudio retrospectivo, con reexaminación de pacientes entre 6 meses y 4 años, encontraron en premolares la mayor tasa de fracaso endodóntico (13.8%) de casos obturados en una cita cuando se comparó con otro tipo de dientes. El método radiográfico ha sido confrontado con la radiovisiografía (RVG), aunque algunos autores no encuentran diferencias estadísticamente significativas en el momento de estimar la longitud del conducto con la radiografía convencional (E-speed) y los sistemas de imagen Schick y Dexis,[30,31] otros han reportado una mejor visibilidad del instrumento en la determinación de la longitud del conducto con la radiografía convencional (E-speed) cuando se compara con el sistema de imagen con tecnología foto estimulable de fósforo almacenado (Digora), no encontrando además, diferencias en la visualización del instrumento con otros sistemas de imagen similares como Digident y Denoptix.[32] El calibre del instrumento es otra variable importante a considerar cuando se utiliza RVG, pues se ha reportado que instrumentos #10 no aportan suficiente exactitud diagnóstica para determinar la conductometría.[33] También se ha citado que la radiografía convencional (E-speed) proporciona mayor claridad en la imagen de la homogeneidad y longitud de obturaciones radiculares que la película F-speed y el sistema de imagen digital Digora.[34]

Localizadores de ápice electrónicos

Custer[35] aparece como el primer investigador que presentó en 1918 el primer método para estimar la longitud del conducto radicular. Años después Sunada,[36] en 1962, desarrolló el primer aparato para estimar la conductometría en seres humanos a partir del trabajo publicado por Susuki sobre iontoforesis en dientes de perro, en donde revelaba que la resistencia eléctrica entre un instrumento insertado en un conducto radicular y la mucosa oral producían valores constantes de 6.5 kΩ (equivalente a 40 μA).[36]

En la actualidad el desarrollo de localizadores de ápice electrónico (LAE) ha generado a la fecha cuatro generaciones de LAE. La primera generación de estos dispositivos utilizaba el método de resistencia y corriente alterna de 150 Hz, ejemplos de estos aparatos fueron: Root Canal Meter (Onuki Medical Co. Tokio, Japón 1969), en el cual desafortunadamente se observaba dolor debido a la elevada corriente que utilizaba, lo que conduce a la aparición de Endodontic Meter, y Endodontic Meter II, los cuales empleaban una corriente menor a 5 μA[37]. Otros LAE como Dentometer (Dahlin Electromedicine, Copenhagen, Dinamarca), y Endo Radar (Elettronica Liarre, Imola Italia), presentaban inconsistencias en las lecturas que solían ser cortas o pasadas comparadas con el método radiográfico[25]. La segunda generación fue de un tipo de impedancia de una sola frecuencia. La impedancia se veía comprometida por la resistencia y la capacitancia conservando un tramo de amplitud sinusoidal. Esta propiedad se utilizaba para medir distancias en diferentes condiciones dentro del conducto usando diferentes frecuencias. Este cambio en el método de frecuencia fue desarrollado por Inoue[38] en 1972, quien presentó el SonoExplorer (Hayashi Dental Suplply, Tokio, Japón), el cual se calibraba en la bolsa periodontal de cada diente empleando un sonido "bip" al llegar al ápice[39]. Posteriormente apareció el Sono-Explorer Mk III que usaba una regla para indicar la distancia al ápice.[40] Más adelante le siguieron otros dispositivos como el Endocater (Yamaura Seisokushu, Tokio, Japón) presentado por Hasegawa en 1986[25], este aparato tenía la particularidad de conectar un electrodo al sillón dental, además de realizar mediciones en presencia de fluidos conductivos; su desventaja consistía en que la cubierta no podía entrar en conductos estrechos y se veía afectado por el esterilizado[41]. Los siguientes LAE que aparecieron en el mercado presentaron problemas similares, además de originar lecturas erróneas en conductos húmedos o secos. Ejemplos de estos dispositivos son el Apex Finder-Endo Analyzer (Analityc / Endo, Orange, Ca, EU), Digipex I,II,III (Mada Equiptment Co, Carlstadt, NJ, EU), The Exact-A-Pex (Ellmann International, Hewlett, NY, EU) y Foramatron IV (Parkell Dental, Farmingdale, NY,EU).

La llegada de los LAE de tercera generación produjo mejoras en la obtención de la longitud de trabajo, estos LAE utilizaban múltiples frecuencias para identificar la distancia donde terminaba el conducto radicular. Las unidades cuentan con potentes microprocesadores y son capaces de procesar cocientes matemáticos y cálculos de algoritmos, los que son necesarios en la exactitud de la lectura[25]. Ejemplos de los LAE de 3ra. generación son el Endex/Apit (Osada Electric Co., Tokio, Japón) cuyo método respondía a valores de frecuencia relativa para detectar la constricción apical. También conocido originalmente como Apit, este localizador es capaz de medir longitudes en presencia de electrolitos, sin embargo es necesario calibrar el aparato en cada conducto[41]. Arora y Gulavibala investigaron in vivo la longitud de 61 conductos radiculares con diferente estado de vitalidad (vitales, necróticos, exudado, presencia de NaOCl y agua), utilizando el Endex y el RCM Mark II, encontraron que muchas puntas de los instrumentos estuvieron a nivel del ápice radiográfico extendiéndose por el foramen apical, variando el resultado de acuerdo al contenido del conducto en donde observaron mayor exactitud dentro de 1 mm del ápice en conductos con tejido vital que con necrótico.[42]

Uno de los LAE más investigados y en general con muy buenos resultados es el Root ZX® (J Morita, Tokio, Japón), este dispositivo desarrollado en 1991 por Kobayashi et al.[20] introdujeron el método del cociente y la auto calibración. El método del cociente trabaja sobre el principio de que dos corrientes eléctricas con diferente frecuencia de onda, miden impedancias que son comparadas como un cociente sin afectar el tipo de electrolito contenido en el conducto. Kobayashi y Suda en 1994 mostraron que el cociente de diferentes frecuencias tienen valores definidos y que la tasa del cociente no cambia con diferentes electrolitos en el conducto[43]. Este LAE vino a solucionar los problemas de lecturas falsas producidos por los primeros dispositivos y ha sido objeto de numerosos estudios clínicos e in vitro. La investigación in vitro utiliza generalmente modelos en el cual la raíz se deposita en una solución como NaOCl o alginato, este último fue propuesto por Tinaz et al., demostrando la estabilidad del material y su modelo hasta 45 horas después de haber sido construido, en su estudio empleó el Root ZX y NaOCl al 2.65 y 5.25% encontrando muchas longitudes dentro del primer milímetro de la longitud de referencia, observando que la concentración del NaOCl no afectó las lecturas.[44,45]

Posteriormente Kumar et al. confirmarían la utilidad del modelo en alginato, al encontrar estabilidad por muchas horas y enfatizar la aplicación del modelo con fines de enseñanza y con propósitos de investigación in vitro.[46] Los resultados combinados en diferentes investigaciones, arrojan una exactitud del 90% para el Root ZX dentro de 0.5 mm del foramen apical o de la unión cemento dentina, aunque existen algunos estudios que muestran una exactitud del 100% cuando la lectura es tomada a 1 mm[47,48]. Una ventaja de trascendencia clínica encontrada con este tipo de dispositivos electrónicos es la reportada por ElAyouti et al.[49] quienes compararon en dientes premolares la conductometría obtenida por el método radiográfico y el LAE Root ZX, identificando un 51% de sobreestimación en las lecturas obtenidas por el método radiográfico cuando la punta de una lima aparecía entre 0 y 2 mm corto al ápice radiográfico, mientras con el Root ZX se encontró un 21% de sobreestimación en la obtención de la longitud de trabajo, reportando 14% de sobreestimación tanto en radiografía como con el Root ZX.

El Root ZX también se ha combinado con piezas de mano electrónicas para determinar la longitud del conducto radicular, Steffen et al.[50] combinó la pieza de mano Canal Leader (Set, Olching, Alemania) con el Root ZX y

con el Justy II, comparando las lecturas electrónicas del modo convencional o en combinación con la pieza de mano encontraron que las lecturas convencionales de los dos LAE fueron similares a los obtenidos cuando se combinaban con el Canal Leader[50]. Así, el Tri Auto ZX (J. Morita, Co., Kyoto, Japón), que también combina una pieza de mano y un LAE integrado a la pieza de mano, destaca una de sus ventajas que es el modo auto reversa, lo que no permite sobreinstrumentar el conducto cuando se excede el torque. Campbell et al.[51] investigaron 60 dientes unirradiculares examinando la extensión apical y mantenimiento de la constricción apical con el Tri Auto ZX a diferentes longitudes en modo reversa a la constricción apical, reportaron que el Tri Auto ZX evita la sobre preparación del conducto, aunque la constricción apical era frecuentemente ensanchada. Por su parte Grimberg et al.[52] fijando la auto reversa del Tri Auto ZX a .5 mm cuando se instrumentaron 25 dientes antero-superiores, obtuvieron un 40% de lecturas coincidentes con la longitud obtenida bajo microscopía estereoscópica y 60% de lecturas menores al punto de referencia, destacando que las lecturas de este aparato protegen contra la sobrepreparación del conducto. Alves et al.[53] evaluando la capacidad del Tri Auto ZX para localizar el foramen apical durante el retratamiento, reportaron una exactitud de ±.05 mm en más del 80% de la remoción de obturaciones de conducto. Otros aparatos combinados con LAE son Sofy ZX (Kobayashi 1996., J. Morita), Dentaport ZX (J. Morita), entre otros.[25] The Apex Finder AFA (EIE Analytic Endodontics) LAE también de tercera generación, tiene una señal de cinco frecuencias para leer cuatro amplitudes de cociente, también presenta auto calibración y puede leer en presencia de electrolitos, según resultados obtenidos por Pommer et al.,[54] quienes encontraron que las puntas de las limas se encontraban entre .5 y 1 mm al ápice radiográfico en 86% de los casos, detectando la constricción apical en 76.6% de los casos necróticos y 93.9% de los vitales. Otros LAE de esta generación son Neosono Ultima EZ (Satelec Inc; Mont Laurel, NJ, EU), DatApex (Dentsply, Maillefer, Ballaigues, Suiza), Justy II o Just two (Yoshida, Co, Tokio, Japón), Mark V Plus (Moyco/Union Broach) y el Endy 5000 (Loser, Leverkusen, Alemania).[25]

De la cuarta generación de LAE destacan el Bingo 1020, que posteriormente Dentsply lanzaría como RayPex[4], este aparato usa dos frecuencias separadas de 400 Hz y 8 kHz parecida a los de 3ra. generación. Kauffman et al.[55] y Tinaz et al.,[56] encontraron que el Bingo 1020 es tan confiable como el Root ZX para la determinación de la conductometría, siendo superior al método radiográfico. Uno de los más recientes LAE de 4ta generación lanzado en el 2003 es el Elements Diagnostic Unit and Apex Locator (Sybron Endo, Anaheim, CA, EU), este aparato no procesa la información de la impedancia como un algoritmo matemático, pero toma las mediciones de la resistencia y la capacitancia y las compara con una base de datos que determina la distancia al ápice.[25] Usa una forma compuesta de dos señales .5 y 4 kHz comparada con el Root Zx que es de 8 y .4 kHz, las señales viajan hacia un convertidor digital analógico que lo convierte en una señal análoga que es amplificada y entonces el modelo del circuito se comporta como resistor y capacitor. Sus fabricantes argumentan menores errores por medición y lecturas más consistentes. Este dispositivo usa múltiples frecuencias para eliminar la influencia de las condiciones del conducto de manera similar al Root ZX.[57] Plotino et al.[58] compararon ex vivo la exactitud del Root ZX, Elements Diagnostic Unit and Apex Locator y el ProPex, encontraron que la exactitud dentro de ±.5 mm fue similar para el Root ZX y el Elements Diagnostic Unit and Apex Locator, mientras la mayoría de las lecturas con ProPex estuvieron pasadas a la constriocción apical. La lectura de los LAE se ve afectada por la presencia de otros conductores como restauraciones metálicas, caries, saliva, instrumentos en otro conducto, ápices inmaduros, y retratamientos endodónticos.[25] También se enfrenta a otras dificultades como el caso de pacientes con marcapasos (interferencia electromagnética), la aceptación clínica por parte del odontólogo, fracturas, conductos secundarios, laterales, deltas, accesorios, pérdida de patenticidad del foramen apical, acumulación de dentina y calcificaciones, que afectan la lectura dado que se interrumpe la resistencia eléctrica entre el interior del conducto y el ligamento periodontal.[25] El tipo de aleación no parece afectar la exactitud de longitud en el mismo conducto radicular usando instrumentos de acero inoxidable o níquel-titanio.[59]

Otras ventajas independientes a considerar, es que los LAE parecen tener la capacidad de detectar perforaciones in vitro tanto grandes como pequeñas, según resultados publicados por Kauffman[60] al perforar el tercio medio de raíces y probar los LAE Root ZX, Sono Explorer Mark II, y Apit III, destacando que solo se detectó perforación en dirección vestíbulo-lingual en el 45% con el método radiográfico. Por su parte Azabal et al.[61] encontraron que el Justy II pudo detectar fracturas horizontales simuladas en el 74.2%, donde las fracturas horizontales midieron igual a la longitud real, un 19.7% difirió por .5mm, sin embargo no fue tan confiable para identificar las fracturas verticales, ya que existió subestimación de la longitud real por 7.5 mm. Resultados similares reportaron Ebrahim et al.[62] en el sentido de que los LAE Root ZX, Foramatron D10 y Apex NRG no detectan fracturas verticales simuladas. Como se ha podido observar, los resultados con los diferentes LAE son el algunos casos variados, y no se debe pasar por alto que cualquier instrumento que sobrepase la constricción apical estará irritando el espacio periodontal apical. Por ello podemos señalar que la mayor tasa de éxito se presenta cuando la obturación se encuentra corta al ápice (0-1 mm).[63]

Conclusiones

Como se ha podido observar el éxito en el tratamiento de conductos se presenta generalmente cuando se limita la instrumentación y obturación corta al ápice (0.5-1mm) y que los localizadores de ápice electrónicos son una excelente alternativa para la obtención de una longitud de trabajo confiable, sin embargo no se puede prescindir del uso de las radiografías pues estas aportan valiosa información como la dirección y severidad de la curvatura que presenta un conducto radicular, por ello es recomendable el uso de ambos métodos dado que complementan la correcta instrumentación y obturación del conducto radicular.

Bibliografía

1.-Lazarski, M.P., Walker, W.A., Flores, C.M., Schindler, W.G., Hargreaves KM "Epidemiological Evaluation of the Outcomes of Nonsurgical Root Canal Treatment in a Large Cohort of Insured Dental Patients" J Endod. 2001, 27:12 791-796.

2.-Molven, O., Halse, A., Fristad, I., MacDonald-Jankowski, D. "Periapical changes following root-canal treatment observed 20-27 years postoperatively". Int Endod J, 35, 784-790, 2002.

3.-Field, J.W., Guttman, J.L., Solomon, E.S., Rakusin, H. "A clinical radiographic retrospective assessment of the success rate of single-visit root canal treatment". Int Endod J, 2004,37, 70-82.

4.-Vertucci, Frank J. "Root canal anatomy of the human permanent teeth" Oral Surg Oral Med Oral Pathol. 1984:58: 589-599.

5.-Kulild, J.C., Peters, D.D. "Incidence and configuration of canal systems in the mesiobuccal root of maxillary first and seconds molars" J Endod: 1990, 16: 311-317.

6.-Stropko, J.J. "Canal morphology of maxillary molars, clinical observations of canal configurations" J Endod 1990: 25: 446-450.

7.-Tasdemir, T., Aydemir, H., Inan, U., Unal, O. "Canal preparation with Hero 642 rotary NiTi instruments compared with stainless steel hand K-file assessed using computed tomography". Int Endod J, 38, 402408, 2005.

8.-Riccuci, D., Langeland, K. "Apical limit of root canal instrumentation and obturation, part 2. A histological study" Int Endod J 1998, 31, 394-409.

9.-Seltzer, S., Soltanoff, W., Sinai, I., Goldenberg, A., Bender, I.B. "Biologic aspects of Endodontics Part III. Periapical Tissue reactions to root canal instrumentation" J Endod 2004, 30, No. 7, 491-499.

10.-Sjogren, U., Hagglund, B., Sunqvist, G., Wing, K. "Factors affecting the long-term results of endodontic treatment" J Endod 1990, 16, 498-504.

11-.Riccuci, D., "Apical limit of root canal instrumentation and obturation, part 1. Literature review" Int Endod J 1998, 31, 384-393.

12.-Ferraz, C.C.R., Gomes, N.V., Gomes, B.P., Zaia, A.A., Teixera, F.B., Souza-Filho, F.J. "Apical extrusion of debris and irrigants using two hand and three engine-driven instrumentation techniques" Int Endod J, 2001, 34, 354-358.

13-.Wada, M., Takase, T., Nakanuma, K., Arisue, K., Nagahama, F., Yamasaki, M., "Clinical study of refractory apical periodontitis treated by apicectomy. Part 1. Root canal morphology of resected apex" Int Endod J, 1998, 31, 53-56.

14.-Vertucci, Frank J. "Root canal morphology and its relationship to endodontic procedures" Endodontics Topics 2005, 10, 3-29.

15. -Mizutani, T., Ohno, N., Nakamura, H. "Anatomical study of the root apex in the maxillary anterior teeth" J Endod 1992: 18, 344-347.

16.-Ponce, E.H., Vilar, Fernández J.A. "The cemento-dentino canal junc-tion, the apical foramen and the apical constriction: evaluation by optical microscopy" J Endod 2003: 29, 214-219.

17.-Saad, A.Y., Al-Yahya, A.S. "The location of the cemento dentinal junction in single-rooted mandibular first premolars from Egyptian and Saudi patients: a histological study" Int Endod J 2003: 36, 541-544.

18.-Kuttler, Yuri "Microscopic investigation of root apexes" JADA, 1955, 50, p. 544-552.

19.-Mjör, I.A., Smith, M.R., Ferrari, M., Manocci, F. "The structure of den-tine in apical region of human teeth" Int Endod J, 2001, 34, 346-353.

20.-Pécora, J.D., Saquy, P.C., Sousa, Neto M.D., Woelfel, J.B. "Root form and canal anatomy of maxillary first premolar" Braz Dent J, 1991, 2, p.87-94.

21.-Siqueira, J.F. "Reaction of periradicular tissues to root canal treatment: benefits and drawbacks" Endodontics Topics 2005, 10, 123-147.

22.-Gutierrez, J.H., Brizuela, C., Villota, E. "Human teeth with periapical pathosis alter overinstrumentation and overfilling of the root canals: a scanning electrón microscopic study" Int Endod J, 1999,32, p. 40-48.

23.-Vanni, J.R., Santos, R., Limongi, O., Guerisoli, D.M.Z., Capelli, A., Pecora, D.J. "Influence of cervical pleflaring on determination of apical file size in Maxillary Molars: SEM analysis" Braz Dent J, 2005:16, 3, 181-186.

24.-Laguna, C.M.A., Zinman, E.H., Kuttler, K.S., "Comparison of the first file that's fits at the apex, before and after early flaring" J Endod 2001, 27, 2, 113-116.

25.-Gordon, M.P.J., Chandler, N.P., "Electronic apex locators" Review, Int Endod J, 2004, 37, 425-437.

26.-Gutierrez. J.H., Aguayo, P. "Apical foraminal openings in human teeth, number and location" Oral Surg Oral Med Oral Pathol Oral Radiol Endod, 1995;79, 769-777.

27.-Tamse, A, Kaffe, I., Fishel, D. "Zigomatic arch interference with correct radiographic diagnosis in maxillary molar endodontics" Oral Surg, Oral Med, Oral Pathol, 1980, 50, 563-565.

28.-ElAyouti, A., Weiger, R., Lost, C. "Frequency of overinstrumentation with an acceptable radiographic working length" J Endod, 2001, 27, 1, 49-52.

29.-Olson, A.K., Goerig, A.C., Cavataio, R.E., Luciano, J. "The ability of the radiograph to determine the location of the apical foramen" Int Endod J, 1991, 24,28-35.

30.-Chargoy, L.M.C., García, A.R.L., Araiza, T.M., "Estudio comparativo de la distorsión de la longitud de trabajo en imágenes obtenidas con radiografías convencionales y radiovisiografía" Rev Odontol Mex, 2002 año 6, Nums. 23-24 p.18-25 .

31.-Avinash, M., Kamath, P.M. "Canal length estimation in curved root canals- A comparison between conventional and direct digital radiography" Endodontology 2002, 14, 52-60.

32.-Shearer, A.C., Mullane, E., Macfariane, T.V., Gröndahl, H.G., Horner, K. "Three phosphor plate systems and film compared for imaging root canals" Int Endod J, 2001, 34, 275-279.

33.-Lozano, A., Forner, L., Llena, C. "In vitro comparison of root-canal measurements with conventional and digital radiology" Int Endod J, 2002, 35, 542-550.

34.-Akdeniz, B.G., Sogur, E. "An ex vivo comparison of conventional and digital radiography for perceived image quality of root fillings" Int Endod J, 2005, 38, 397-401.

35.Custer, L.E. "Exact method of locating the apical foramen" J Natl Dent Assoc 1918; 5, 815-819.

36.-Sunada, Imao. "New method for measuring the length of the root canal" J Dent Res 1962;41, 375-387.

37.-Kobayashi, C. "Electronic canal length measurement" Oral Surg Oral Med Oral Pathol Oral Radiol Endod, 1995, 95, 94-100.

38.-Inoue, N. "An audiometric method for determining the length of root canals" J Can Dent Assoc, 1973,39, 630-636.

39.-Inoue, N., Skinner, D.H. "A simple and accurate way to measuring root canal length" J Endod, 1985, 11,421-427.

40.-Fouad, A.F., Krell, K.V., Mc Kendry, D.J., Koorbusch, G.F., Olson, R.A. "Clinical evaluation of five electronic root canal length measuring instruments" J Endod,1990, 16, 446-449.

41.-Frank, A.L., Torabinejad, M. "An in vivo evaluation of Endex electronic apex locator" J Endod, 1993, 19,177-179.

42.-Arora, R.K., Gulavibala, K. "An in vivo evaluation of the Endex and RCM Mark II electronic apex locators in root canal with different contents" Oral Surg Oral Med Oral Pathol Oral Radiol Endod 1995, 79, 497-503.

43.-Kobayashi, C., Suda, H. "New electronic canal measuring device based on the ratio method" J Endod (1994) 20,111114.

44.-Tinaz, A.C., Alacam, Topuz O. "A simple model to demonstrate the electronic apex locator" Int Endod J, 2002,35, 940-945.

45.-Tinaz, A.C., Sevimli, S., Gorgul, G., Turkoz, E.G. "The effects of sodium hypochloride concentrations on the accuracy of an apex locating device" J Endod 2002, 28, 3, 160-162.

46.-Kumar, S.S., Chacko, Y., Lakshminarayanan, L. "A simple model to demonstrate the working of electronic apex locators" Endodontology 2004 16, 50-53.

47.-Pagavino, G., Pace, R., Baccetti, T. "A SEM study of in vivo accuracy of the Root ZX electronic apex locator" J Endod, 1998, 24, 43841.

48.-Vajrabhaya, L., Tepmongkol, P. "Accuracy of apex locator" Endod Dent Traumatol 1997 ,13,180-182.

49.-ElAyouti, A., Weiger, R., Lost, C. "The ability of Root ZX apex locator to reduce the frecuency of overestimated radiographic working length" J Endod, 2002, 28, 116-119.

50.-Steffen, H., Splieth, C.H., Berh, K. "Comparison of measurements obtained with hand files or the Canal Leader attached to electronic apex locators: an in vitro study" Int Endod J 1999,32,103-109.

51.-Campbell, D. et al. "Apical extent of rotary canal instrumentation with an apex locating handpiece in vitro" Oral Surg Oral Med Oral Pathol Oral Radiol Endod 1998, 85, 319-24.

52.-Grimberg, F., Banegas, G., Chiacchio, L., Zmener, O. "In vivo determination of root canal length; a preliminary report using the Tri Auto ZX apex-locating handpiece" Int Endod J 2002, 35, 590-593.

53.-Alves, A.M.H., Felipe, M.C.S., Felipe, W.T., Rocha, J.C. "Ex vivo evaluation of the capacity of the Tri Auto ZX to locate the apical foramen during root canal retreatment" Int Endod J, 2005, 38, 718-724.

54-.Pommer, A., Stamm, O., Attin, T. Influence of the canal contents on the electrical assisted determination of the length of root canals" J Endod 2002, 28, 83-85.

55.-Kauffman, A.Y., Keila, S., Yoshpe, M. "Accuracy of new apex locator: an in vitro study" Int Endod J 2002, 35, 186-192.

56.-Tinaz, A.C., Maden, M., Aydin, C., Turkoz, E. "The accuracy of three different electronic root canal measuring devices: an in vitro evaluation" J Oral Sci 2002, 44, 91-95.

57.-Tselnik, M., Baumgartner, C.J., Marshall, G.J. "An evaluation of Root ZX and Elements Diagnostic Apex Locators" J Endod 2005, 31, 507-509.

58.-Plotino, G., Grande, N.M., Brigante, L., Lesti, B., Somma, F. "Ex vivo accuracy of three electronic apex locators: Root ZX, Elements Diagnostic Unit and Apex Locator and ProPex" Int Endod J 2006, 39, 408-414.

59.-Thomas, A.S., Hartwell, G.R., Moon, P.C. "The accuracy of the Root ZX electronic apex locator using stainless steel and nickel-titanium files" J Endod 2003, 29, 10, 662-663.

60.-Kauffman, A.Y., Fuss, Z., Kelia, S., Waxenberg, S. "Reliability of different electronic apex locators to detect root perforations in vitro" Int Endod J, 1997, 30,403-407.

61.-Azabal, M., García, Otero D., De la Macorra, J.C. "Accuracy of the Justy II apex locator in determining working length in simulated horizontal and vertical fractures" Int Endod J, 2004, 37, 174-177.

62.-Ebrahim, A.K., Wadachi, R., Suda, H. "Accuracy of three different electronic apex locators in detecting simulated horizontal and vertical root fractures" Aust Endod J 2006, 32, 64-69.

63.-Schaeffer, M.A., White, R.R., Walton, R.E. "Determining the optimal obturation length: A meta.analisis of literature" J Endod 2005, 31, 4, 271-274.