

Obturador quirúrgico inmediato en paciente con carcinoma indiferenciado del tracto sinusal

Shutter immediate surgical patient with undifferentiated carcinoma sinus tract

Recibido: Marzo, 2011. Aceptado: Febrero, 2012

Descriptor: carcinoma indiferenciado, tracto sinusal, cirugía

Keyword: undifferentiated carcinoma, sinus tract, surgical

CD Maximiliano Fernández García*
MEI Blanca Estela Estrada Esquivel**

*Alumno de la Facultad de Estomatología, BUAP Autor responsable
**Docente de la Facultad de Estomatología, BUAP

● Fernández, G.M., Estrada, E.B.E. Obturador quirúrgico inmediato en paciente con carcinoma indiferenciado del tracto sinusal. Oral Año 13. Núm. 43. 2012. 931-934

resumen

Introducción: la prótesis maxilofacial es una especialidad odontológica que rehabilita la función y estética de aquellos pacientes que han cursado por procedimientos oncoquirúrgicos. Objetivo: optimizar la calidad de vida del paciente. Reporte del caso: paciente masculino de 52 años acudió a la clínica de la Maestría en Ciencias Estomatológicas en Rehabilitación Oral de la BUAP, con el motivo de realizar un obturador quirúrgico inmediato. En el examen intraoral se observó una lesión de aspecto tumoral en la zona correspondiente al cuadrante superior derecho. Realización del obturador: se tomaron modelos de estudio y se realizó una interconsulta con el cirujano oncólogo para determinar la extensión de la resección quirúrgica. En la cirugía, una vez que la lesión fue retirada se realizaron los ajustes para que el obturador tuviera una buena adaptación en las estructuras remanentes y con el uso del acondicionador de tejidos se logró un mejor ajuste del obturador. Tres semanas después se citó al paciente para realizar el cambio del acondicionador de tejidos, e instruirle del retiro, inserción y cuidados higiénicos del obturador. Conclusiones: la intervención odontológica oportuna es parte de un equipo multidisciplinario para lograr el bienestar físico y emocional de los pacientes que cursan por enfermedades oncológicas.

abstract

Introduction: the maxillofacial prosthetics is a dental specialty that rehabilitates the function and aesthetics of those patients who have been treated by oncoquirurgics procedures. Objective: optimize the quality of life of the patient. Report of the case: male patient, 52 years old, arrive to the Stomatologic Sciences Mastery in Oral Rehabilitation Clinic at the BUAP, with the reason of making an immediate surgical obturator. In an intra-oral review observes a tumoral aspect injury in the area corresponding to the upper right quadrant. Realization of the obturator: study models were taken and a consultation was held with the surgical oncologist to determine the extent of surgical resection. In the surgery, once the injury was removed, adjustments were made to the obturator to have a good adaptation in the remaining structures and with the use of tissue conditioner achieved a better adjustment of the obturator. Three weeks later the patient was cited to make the change of the tissue conditioner, and instruct him in the removal, placement and cleaning care of the obturator. Conclusions: dental intervention is part of a multidisciplinary team to ensure the physical and emotional well-being of patients with oncological diseases.

Introducción

La prótesis maxilofacial es una especialidad odontológica que rehabilita la función y la estética de las estructuras intraorales y paraorales al utilizar medios artificiales, cuyo objetivo no debe ser solamente restablecer la forma y función adecuada, sino también preservar los tejidos remanentes en buenas condiciones.¹

Los defectos maxilofaciales pueden ser de origen congénito, traumático o adquirido. Estos últimos están relacionados frecuentemente con intervenciones quirúrgicas destinadas a eliminar procesos malignos, que conllevan a una alteración significativa de las características anatómicas normales de las estructuras orofaciales.^{2,3}

Al remover quirúrgicamente las neoplasias se

producen defectos palatinos los cuales ocasionan principalmente dos tipos de trastornos:

1. Paso de los líquidos y alimentos a la nariz durante la ingesta.
2. Escape de aire por la nariz durante la fonación, lo que se conoce como rinolalia abierta o voz nasalizada.⁴

El carcinoma indiferenciado del tracto sinusal representa el 50 % de los carcinomas nasofaríngeos. Este tipo difiere por tener células neoplásicas cuyo origen epitelial resulta difícil de identificar. Las células tienen un citoplasma escaso e indistinto que rodea un núcleo vesiculoso redondeado con grandes nucléolos prominentes. Las células pueden mostrar disposición sincitial en lugar de formar las láminas que son comunes a las neoplasias de células planas. Éstas también se distinguen por la pre-

sencia de grandes agregados de linfocitos no neoplásicos que rodean el componente epitelial. Este tipo de carcinomas por lo general producen obstrucción nasal, dolor facial y epistaxis. No existe predilección por el sexo y la mayoría de los pacientes son adultos.⁵ Para realizar un buen diagnóstico de este tipo de carcinomas es necesario realizar una tomografía computarizada y una biopsia de la lesión.⁶ El tratamiento incluye la hemimaxilectomía y remoción de las estructuras afectadas. El hueso adyacente a la lesión es tratado con radioterapia. El pronóstico es pobre. Solo del 10 al 30% de los casos sobrevive cinco años después de la terapia.^{7,8}

Reporte del caso

Paciente masculino de 52 años de edad se presentó en la clínica de la Maestría en Ciencias Estomatológicas en Rehabilitación Oral de la BUAP, con el motivo de realizar un obturador quirúrgico inmediato de la zona correspondiente al maxilar superior derecho.^{9,10}

En el examen extraoral el paciente presenta una asimetría facial, causada por un abultamiento en la zona correspondiente al maxilar superior derecho. En el examen extraoral se observó que el paciente presenta lagrimeo constante en el ojo del lado derecho. Al realizar el examen intraoral se observa la presencia de una lesión de aspecto tumoral la cual abarca la zona correspondiente al cuadrante superior derecho, así como problemas periodontales causados por presencia de placa y sarro (figura 1). Sintomatológicamente el paciente refiere dolor en la zona y presenta disnea.

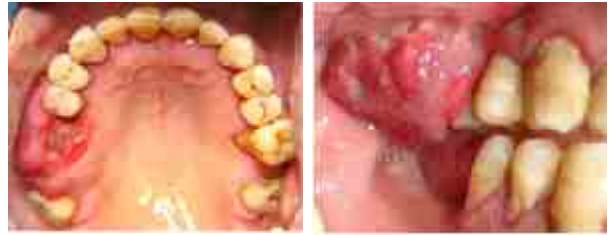
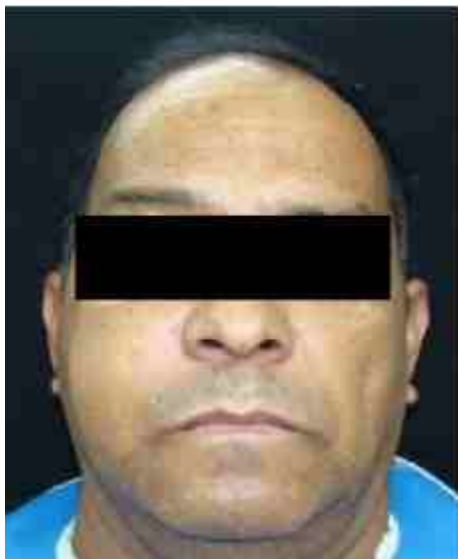
Figura 1

En la tomografía se observa la extensión de la lesión, la cual involucra los huesos maxilar, cigomático, palatino, etmoides y esfenoides (figura 2).

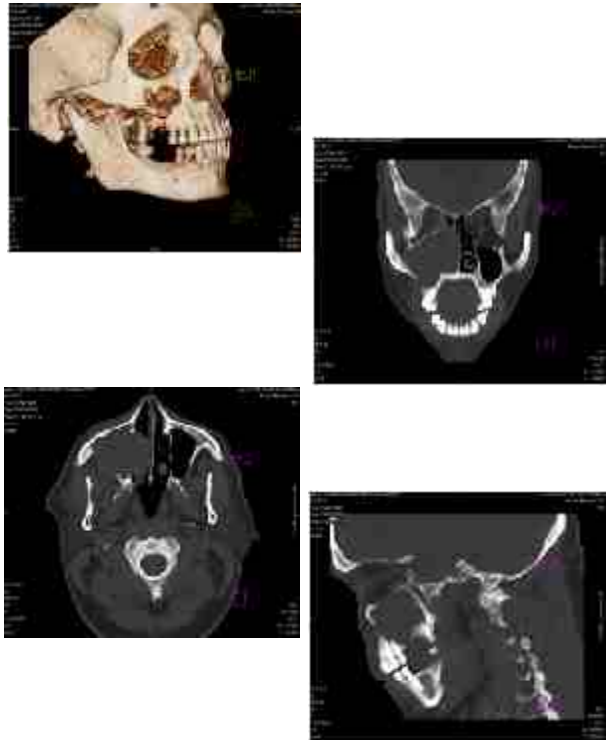


Figura 2

Realización del obturador quirúrgico

Para mejorar la higiene del paciente se le realizó profilaxis y se le instruyó para realizar una buena técnica de cepillado. Posteriormente se le tomaron modelos de estudio conformando la cucharilla superior para evitar que lastimara la zona del tumor.

Una vez obtenidos los modelos en yeso, se realizó una interconsulta con el cirujano oncológico para determinar la extensión de la resección quirúrgica, y se realizó el simulacro de la cirugía en los modelos de yeso para diseñar el obturador quirúrgico inmediato (figura 3).

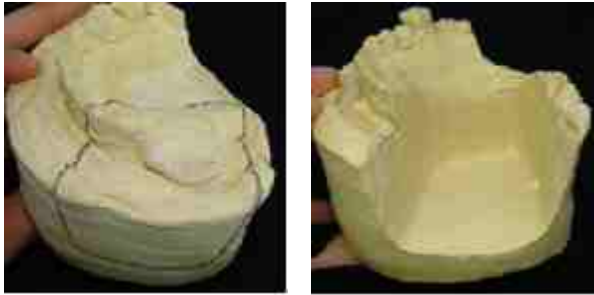
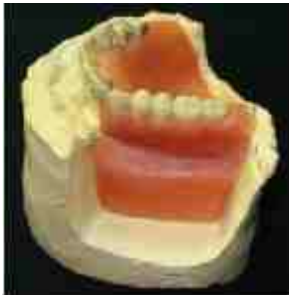
Figura 3



Se utilizó alambre wipla para realizar los ganchos en la zona no afectada, que había órganos dentarios y se comenzó a realizar el encerado del obturador, colocando los dientes según la oclusión con el modelo de yeso antagonista.

Una vez terminado el encerado se procede a realizar el procedimiento de desencerado y acrilado, sin olvidar la importancia de combinar el acrílico transparente para el bulbo y el rosa para la reconstrucción del maxilar (figura 4).

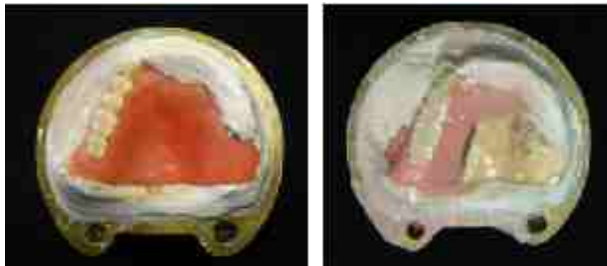


Figura 4

Por la extensión de la oncocirugía se diseñó el bulbo hueco para disminuir el peso del obturador y se procede al terminado y pulido.^{11,12,13,14}

En el momento de la cirugía, una vez que la lesión fue reñirada se realizaron las pruebas del obturador, con los ajustes necesarios para que tuviera una buena adaptación en las estructuras remanentes. Los espacios que quedaron sin contacto con el obturador que fueron mínimos, se rellenaron al utilizar un acondicionador de tejidos (co-comfort, GC) y de esta manera se logró una buena adaptación del obturador.¹⁵ Mediante el uso de la tomografía como método diagnóstico y con la experiencia del cirujano

oncólogo se pudo comparar que el volumen del tejido extirpado y el obturador eran casi del mismo tamaño, por lo cual se facilita la adaptación del obturador. Ya colocado el obturador se reposicionó el colgajo y se sutura. Así el paciente conserva su simetría facial y no se percata de la extensión quirúrgica al despertar de la anestesia (figura 5).

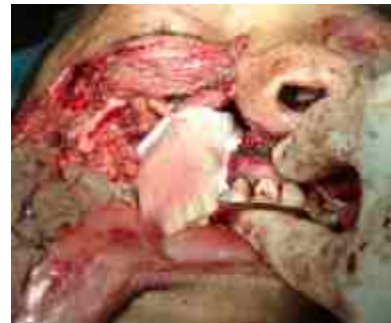
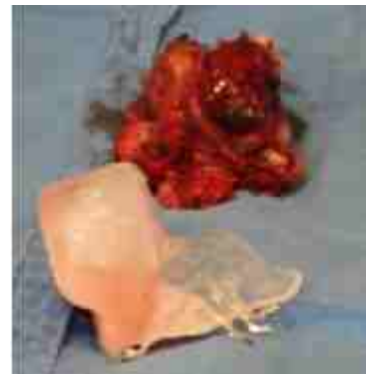
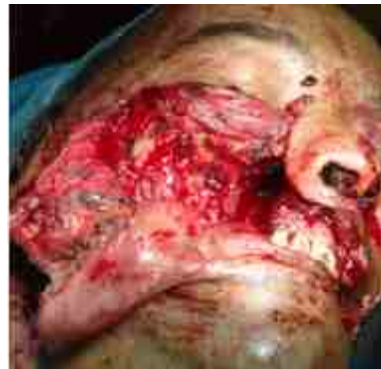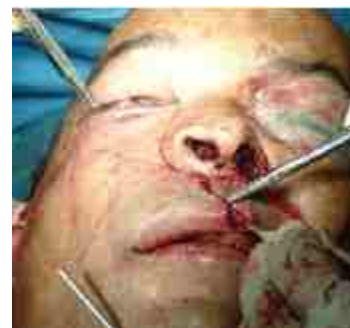Figura 5



Tres semanas después de la cirugía se citó al paciente para realizar el cambio del acondicionador de tejidos e instruirle a retirar y posicionar el obturador para realizar una buena higiene de la zona (figura. 6).

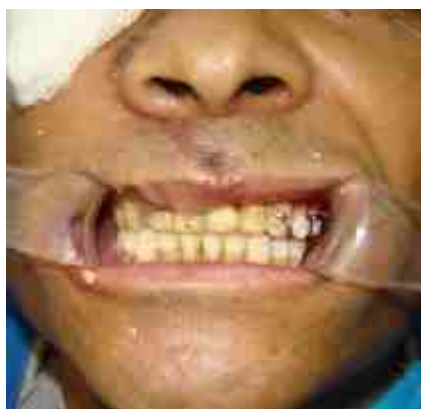

Figura 6

Conclusiones

El carcinoma indiferenciado del tracto sinusal es una neoplasia muy agresiva con muy mal pronóstico.

La intervención odontológica oportuna debe ser parte de un componente multidisciplinario para el control, tratamiento y rehabilitación del paciente, para de esta manera lograr el bienestar físico y emocional de los pacientes que cursan por enfermedades oncológicas, ya que el obturador le permite mejorar la alimentación, respiración, fonación, estabilidad familiar, social y laboral.^{16, 17, 18, 19, 20}

Bibliografía

- 1.-Omondi y cols. Maxillary Obturator Prosthesis Rehabilitation Following Maxillectomy for Ameloblastoma: Case Series of Five Patients. *Int J Prosthodont* 2004;17:464468.
- 2.-Troconis, Z. y cols. Importancia de la prótesis obturadora maxilar en la rehabilitación del paciente oncológico. *Rev Venez Oncol* 2003;15(2):92-99.
- 3.-Lethaus y cols. Surgical and prosthetic reconsiderations in patients with maxillectomy. *Journal of Oral Rehabilitation* 2010 37; 138142.
- 4.-Robles, Vázquez. Manejo protésico en paciente con carcinoma adenoide quístico. *Oral Año* 9. Núm. 29. Verano 2008. 468-471.
- 5.-Sapp, Eversole, Wysocki. *Patología Oral y Maxilofacial Contemporánea*. Segunda edición, 2004. Editorial Elsevier. p. 184, 185.
- 6.- Edwards, Hess, Saini. Sinonasal Undifferentiated Carcinoma of the Maxillary Sinus. *J Can Dent Assoc* 2006; 72(2):1637.
- 7.-Neville, Damm, Allen, Bouquot. *Oral and Maxillofacial Pathology*. Second edition, 2002. United States of America. Saunders Company. P. 371, 372.
- 8.-Tanzler y cols. Management of Sinonasal Undifferentiated Carcinoma. *Head Neck* 30: 595599, 2008.
- 9.-Fandiño, T.L.A. y cols. Elaboración de obturador quirúrgico en un paciente con hemimaxilectomía por carcinoma epidermoide. *Revista ADM* 2001; LVIII(6):220-228.
- 10.-Keyf, F. Obturator prostheses for hemimaxillectomy patients. *Journal of Oral Rehabilitation* 2001 28; 821-829.
- 11.-B. Rilo y cols. A hollow-bulb interim obturator for maxillary resection. *Journal of Oral Rehabilitation* 2005 32; 234236.
- 12.-Oh, Roumanas. Optimization of Maxillary Obturator Thickness Using a Double-Processing Technique. *Journal of Prosthodontics* 17 (2008) 6063.
- 13.-Kanazawa y cols. Sectional prosthesis with hollow obturator portion made of thin silicone layer over resin frame. *Journal of Oral Rehabilitation* 2000 27; 760-764.
- 14.-Okí y cols. The vibratory characteristics of obturators with different bulb height and form designs. *Journal of Oral Rehabilitation* 2006 33; 4351.
- 15.-Roesch y cols. Importancia Clínica de un Obturador Quirúrgico, Reporte de un caso. *Oral Año* 8. Núm. 24. Primavera 2007. 368-371.
- 16.-Matsuyama y cols. Clinical Assessment of Chewing Function of Obturator Prosthesis Wearers by Objective Measurement of Masticatory Performance and Maximum Occlusal Force. *Int J Prosthodont* 2006;19:253257.
- 17.-Ono y cols. Masticatory Performance in Postmaxillectomy Patients with Edentulous Maxillae Fitted with Obturator Prostheses. *Int J Prosthodont* 2007;20:145150.
- 18.-Matsuyama y cols. Objective Clinical Assessment of Change in Swallowing Ability of Maxillectomy Patients when Wearing Obturator Prostheses. *Int J Prosthodont* 2005;18:475479.
- 19.-Rieger y cols. Speech Outcomes in Patients Rehabilitated with Maxillary Obturator Prostheses After Maxillectomy: A Prospective Study. *Int J Prosthodont* 2002;15:139144.
- 20.-Matsuyama y cols. Subjective Assessment of Chewing Function of Obturator Prosthesis Wearers. *Int J Prosthodont* 2007;20:4650.