

# Efectos de la quimioterapia en la dentición permanente.

## Reporte de un caso

Effects of chemotherapy in the permanent dentition. Case report

### Resumen

Se reporta el caso clínico de los efectos de la quimioterapia como tratamiento anti-leucémica en el desarrollo de la dentición permanente en una paciente femenina de nueve años de edad con antecedentes de leucemia linfoblástica aguda.

### Abstract

Report a case of the effects of chemotherapy and anti-leukemia treatment in the development of permanent teeth in a female patient nine years old with a history of acute lymphoblastic leukemia.

Descriptor: quimioterapia, leucemia aguda linfoblástica, dentición permanente, efectos en la dentición, microdoncia.

Keyword: chemotherapy, acute lymphoblastic leukemia, permanent dentition effects on the dentition, microdontia.

Alicia Pinzón Te\*  
Rodrigo Serrano Piña\*\*  
Alejandra Bojorquez Vega\*\*\*  
Adriana Canto Gutiérrez\*\*\*

\*C.D. Especialista en Odontopediatría. Instituto Nacional de Pediatría, Profesora de tiempo completo en licenciatura. Autora responsable

\*\*Maestría en Ciencias Estomatológicas en Pediatría. Profesor de tiempo completo en la licenciatura y maestría en Odontología Infantil. FEBUAP

\*\*\*Alumnas del séptimo semestre de la Licenciatura en Cirujano Dentista

FACULTAD DE ODONTOLOGÍA  
UNIVERSIDAD AUTÓNOMA DE YUCATÁN

Pinzón, T.A., Serrano, P.R., Bojorquez, V.A., Canto, A.G.A. Efectos de la quimioterapia en la dentición permanente. Reporte de un caso. Oral Año 14. Núm. 44. 2013. 965-967

Recibido: Septiembre, 2012. Aceptado: Diciembre, 2012.

Oral. Año 14 No. 44, Abril, 2013.

## Introducción

La quimioterapia como tratamiento oncológico destruye desde las células tumorales con mínima toxicidad hasta las células normales.<sup>1</sup> Sus efectos en el desarrollo de la dentición permanente están directamente relacionados con la dosis y repetición de la misma.<sup>2</sup> Los odontoblastos y ameloblastos en fases sensibles del ciclo celular son fácilmente dañados. Las células que se encuentran en etapas germinativas o en proliferación no se ven afectadas y se desarrollan con normalidad (segundos o terceros molares permanentes). Debido a la corta vida de los agentes de la quimioterapia, las consecuencias pueden ser localizadas, produciendo cambios en las funciones de los odontoblastos y no la muerte. Los efectos en el desarrollo de la dentición atribuibles a la quimioterapia incluyen detención del desarrollo de las raíces, inhibición de la formación de dentina, microdoncias, defectos en el esmalte, agenesia de raíces y agenesias dentales.<sup>3,4,5,6,7</sup>

## Reporte del caso

Paciente femenina de nueve años de edad, con antecedentes de leucemia aguda linfoblástica al 1.6 años de edad, tratada con quimioterapia durante cuatro años (metrotexate y citarabina), actualmente en período de vigilancia, con secuelas en los

órganos dentarios de la dentición permanente. Clínicamente se observan defectos en la estructura del esmalte en los incisivos centrales superiores, incisivos laterales inferiores, incisivo lateral superior izquierdo, incisivo lateral inferior izquierdo y en los primeros molares superiores e inferiores, microdoncia en los primeros y segundos premolares superiores, en el primer premolar inferior derecho y en los segundos molares superiores e inferiores, alteraciones de forma en el primer premolar inferior izquierdo. Radiográficamente se observa la microdoncia antes descrita.

## Discusión

Los primeros molares permanentes completan la formación de la corona entre los dos y dos años y medio de edad, justamente la edad en la que se administró el tratamiento de quimioterapia lo cual causó alteración en la actividad de los odontoblastos, la quimioterapia produce también disturbios en los ameloblastos en el mecanismo de transporte del calcio en los microtúbulos lo cual resultó en defectos en el esmalte tales como la hipomineralización, de igual forma puede interferir con la absorción de la matriz orgánica del esmalte o en la remoción de las proteínas de la matriz del esmalte produciéndose hipomaduración del mismo, lo cual explica las alteraciones en los primeros molares e incisivos; así mismo en el caso de los premolares fue alterada la diferenciación celular lo cual causó alteración en la forma y en el tamaño de los mismos.<sup>8,9,10</sup>

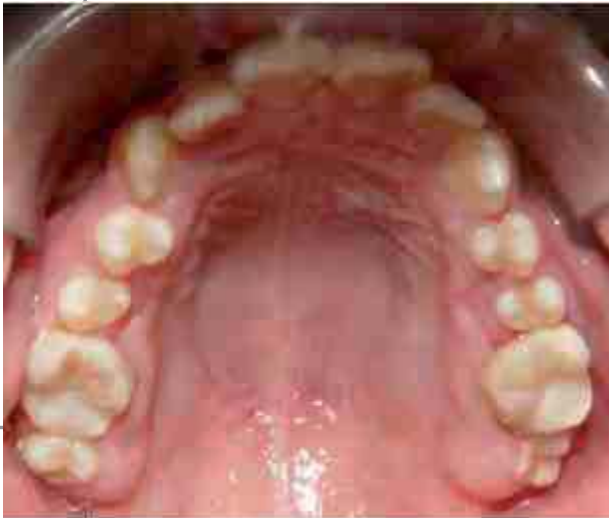

Figura 1.  
Microdoncia en los primeros y segundos premolares superiores y segundos molares superiores.

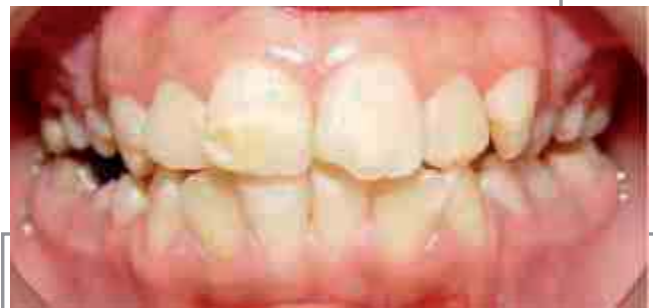

Figura 2.  
Defectos en la estructura del esmalte en los incisivos centrales superiores e incisivos lateral superior e inferior izquierdo.

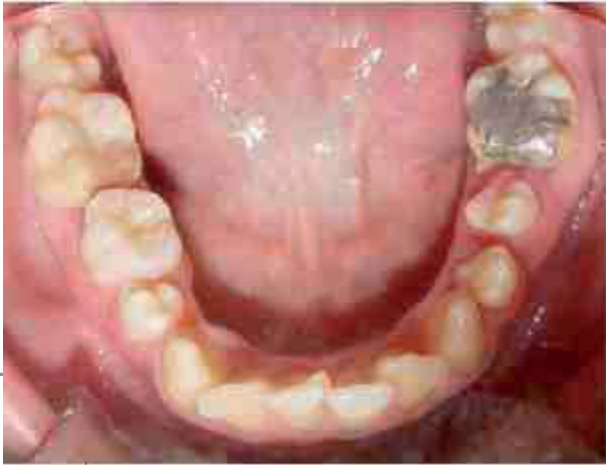

Figura 3.  
Microdoncia en primer premolar inferior derecho y en los segundos molares superiores e inferiores, alteraciones de forma en el primer premolar inferior izquierdo.

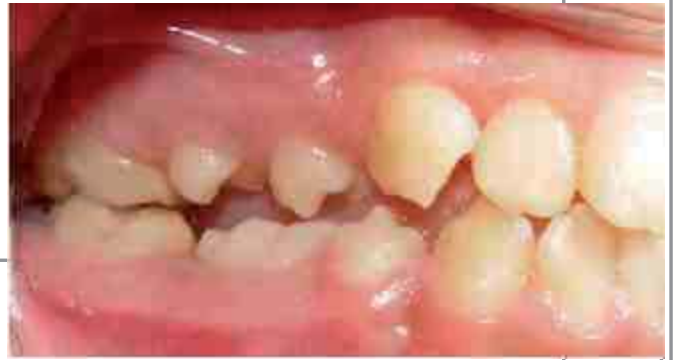

Figura 4.  
Microdoncia en premolares superiores y primer premolar inferior derecho.

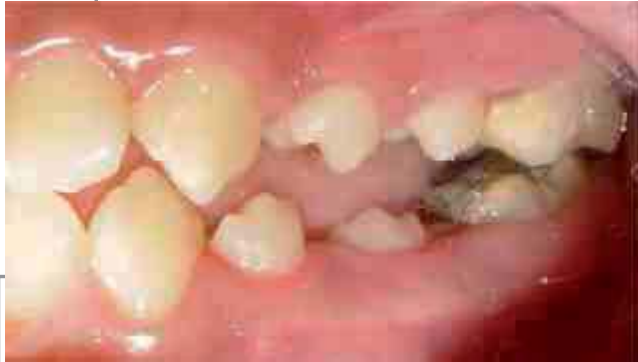

Figura 5.  
Microdoncia de premolares superiores e inferiores izquierdos.

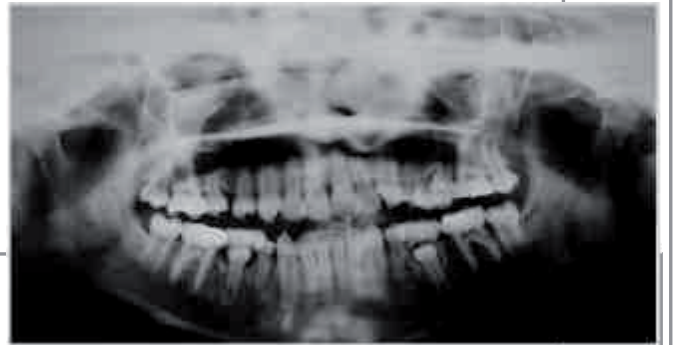


Figura 6.  
Puede apreciarse la microdoncia antes descrita.

### Bibliografía

- 1.-Goodman, E.D. The effects of anti-leukemic therapy on the developing dentition: case report. *Pediatric Dentistry*. 1985, 4: 318-321.
- 2.-Curt, G. Chemoradiation therapy: effect on dental development. *Pediatric Dentistry*. 1993, 15: 4-12.
- 3.-Minicucci, E.M., López, L.F. y Crocci, A.J. Dental abnormalities in children after chemotherapy treatment for acute lymphoid leukemia. *Leukemia Research*. 2003, 27(1): 45-50.
- 4.-Pederse, .LB., Clausen, N., Schoroder, H., Schmidt, M. y Poulsen, S. Microdontia and hypodontia of premolars and permanent molars in childhood cancer survivors after chemotherapy. *International Journal of Paediatric Dentistry*. 2012, 22(4): 239-243.
- 5.-Cordova, M.J., Galvao, C.J., Lunardi, B.A., Pons, L.L. y Dias, S.E. Oral health and dental anomalies in patients treated for leukemia in childhood and adolescence. *Pediatric Blood & Cancer*. 2009, 53(3): 361-365.

- 6.-Marec, P., Azzi, D., Chau, A.G., Lagrange, H., Gourmet, R., y Bergeron, C. Long-term effects of chemotherapy on dental status in children treated for nephroblastoma. *Pediatric Hematology-Oncology*. 2005, 22(7): 581-588.
- 7.-Cetiner, S. y Alpaslan, C. Long-term effects of cancer therapy on dental development: a case report. *The Journal Clinical Pediatric Dentistry*. 2008, 28(4): 351-353.
- 8.-Najafi, S.H., Tohidastakrad, Z. y Momenbeitollahi, J. The Long-Term Effects of Chemo Radiotherapy on Oral Health and Dental Development in Childhood Cancer. *Journal of Dentistry of Tehran University of Medical Sciences*. 2011, 8(1): 39-43.
- 9.-Vasconcelos, N., Caran, E., Lee, M., Lopes, N. y Weiler, R. Dental maturity assessment in children with acute lymphoblastic leukemia after cancer therapy. *Forensic Science International*. 2009, 184(1): 10-14.
- 10.-Chaveli, B., Gavaldá, E.C., Sarrión, M.G. Dental treatment considerations in the chemotherapy patient. *J Clin Exp Dent*. 2011, 3(1): 31-42.