

# Regeneración ósea guiada para colocación de implante dental

Guided bone regeneration for dental implant

## Resumen

Reporte de caso clínico, paciente masculino 25 años de edad, ASA I, que presenta al examen radiográfico lesión periapical, se observa aumento de volumen y fistula en región vestibular del maxilar inferior correspondiente al órgano dentario 4.6, dicho pieza presenta movilidad tipo I, tratamiento de endodoncia con evolución de dos años en los cuales no fue rehabilitada la pieza, se observó clínicamente cavidad amplia sin obturación temporal y una evidente filtración. Previa valoración se realizó exodoncia de órgano dentario comprometido y posterior Regeneración Ósea Guiada (ROG) mediante obtención de Plasma Rico en Factores de Crecimiento (PRGF) autólogo, colocación de injerta óseo y membrana de colágeno reabsorbible, transcurridos seis meses se realiza fase quirúrgica para colocación de implante dental endóseo y su posterior rehabilitación.

## Abstract

Case report of male patient aged 25 years, ASA I, presented to a radiographic examination periapical lesion, there is swelling and fistula in the vestibular region of the lower jaw for the tooth organ 4.6, this tooth presents mobility type I, root canal not restored was made two years before, clinically temporary filling large cavity and a clear filter was observed. After assessment organ extraction was undertaken and subsequent dental Guided Bone Regeneration (GBR) by obtaining Plasmato Rich Growth Factors (PRGF) autologous bone graft and resorbable collagen membrane, six months after surgical procedure is performed for endosseous dental implant placement and their subsequent rehabilitation.

Descriptor: Implante dental, regeneración, factores de crecimiento  
Keyword: Implant, regeneration, growth factors

Casiano Del Ángel Mosqueda\*  
César Villalpando Treja\*\*  
Julián Serrano Salinas\*\*\*  
Fanny López Martínez\*\*\*\*

\*Residente de maestría. Autor responsable  
\*\*Catedrático de Cirugía Maxilofacial  
\*\*\*Catedrático de Implantología  
\*\*\*\*Coordinadora de maestría

MAESTRÍA EN ODONTOLOGÍA AVANZADA  
FACULTAD DE ODONTOLOGÍA  
UNIVERSIDAD AUTÓNOMA DE NUEVO LEÓN

Del Ángel, M.C., Villalpando, T.C., Serrano, S.J., López, M.F. Regeneración ósea guiada para colocación de implante dental. Oral Año 15. Núm. 48. 2014. 1131-1135

Recibido: Julio, 2013. Aceptado: Enero, 2014.

Oral. Año 15 No. 48, Agosto, 2014.

## Introducción

Lo pérdida de hueso alveolar se relaciona directamente con factores como la enfermedad periodontal, traumatismo, necrosis pulpar, fracaso endodóntico, fractura radicular, perforaciones radiculares o diferentes patologías presentes en el hueso. Cuando se realiza un plan de tratamiento con implantes dentales, la regeneración del hueso perdido juega un papel fundamental<sup>1,2</sup>. Así mismo, para que el implante tenga buen pronóstico se ha sugerido por lo menos 1mm de hueso de soporte en las paredes lingual o palatino y vestibular del implante, de otra manera un insuficiente volumen ósea resultará en una superficie del implante expuesta teniendo como consecuencia entre otros la disminución del contacto hueso-implante disminuyendo ampliamente el pronóstico del mismo.<sup>4,5</sup>

El procedimiento de regeneración ósea guiada (ROG) está basado en el concepto de la regeneración tisular guiada (RTG), el cual consiste en el principio de que la naturaleza de la interfase de cicatrización entre la superficie radicular y los tejidos circundantes se determina por el tipo de células que vuelven a poblar el defecto óseo. Un efecto barrera, en este caso una membrana, nos permite seleccionar la población celular del ligamento periodontal y del hueso alveolar excluyendo a las células epiteliales como al fibroblasto del tejido conectivo de la encía, de migrar dentro del defecto y así colapsarlo.<sup>1,6,7</sup>

Dahlin en 1989, utilizó la Regeneración Ósea Guiada (ROG) en implantología. Este procedimiento ha sido ampliamente utilizado para la aplicación de la terapia con implantes a través de la preservación del hueso existente en el momento de la extracción dentaria, regeneración ósea sobre dehiscencias o fenestraciones y la regeneración del borde alveolar perdido antes de la colocación de implantes.<sup>8,9</sup>

El Plasma Rico en Factores de Crecimiento, (PRGF), es un sistema para la obtención de proteínas plaquetarias y plasmáticas, son proteínas autólogas que se obtienen a partir de la sangre del propio paciente momentos antes de su utilización terapéutica. Su aplicación acelera los mecanismos de reparación y regeneración de los distintos tejidos.<sup>10</sup>

El asociar el PRGF a la colocación de implantes dentales logra la reducción en tiempo de la oseointegración y se ha logrado mejorar la estabilidad primaria de los implantes, logrando así mejorar la calidad de vida de la población usuaria.<sup>12</sup>

## Caso clínico

Se presenta a consulta paciente masculino de 25 años de edad, ASA I, el cual refiere dolor agudo, persistente a la masticación de un mes de evolución, se realiza una completa historia y examen clínico al cual se observa el órgano dental 4.6 con obturación temporal desalojada, sin rehabilitar y un evidente tratamiento de conductos radiculares (Figura 1) además se localiza una fístula en

vestibular a nivel del órgano dental afectado (Figura 2) se indican estudios radiográficos observando una lesión radiolúcida en zona de furca donde también se detecta una fractura con lo cual el pronóstico de dicha pieza disminuye (Figuras 3, 4) se opta por colocar un implante dental con Regeneración Ósea Guiada mediante la obtención de Plasma Rico en Factores de Crecimiento de forma autóloga (Figuras 5, 6, 7) simultáneamente se realiza extracción de la pieza la cual se encontraba ya fragmentada, (Figura 8) previa antibioticoterapia con clindamicina 300mg vía oral durante siete días. Se procede a preparar 1gr de hueso liofilizado humano mezclado con 1cc y medio de plasma porción eritrocitaria (Figura 9) y se llevo en pequeños incrementos al defecto ósea hasta nivel de cresta ósea (Figuras 10, 11) se coloca un tapón de fibrina para liberar los factores de crecimiento sobre el injerto y se cubre con una membrana de colágeno reabsorbible de 18-24 semanas (Figuras 12, 13) se sutura con sedo negra 000, al paso de cinco meses se toma un control clínico y radiográfico para observar la calidad del injerto (Figuras 14, 15) se realiza un correcto mapeo óseo indicando 9mm de espesor (Figura 16) y se fabrica la guía quirúrgica para la colocación del implante dental (Figura 17) seleccionamos nuestro instrumental quirúrgico y kit de fresado (Figura 18) procedemos a iniciar la cirugía con una incisión medio crestal para observar nuestro lecho quirúrgico liberando un colgajo mucoperiostico (Figuras 19, 20) colocamos la guía quirúrgica y con una fresa de bola inicial a 1,200rpm realizamos un pequeño fresado con la parte activa obteniendo un punto de referencia (Figuras 21, 22) continuamos con una fresa espiral 2.3mm a 800rpm profundizamos a longitud de 10mm y posteriormente con lo freso espiral de 3.25mm o longitud final de 11 mm (Figura 24) colocamos un indicador de profundidad 3.25mm para verificar nuestra longitud y dirección del fresado (Figuras 25, 26) continuamos con una fresa avellanadora de 4.25mm a 600rpm para asegurarnos que nuestro implante obtengo un torque deseado de carga inmediato de 35N (Figura 27) colocamos cuidadosamente el implante que seleccionamos, en este caso un implante con tecnología Nanotite de 5.4mm de diámetro por 11.5mm de longitud, conexión interna hexagonal con paredes cónicas (Figuras 28, 29) y lo colocamos en el lecho a 20rpm consiguiendo el torque ideal mediante una llave dinamométrica (Figura 30) se toma inmediatamente radiografía periapical para corroborar la correcta posición del implante dental (Figura 31) realizamos la provisionalización carga inmediata y posteriormente un injerto de tejido conectivo zona donante de paladar que es colocado en la porción vestibular por cuestiones estéticas (Figuras 32, 33, 34) verificamos puntos de contacto en infraoclusión (Figuras 35, 36) se indica radiografía panorámica y periapical poro control postoperatorio (Figuras 37, 38) y por último se toma una radiografía periapical de control al mes y medio de colocado el implante verificando la correcta osteointegración al implante dental en espera para su rehabilitación definitiva.

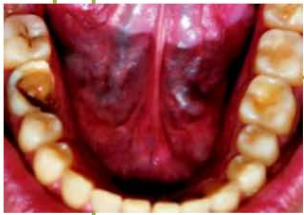

Figura 1.

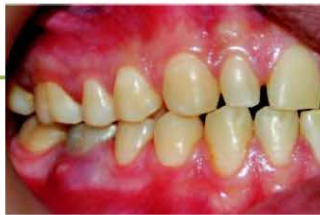

Figura 2.

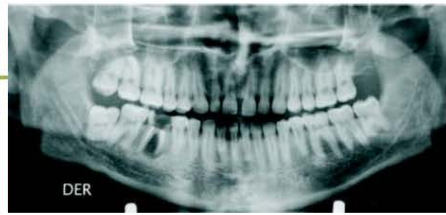

Figura 3.

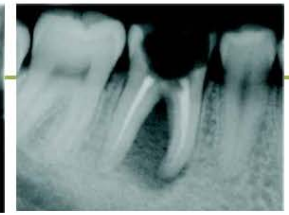

Figura 4.

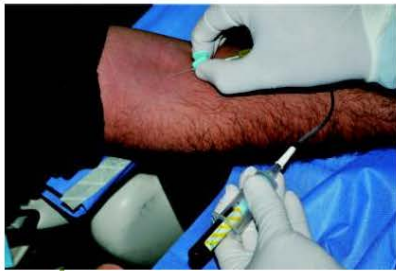

Figura 5.




Figura 6.



Figura 7.

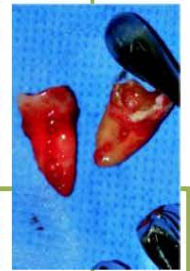

Figura 8.

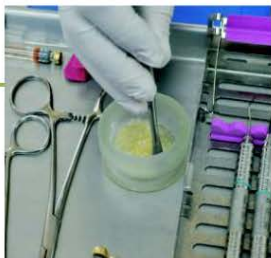

Figura 9.

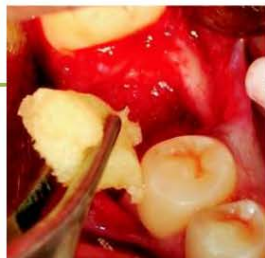

Figura 10.

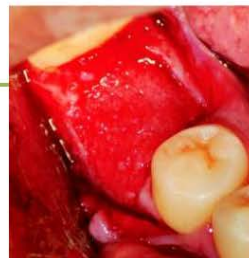

Figura 11.

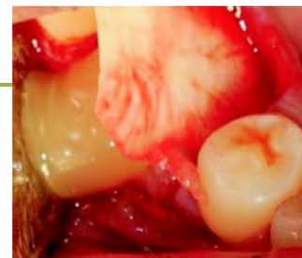

Figura 12.

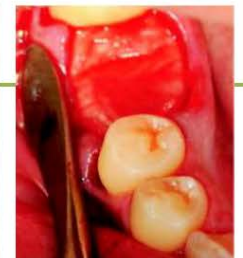

Figura 13.

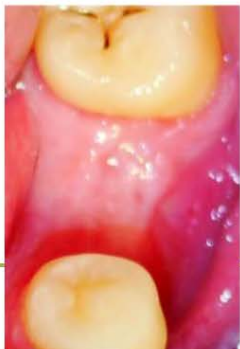

Figura 14.

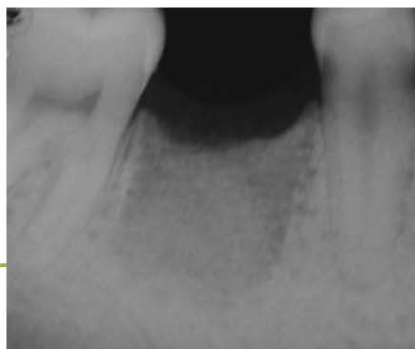

Figura 15.

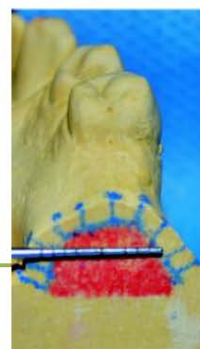


Figura 16.

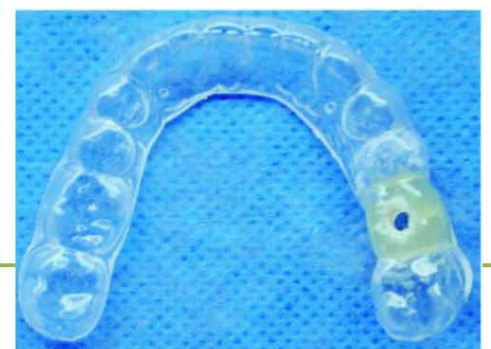

Figura 17.

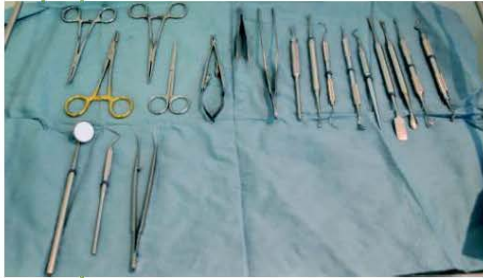

Figura 18.

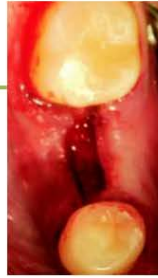

Figura 19.

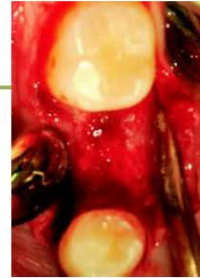

Figura 20.

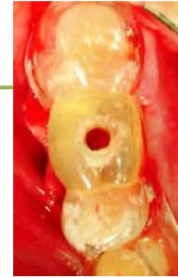

Figura 21.

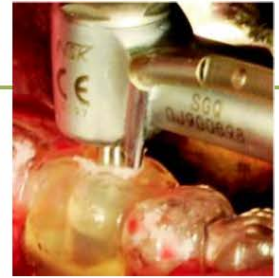

Figura 22.

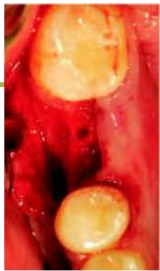

Figura 23.

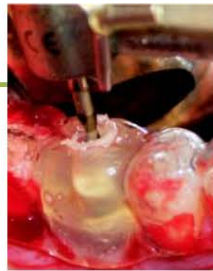

Figura 24.

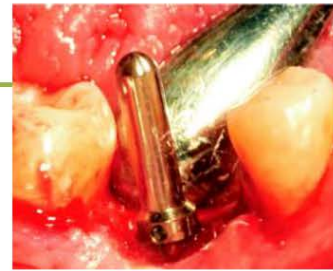

Figura 25.

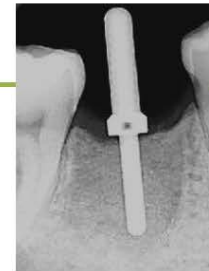

Figura 26.



Figura 27.



Figura 28.



Figura 29.

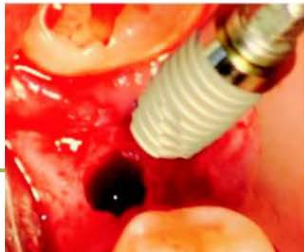

Figura 30.

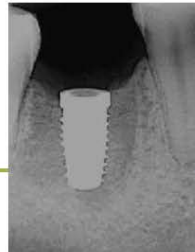

Figura 31.

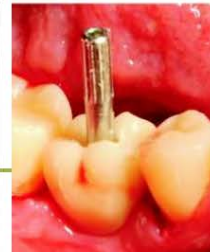

Figura 32.

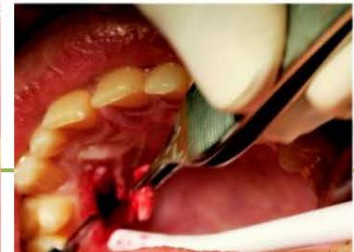

Figura 33.

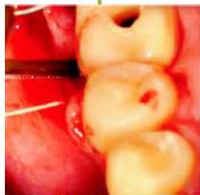

Figura 34.

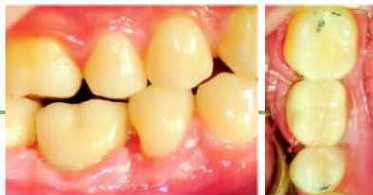

Figura 35.

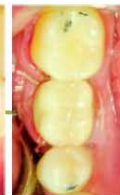

Figura 36.

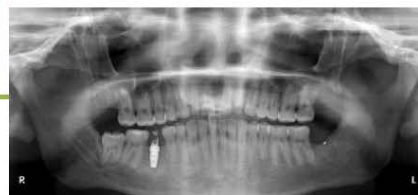

Figura 37.

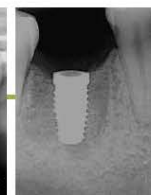

Figura 38.

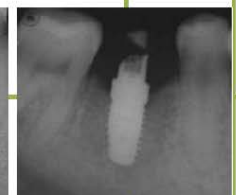

Figura 39.

## Discusión

La Regeneración Ósea Guiada (ROG) actualmente como parte del tratamiento para la colocación de implantes dentales juega un papel fundamental para el éxito y mejor pronóstico en nuestro tratamiento, reduciendo de forma significativa el tiempo de espera para la fase quirúrgica, lo anterior expuesto forma parte de la bioingeniería de tejidos considerado el futuro de la odontología contemporánea.

De esta manera podemos concluir que la obtención autóloga de el Plasma Rico en Factores de Crecimiento revela múltiples ventajas entre las cuales podemos mencionar el proceso de proliferación celular acelerado hasta en un 120% en nuestro lecho quirúrgico, además el uso de un material de injerto es la primera elección en pacientes con defectos óseos comprometidos y en los cuales se pretende manipular su crecimiento para un futuro tratamiento implantológico los cuales idealmente son colocados en lechos suficientes y con densidad ósea adecuada.

Es importante señalar como factor fundamental la colocación de una membrana en este caso reabsorbible de colágeno la cual evita que el epitelio migre y colapse nuestro injerto, al paso de cinco meses del injerto se corrobora una importante densidad ósea la cual nos permitió colocar el implante dental con un torque deseado para carga inmediato ya que a pesar de no encontrarse en oclusión está sometido definitivamente a una evidente carga masticatoria al ser un primer molar inferior.

En este caso en particular se logra el principal objetivo de regenerar el tejido perdido y aumentar la predictibilidad del tratamiento implantológico llevando a cabo un minucioso protocolo de Regeneración Ósea Guiada (ROG) y una adecuada planificación del caso clínico.

## Bibliografía

- 1.-Balraj, K., MacDonalad, et al. Bone formation over partially exposed implants using guided tissue generation. *J Oral Maxillofac Surg* 1992;50: 1060-1065.
- 2.-Artzi, Z., Zahar, R., Tal, H. Periodontal and peri-implant bone regeneration: clinical and histologic observations. *Int J Periodont Rest Dent* 1997; 17: 63-73.
- 3.-Rasmusson, L., Sennery, L., Lundgren, D., Nyman, S. Morphological and dimensional changes after barrier removal in bone formed beyond the skeletal borders at titanium implants. *Clin Oral Impl Res* 1997; 8: 103-116.
- 4.-Simion, M., Misitano, U., Gianso, L., Salvato, A. Treatment of dehiscences and fenestrations around dental implants using resorbable and nonresorbable membranes associated with bone autografts: a comparative clinical study. *Int J Oral Maxillofac Implants* 1997; 12: 159-167.
- 5.-Dohlin, C., Sennery, L., Lekholm, U., Lindhe, A., Nyman, S. Generation of new bone around titanium implants using a membrane technique: an experimental study in rabbits. *Int J Oral Maxillofac Implants* 1989; 4: 19-25.
- 6.-Fugazzotto, P.A. Report of 302 consecutive ridge augmentation procedures: Technical considerations and clinical results. *Int J Oral Maxillofac Implants* 1998; 13: 358-368.
- 7.-Fugazzotto, P. Success and failure rates of osseointegrated implants in function in regenerated bone for 6 to 51 months: a preliminary report. *Int J Oral Maxillofac Implants* 1997; 12: 17-24.
- 8.-Vlasis, J.M., Wetzel, A.C.H., Coffey, R.G. Guided bone regeneration at a fenestrated dental implant: histologic assessment of a case report. *Int J Oral Maxillofac Implants* 1993; 8: 447-451.
- 9.-Anilua, E. Plasma rich in growth factors: preliminary results of use in the preparation of future sites for implants. *Journal of Oral and Maxillofacial Implants* 1999; 14: 529-535.
- 10.-Maix, R.E. Platelet-Rich Plasma: Evidence to support its use. *J Oral Maxillofac Surg* 2004; 62: 489-496.
- 11.-Urist, M.R. Bone: formation by autoinduction. *Science* 1965; 150: 893-899.
- 12.-El plasma rico en plaquetas mejora la consolidación del injerto óseo. Julio Acero, Servicio de Cirugía Maxilofacial del Hospital Gregorio Marañón, Madrid.
- 13.-Choi, B.H., IM, C.J., Huh, J.Y., Suh, J.J., Lee, S.H. Effect of platelet-rich plasma on bone regeneration in autogenous bone graft. *J Oral Maxillofac Surg* 2004; 33: 56-59.
- 14.-Fernández, L.R.G., y cols. Plasma rico en factores de crecimiento en cirugía bucal, revista Mexicana Odontológica 2005.
- 15.-Revista Española de Cirugía Oral y Maxilofacial v.29 n.4 Madrid jul.-ago. 2007.
- 16.-Osseous guided tissue regeneration using a collagen barrier membrane. *J Oral Surg* 2006; 51:1004-12.
- 17.-Misch, Carl E. DDS. Bone-Grafting Materials in Implant Dentistry, International Journal of Oral Implantology 1993.
- 18.-Schnitman, P.A., Wahrle, P.S., Rubenstein, J.E. Immediate fixed interim prostheses supported by two-stage threaded implants: methodology and results. *J Oral Implantol* 1990; 16:96-105.
- 19.-Friberg, B., Sennery, L., Linden, B., Grandahl, K., Lekholm, U. Stability measurements of one-stage Branemark implants during healing in mandibles. A clinical resonance frequency analysis study. *Int J Oral Maxillofac Surg* 1999; 28:266-72.
- 20.-Piatelli, A., Corigliano, M., Scarano, A., Quaranta, M. Bone reactions to early occlusal loading of two-stage titanium plasma-sprayed implants: a pilot study in monkeys. *Int J Periodontics Restorative Dent* 1997; 17:162.
- 21.-Albrektsson, T., Branemark, P.I., Hansson, H.A., Lindstrom, J. Osseointegrated titanium implants. Requirements for ensuring a long-lasting, direct bone-to-implant anchorage in man. *Acta Orthop Scand* 1981; 52:155.
- 22.-Johansson, B., Srid, K.G. Assessment of bone quality from cutting resistance during implant surgery. *Int J Oral Maxillofac Implants* 1994; 6:164-171.
- 23.-Misch, C.E., Dietsh-Misch, F., Haar, J., Beck, G., Hazen, R., Misch, C.M. A bone quality based implant system: first year of prosthetic loading. *J Oral Implantol* 1999; 25:185-97.
- 24.-Misch, C.E., Hohn, J., Judy, K.W., Lemons, J.E., Linkow, L.L., Losada, J.L., Mills, E., Misch, C.M., Salama, H., Sharawy, M., Testori, T., Wong, H.L. Workshop guidelines on immediate loading in implant dentistry. *J Oral Implantol* 2004; 30:283-8.
- 25.-Esposito, M., Hirsch, J.M., Lekholm, U., Thomsen, P. Biological factors contributing to failures of osseointegrated oral implants. (I). Success criteria and epidemiology. *Eur J Oral Sci* 1998; 106: 527-51.
- 26.-Aparicio, C., Rangert, B., Sennery, L. Immediate/early loading of dental implants: a report from the Sociedad Española de Implantes World Congress consensus meeting in Barcelona, Spain, 2002. *Clin Implant Dent Relat Res* 2003; 5:57-60.
- 27.-Morton, D., Jaffin, R., Weber, H.P. Immediate restoration and loading of dental implants: clinical considerations and protocols. *Int J Oral Maxillofac Implants* 2004; 19(Suppl):103-8.
- 28.-Calandriello, R., Tomatis, M., Vallone, R., Rangert, B., Gottlow, J. Immediate occlusal loading of single lower molars using Branemark System Wide-Platform TiUnite implants: an interim report of a prospective open-ended clinical multicenter study. *Clin Implant Dent Relat Res* 2003; 5 (Suppl1): 74-80.
- 29.-Hui, E., Chow, J., Li, D., Liu, J., Wat, P., Low, H. Immediate provisional for single-tooth implant replacement with Branemark system: preliminary report. *Clin Implant Dent Relat Res* 2001; 3:79-86.
- 30.-Ericsson, I., Nilson, H., Lindh, T., Nilner, K., Randow, K. Immediate functional loading of Branemark single tooth implants. An 18 months clinical pilot follow-up study. *Clin Oral Implants Res* 2000; 11:26-33.
- 31.-Mendes, V.C., Moineddin, R., Davies, J.E. The effect of discrete calcium phosphate nanocrystals on bone-bonding to titanium surfaces. *Biomaterials*. (2007)doi:10.1016/j.biomaterials.2007.07.020.
- 32.-Sullivan, D.Y., Sherwood, R.L., Porter, S.S. Long-Term Performance of Osseotite Implants: A 6-Year Clinical Follow-Up. *Compendium April 2001; Vol. 22, No. 4.*
- 33.-Davaranah, M., Martinez, H., Etienne, D., Zabalegui, I., Mattout, P., Chiche, F., Michel, J.A. Prospective Multicenter Evaluation of 1,538 3i Implants: 1 to 5-year Data. *The International Journal of Oral & Maxillofacial Implants*. 2002; Vol. 17, No. 6.
- 34.-Feldman, S., Boitel, N., Weng, D., Kohles, S.S., Stach, R.M. Five-Year Survival Distributions of Short-Length (10mm or less) Machined-Surfaced and Osseotite Implants. *Clinical Implant Dentistry and Related Research*. 2004; Vol. 6, No. 1.