

# Intervención odontopediátrica y derivación oportuna en lesiones bucales quirúrgicas

## *Pediatric dentistry intervention and timely referral in surgical buccal lesions*

María Lorena Cardoso.\*

\*Doctor en Odontología. Especialista en Odontopediatria, y Auxiliar de Primera Categoría del Módulo de Atención Integral del niño y adolescente.

Facultad de Odontología, Universidad Nacional del Nordeste. Corrientes, Argentina.

### Resumen

El desarrollo y la erupción dental se ajustan a patrones similares en todos los dientes, pero ocurren a un ritmo diferente en cada uno de ellos. Existen múltiples factores que ocasionan el retraso de la erupción dental; dentro de los factores sistémicos que ocasionan anomalías eruptivas, podemos encontrar diferentes lesiones quísticas, entre ellas el quiste bucal mandibular infectado (QBMI). Esta lesión se presenta asociada al primer o segundo molar inferior permanente en vías de erupción, en niños entre los seis y nueve años. En este trabajo, se presenta un caso clínico de un niño de ocho años de edad con esta patología, en donde se detalla la intervención del odontopediatra en la detección, derivación y tratamiento de esta lesión. Es fundamental que el odontólogo general, el odontopediatra y el ortodoncista conozcan los cambios que se dan en este primer periodo eruptivo puesto que son las edades adecuadas para prevenir e interceptar diversas maloclusiones.

**Palabras clave:** quistes mandibulares, cronología de erupción, dentición mixta.

### Abstract

*Developmental and dental eruption conform to similar patterns in all teeth, but occur at a different rate in each of them. This process, which is arranged within the chronological age of the patient, may have differences in the time of eruption associated with multiple factors that cause delayed dental eruption. Among the systemic factors that cause eruptive abnormalities, we can find different cystic lesions, including the infected mandibular buccal cyst (QBMI). This lesion is associated with the first or second permanent lower molar erupting, in children between six and nine years of age. In the present work, a clinical case of an 8-year-old boy with this pathology is presented, which details the intervention of the pediatric dentist since the detection, the derivation and its contribution in the treatment of this lesion. It is essential that the general dentist, odontopaediatric and orthodontist know the changes that occur in this period since they are the appropriate ages to prevent and intercept various malocclusions.*

**Key words:** mandibular cysts, chronology of eruption, mixed dentition.

### INTRODUCCIÓN

El interés de la erupción dental y el recambio dentario está justificado por la frecuencia de patologías odonto-destructivas que ocurren en este periodo, y en la importancia de la secuencia eruptiva y el crecimiento maxilar para el desarrollo de los maxilares y su correcta oclusión.<sup>1</sup>

El desarrollo y la erupción dental tienen patrones similares en todos los dientes, pero ocurren a un ritmo diferente en cada uno de ellos.<sup>2</sup>

Una entidad íntimamente relacionada con el mecanismo de erupción es el quiste mandibular bucal infectado o infiltrado (QMBI), también conocido como quiste mandibular bucal de bifurcación o quiste paradental. La Organización Mundial de la Salud (OMS),<sup>3</sup> ha incluido esta lesión bajo la categoría de quiste paradental y sugiere el término de QBMI, para lesiones que ocurren en la superficie vestibular o bucal de primeros molares permanentes vitales en niños de seis años a 10 años de edad. Casi un tercio de los QBMI se asocian con el primer y segundo molar permanente inferior, y generalmente

producen pocos o ningún síntoma. En algunos casos pueden cursar con malestar, hinchazón, dolor durante la oclusión, erupción retardada y supuración. Un cuarto de los pacientes con esta variante puede presentar la afección bilateralmente.

En 1983 Stoneman y Worth, describieron por primera vez esta lesión, documentando sus características clínicas y radiográficas<sup>4</sup> pero no hicieron referencia de las histológicas que fueron mencionadas más tarde por Wolf y Hietanen.<sup>5</sup> El diente involucrado en esta patología esta vital, para efectuar el diagnóstico es muy importante el test de vitalidad que frecuentemente es positivo.<sup>6,7</sup>

Se considera que la localización hacia vestibular de la pieza dentaria, es por consecuencia del estímulo que produce al erupcionar las cúspides vestibulares sobre los tejidos gingivales en niños.

En pacientes jóvenes, el aspecto distintivo de esta patología se caracteriza por ser autolimitada, afectando solo la región mandibular. Dentro de los hallazgos radiográficos, se destaca la continuidad de la cortical alveolar apical y el desplazamiento hacia vestibular de la corona del diente afectado.

El trabajo que se expone corresponde a un QBMI en un paciente de ocho años de edad, teniendo como objetivo re-

flexionar sobre el rol del odontopediatra en el diagnóstico y la derivación oportuna para su tratamiento quirúrgico.

## CASO CLÍNICO

Paciente de ocho años de edad que concurre a la consulta por alteraciones en la oclusión. En la anamnesis no relata antecedentes de importancia. Al examen clínico intrabucal se observa una dentición mixta, y en el sector retromolar se observa una pérdida del fondo del vestíbulo en la pieza 46 (**figura 1**).

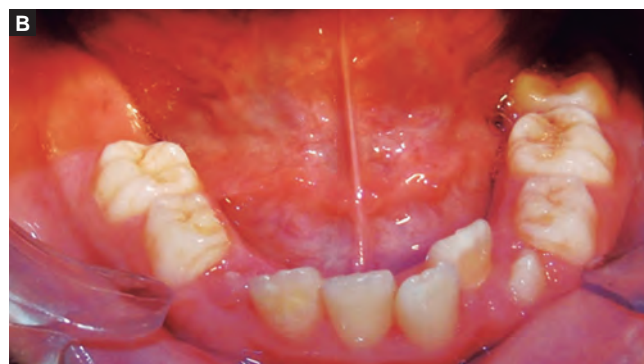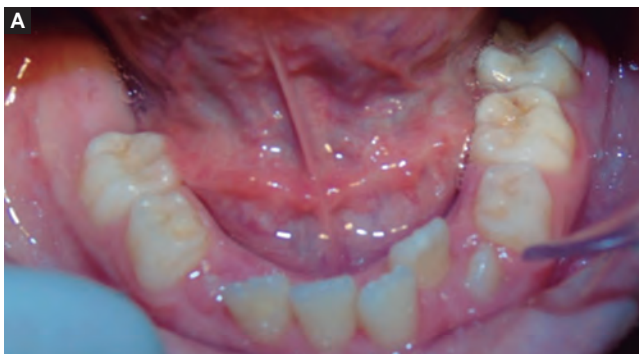A la palpación se corrobora un aumento de volumen de aproximadamente un centímetro de diámetro, no doloroso, circunscrito, de consistencia dura, no móvil, recubierto por una mucosa aparentemente normal, localizado en el cuerpo de la mandíbula del lado derecho.

A fin de establecer el tratamiento ortopédico de elección se realiza el pedido de una radiografía panorámica, en la que se visualiza una alteración a nivel de la raíz del primer y segundo molar inferior derecho, presentando una esclerosis ósea reaccional periférica, preservación de la lámina dura como así también del ligamento periodontal de la pieza involucrada. (**Figura 2**).

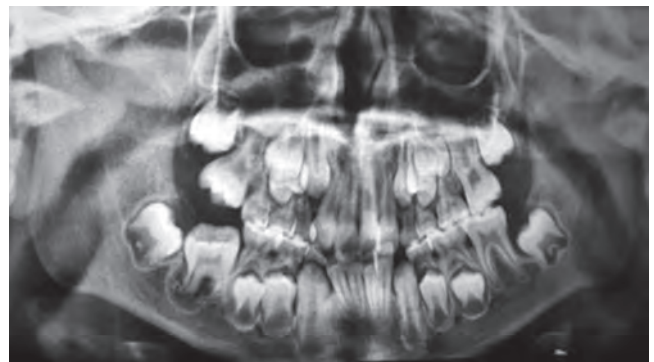
Se realiza la derivación del paciente al Servicio de Cirugía de la Facultad de Odontología de la UNNE. Los exámenes complementarios que solicitó el cirujano al paciente fueron, *cone beam computed tomography* (CBCT), observándose como representa la pieza dentaria 46 en evolución extraósea, con desarrollo radicular incompleto, en los cortes sagitales la pieza presenta un área radiolúcida a nivel interradicular. (**Figura 3**).

En los cortes axiales y transversales, se aprecia un área osteolítica, corticalizada, que provoca adelgazamiento de la tabla ósea vestibular (**figura 4**).

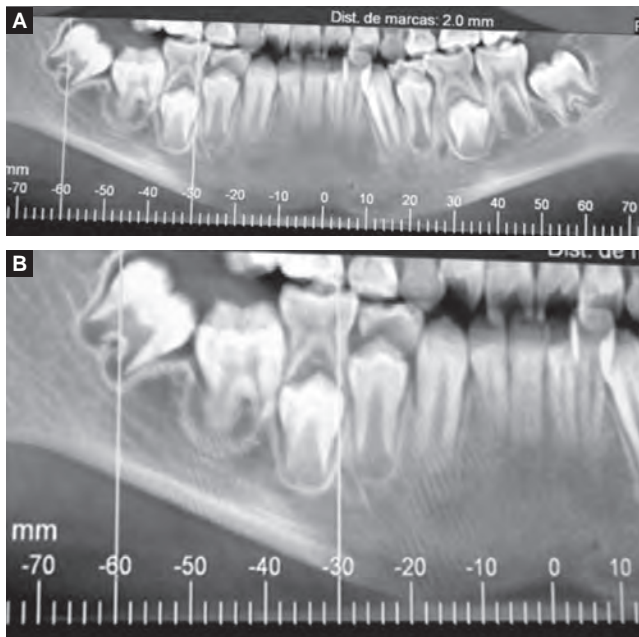
Para efectuar la biopsia, el Servicio de Cirugía y Anatomopatológica, solicitó el análisis pre quirúrgico correspondiente, presentándose sin particularidades. La toma de muestra se realizó en la región retromolar, tratando primeramente, de



**Figura 1 A y B.** Corresponde a la fotografía del examen clínico intrabucal. Se observa un paciente en dentición mixta, con pérdida del fondo del surco por vestibular del 46, no doloroso, circunscrito, de consistencia dura, no móvil, recubierto por una mucosa aparentemente normal.



**Figura 2.** Radiografía panorámica que revela una imagen radiolúcida de aproximadamente un centímetro de diámetro, de forma irregular, con cortical, que engloba la raíz distal del 36.



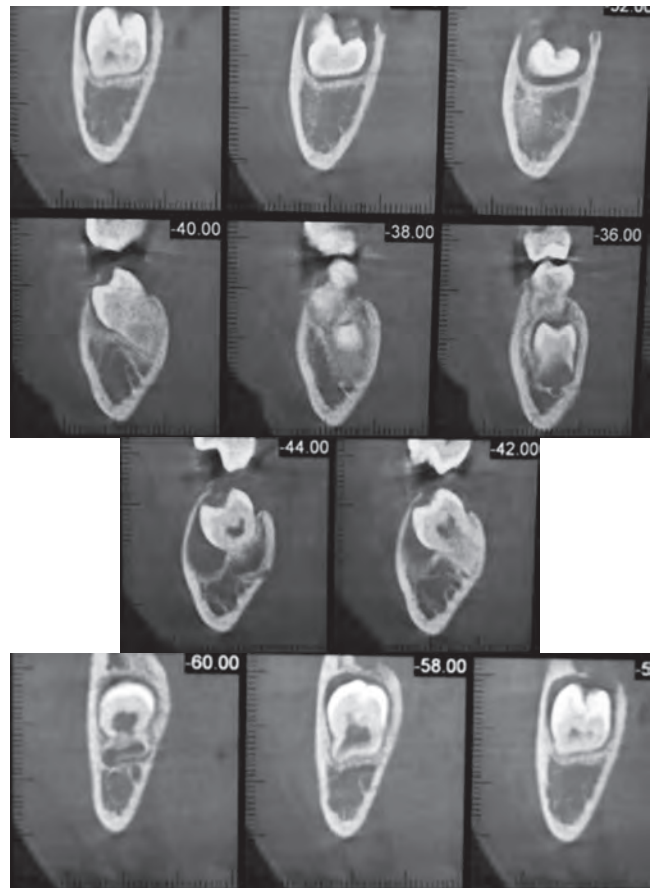
**Figura 3 A y B.** Tomada con CBCT. En un corte sagital se observa, lesión radiolúcida bien circunscrita que rodea la pieza 4.6 y 4.7.

colectar fluido por punción utilizando una jeringa tipo Luer sin obtener material purulento de la lesión. Se prosiguió con la realización de un colgajo de la encía por vestibular obteniéndose el tejido que sería sometido a histopatología a través de la trepanación de la tabla ósea vestibular (*figura 5*).

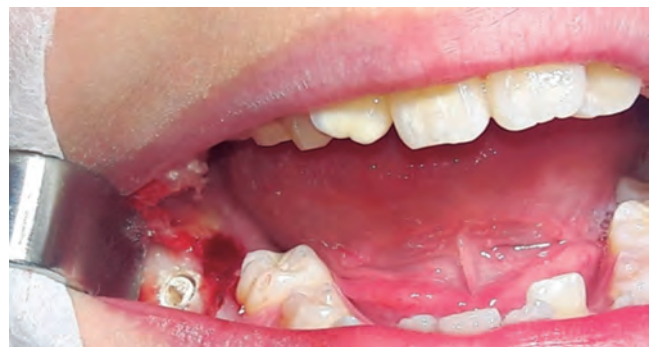En el estudio histopatológico se observaron fragmentos disgregados de formación quística revestida con epitelio plano estratificado no queratinizado, acompañados con fragmentos de encía que presentan cambios inflamatorios y tejidos de granulación con exudado fibrino hemático. La biopsia confirmó el diagnóstico de QBMI, con lo cual se procedió a elaborar el tratamiento indicado para este paciente.

## DISCUSIÓN

El conocimiento del desarrollo dentario desde su génesis hasta su aparición en boca, primero de una dentición caduca y después de la permanente, es de gran utilidad para la práctica clínica odontológica, como instrumento básico en el diagnóstico, en la elaboración del plan de tratamiento y como indicador del pronóstico de cualquier tipo de patología. Además, su análisis también tiene interés para estudios de antropología, demografía, medicina forense, paleontología, así como para la odontología legal y forense, ya que, en ocasiones, la única manera de aproximación fiable a la determinación de la edad de un individuo, con las implicaciones legales de si es un menor o no, es mediante el estudio de la dentición.<sup>8,9</sup>



**Figura 4.** Tomada con CBCT. En los cortes transversales se puede observar áreas osteolíticas corticalizadas con adelgazamiento y expansión de la tabla ósea vestibular. También se visualiza remarcado por la flecha, el desplazamiento de la pieza dentaria 46 hacia vestibular con un escaso desarrollo radicular.



**Figura 5.** Imagen representativa de la toma de material para la biopsia correspondiente. Se realizó a través de un trepanador el ingreso por vestibular de la cortical ósea del 46 a fin de lograr material representativo.

Es fundamental que el odontólogo general, el odontopediatra y el ortodoncista conozcan los cambios que se dan en este periodo puesto que son las edades adecuadas para prevenir e interceptar diversas maloclusiones. La erupción dental ha sido ampliamente estudiada debido a sus implicaciones a nivel sistémico y de crecimiento y desarrollo craneal.<sup>10</sup> Este primer periodo transicional es relevante para la nueva oclusión puesto que con la erupción del primer molar permanente se adquiere una nueva relación molar y al erupcionar los incisivos superiores e inferiores se establece la sobremordida horizontal y vertical, fundamentales para la oclusión dental.<sup>11</sup> Desde el punto de vista de prevención y efectividad en el manejo de las maloclusiones, el primer periodo transicional se considera de gran importancia para el ortodoncista, los maxilares están en crecimiento y se pueden interceptar y solucionar posibles problemas en la oclusión. Este proceso de erupción esta genéticamente determinado al estar asociado con genes como el POST, RUNX2, AMELX, información que se ha tomado de estudios con grupos familiares que han presentado alteraciones en la erupción dental. Por eso, se ha sugerido que el tiempo de erupción depende de la herencia, el metabolismo óseo, el periodo del desarrollo y la posición fetal, las hormonas, la raza, la nutrición, las enfermedades que ha sufrido el individuo y una diversidad de factores locales.<sup>12</sup> La cronología de erupción también se puede ver afectada por factores sistémicos, patologías endocrinas, radiación o síndromes como displasia cleidocraneal y síndrome de Down.<sup>13</sup> Diversos factores etiológicos se han documentado, asociado al retraso de la erupción, como dientes supernumerarios, anquilosis, quistes, erupción ectópica, tumores odontogénicos o no odontogénicos, deficiencias nutricionales, infección por el Virus de la Inmunodeficiencia Humana (VIH) y el síndrome de Gardner, entre otros. Sin embargo, hay niños sanos que presentan retraso en la erupción sin que se observe alguna causa conocida. En estos casos, la etiología podría deberse a alguna alteración en la regulación del proceso de erupción a nivel celular.<sup>14</sup>

Actualmente, el QBMI se encuentra incluido dentro de los quistes odontogénicos inflamatorios en la clasificación de la OMS, no siendo aceptada universalmente debido a que presenta los mismos aspectos clínicos, radiológicos e histopatológicos del quiste paradental de los terceros molares.<sup>15,16</sup> Sin embargo, las consecuencias del tratamiento son muy diferentes en un adulto que pierde su tercer molar y en un niño que pierde primero y/o segundo molar permanente. La denominación que utilizaremos para esta patología es la de quiste mandibular bucal infiltrado, siendo la más apropiada por la ausencia de sintomatología infecciosa aguda asociada. Como aspectos característicos esta entidad presenta una edad de incidencia específica (6-13 años) y el sitio de aparición en el que se presenta, usualmente el primer molar y ocasionalmente el segundo molar mandibular, son aspectos característicos de esta lesión. Este quiste no aparece en los primeros o segundos molares de adultos ni en el maxilar superior lo que podría llevar a pensar en la naturaleza auto-limitada de esta patología.<sup>7</sup>

La etiología del QBMI no está bien definida, varias teorías han sido propuestas, una de ellas es que, durante la erupción

de los molares mandibulares, al emerger las cúspides a través del epitelio oral podría presentarse una respuesta inflamatoria en el tejido conjuntivo, lo cual podría estimular la formación del quiste. El hecho de que la cúspide mesiovestibular sea la primera en irrumpir en la cavidad bucal podría explicar el desarrollo de esta lesión en la superficie vestibular al tiempo de la erupción. El epitelio podría derivar de restos epiteliales de Malassez y de Serres, o de la lámina dental o del epitelio reducido del esmalte.

Se ha reportado que en un 25% de los casos puede aparecer en el diente contralateral el desarrollo subclínico de esta misma lesión, detectado radiográficamente y confirmado al minuto de la cirugía. Esto hace aconsejable una evaluación minuciosa del diente contralateral. En nuestro paciente los otros primeros molares se presentan bien erupcionados y en condiciones normales y correctas.

Con el diagnóstico confirmado el tratamiento de elección por parte del cirujano consistía en la extracción de la lesión y de las piezas dentarias involucradas, tal como se realiza en pacientes adultos que presentan esta patología en terceros molares retenidos. Considerando que no se trata de un paciente adulto y la pérdida de estas piezas dentarias afectarían el equilibrio de desarrollo y crecimiento, se realizó una segunda consulta en la que se concilió un tratamiento más conservador, realizado ya por varios autores,<sup>17</sup> en los casos de lesiones menos extensas, en donde se efectúa un curetaje de la pared quística, permitiendo que la pieza dentaria emerja y luego con movimientos ortodóncicos reubicarla.

Todas las profesiones exigen en su ejercicio conocimientos y habilidades técnicas, es lo que llamamos responsabilidad profesional. En particular, dentro de la práctica odontopediátrica, el vínculo que se crea no se extiende únicamente al paciente, sino que también involucra su entorno familiar, esto implica una mayor responsabilidad al diagnosticar y derivar oportunamente, realizando un seguimiento minucioso. En este trabajo el tratamiento inicial sugerido por el cirujano no contemplaba el desarrollo y crecimiento que presenta el niño, por lo que el rol del odontopediatra no solo fue la de detectar inicialmente la lesión y realizar los estudios correspondientes sino también asesorar y acompañar, para que el tratamiento realizado fuese el apropiado para la edad del paciente.

## CONCLUSIONES

Es fundamental que el odontólogo general, el odontopediatra y el ortodoncista, conozcan los cambios que se dan en este periodo, puesto que son las edades adecuadas para prevenir e interceptar no solo diversas maloclusiones, sino también detectar patologías que interfieran en el normal mecanismo de erupción.

Para el diagnóstico de esta patología, es esencial, el seguimiento de la secuencia eruptiva para determinar la retención del primer molar permanente ya que el paciente no presentaba sintomatología dolorosa, y realizar una derivación oportuna al servicio de cirugía, donde se realizan los estudios complementarios a fin de determinar un diagnóstico definitivo.

## REFERENCIAS

1. Mendoza A. Desarrollo y erupción dentaria. En: Boj JR. Odontopediatría. 2a ed. Barcelona: Masson; 2005: 55-65.
2. Cañon OL, Torres EA. Desarrollo de la Dentición. En: Rodríguez MJ. Guías Clínicas para el Manejo Odontológico del Paciente Pediátrico. Bucaramanga: Universidad Santo Tomás; 2010. p. 295-300.
3. Van der Linden F. The Development of the Dentition. Chicago: Quintessence Publishing; 1983.
4. Stoneman DW, Worth HM. The mandibular infected buccal cyst-molar area. Dent Radiogr Photogr 1983; 56(1): 1-14.
5. Wolf J, Hietanen J. The mandibular infected buccal cyst (paradental cyst). A radiographic and histological study. Br J Oral Maxillofac Surg 1990; 28(5): 322-25.
6. Pompura JR, Sándor GK, Stoneman DW. The buccal bifurcation cyst: a prospective study of treatment outcomes in 44 sites. Oral Surg Oral Med Oral Pathol Oral Radiol Endod 1997; 83(2): 215-21.
7. David LA, Sandor GKB, Stoneman DW. The buccal infected cyst: is non-surgical treatment an option? J Can Dent Assoc. 1998; 64: 712-16.
8. Chen JW, Guo J, Zhou J, Liu RK, Chen TT, Zou JJ. Assessment of dental maturity of western Chinese children using Demirjian's method. Forensic Sci Int 2009; 30: 1-4.
9. Olze A, Reisinger W, Geserick G, Schmeling A. Age estimation of unaccompanied minors. Part II. Dental aspects. Forensic Sci Int 2006; 159 Suppl 1: S65-7.
10. Wake M, Hesketh K, Lucas J. Teething and tooth eruption in infants: A cohort study. Pediatrics 2000; 106(6): 1374-79.
11. Rajic Z, Rajic-Mestrovic S, Verzak Z. Chronology dynamics and period of permanent tooth eruption in Zagreb children. Coll Antropol. 2000; 24(1): 137-43.
12. Kochar R, Richardson A. The chronology and sequence of eruption of human permanent teeth in Northern Ireland. Int J Paediatr Dent 1998; 8(4): 243-52.
13. Frazier-Bowers S, Simmons D, Koehler K, Zhou J. Genetics analysis of familial nonsyndromic primary failure of eruption. Orthod Craniofac Res 2009; 12(2): 74-81.
14. Gallego L, Baladron J, Junquera L. Bilateral mandibular infected buccal cyst: a new image. J. Periodontol. 2007; 78(8): 1650-54.
15. Lacaíta MG, Capodiferro S, Favia G, Santarelli A, Lo Muzzio L. Infected paradental cysts in children: a clinicopathological study of 15 cases. Br J Oral Maxillofac Surg. 2006. 44(2): 112-15.
16. Bsoul SA, Flint DJ, Terezhalmly GT, Moore WS. Clinical Image in oral medicine and maxillofacial radiology. QJ 2002; 3(10): 782-83.
17. Ramos Chrcanovic B, Maciel Vasconcelos Reis BM, Freire-Maia B. Paradental (Mandibular Inflammatory Buccal) Cyst. Head and Neck Pathol 2011; 5: 159-64.