

## Aplicaciones prácticas de osteosíntesis en las fracturas de tobillo

Sergio Rodríguez Rodríguez\*

### INTRODUCCIÓN

Dentro de las lesiones del sistema musculoesquelético, una de las causas de mayor demanda es la fractura luxación de tobillo. Se tiene documentación de este tipo de lesiones desde tiempos remotos, ya que en algunas momias egipcias se han encontrado datos de fracturas de tobillo consolidadas.

Hipócrates narra que las fracturas cerradas eran reducidas por tracción del pie y que las no reductibles se debían abrir o los pacientes podrían morir por gangrena dentro de los primeros siete días, lo que dio lugar al desarrollo del tratamiento quirúrgico para este tipo de lesiones.

De esa forma, se probaron muchos tipos de tratamientos que no parecían ser muy convincentes, hasta que Weber en 1965 reportó un sistema de clasificación que posteriormente fue modificado por Danis, que correlaciona el nivel de fractura del peroné con la severidad de la lesión ósea y ligamentaria. Esto fue tomado por el grupo AO<sup>7</sup> quienes realizaron un estudio sistemático de las fracturas y expandieron los principios de Lana, Lambotte y Danis, desarrollando nuevos implantes y técnicas de osteosíntesis que forman la base del manejo actual de las fracturas de tobillo.

Un aspecto que debe ser considerado en las fracturas de tobillo es que cualquiera que sea su tipo puede afectar la superficie articular y los ligamentos, y con cierta frecuencia se acompañan de luxaciones.

El diagnóstico se hace con base en el mecanismo de lesión, la clasificación de ésta sirve para dar un tratamiento y para establecer un pronóstico. La radiografía simple seguida de imágenes de esfuerzo (con anestesia local), si están indicadas servirán para valorar la estabilidad del tobillo. En ocasiones, puede solicitarse una tomografía computarizada o una resonancia magnética para determinar posibles cambios de la superficie articular y la posición de la fractura. La radiometría es básica para la evaluación del resultado postratamiento, ya sea

#### Objetivos:

- a) Hacer una sinopsis de las diferentes fracturas que pueden afectar la articulación del tobillo.
- b) Presentar la clasificación de AO.
- c) Proponer algunos tips sobre su estudio y tratamiento.

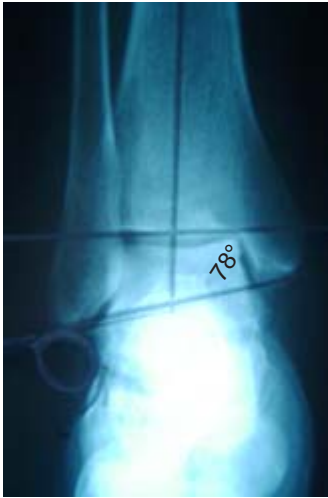\* Jefe del Módulo de Pierna, Tobillo y Pie. Hospital de Ortopedia y Traumatología, Unidad de Alta Especialidad "Lomas Verdes" IMSS.

Dirección para correspondencia:

Sergio Rodríguez Rodríguez

Calzada de la Viga 1756-303. Col. Héroes de Churubusco, Iztapalapa. 09090. México DF

Correo electrónico: serro\_1999@yahoo.com.mx



**Figura 1.** Radiometría normal donde se muestra el ángulo talocrural y la línea de Shenton.

que se haya efectuado tratamiento conservador o quirúrgico, de tal manera que el ángulo talocrural, la línea de Shenton, la congruencia articular y el valgo del peroné nos dan una idea precisa del resultado final del tratamiento (*Figura 1*).

Cuanto más proximal se localiza la fractura del peroné, mayor es el grado de lesión de los ligamentos de la sindesmosis y, por lo tanto, mayor el peligro de que la mortaja sea insuficiente.

### CLASIFICACIÓN

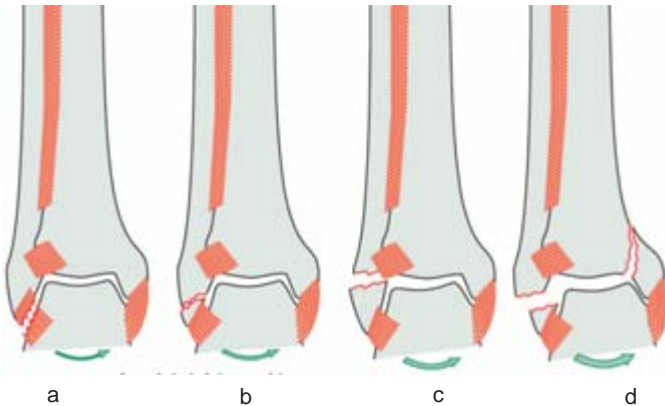
Las fracturas de tobillo han sido clasificadas por la AO en tres tipos de acuerdo al nivel de la fractura del peroné, los cuales concuerdan con la clasificación de Weber.

**Tipo A.** El mecanismo de lesión es por inversión forzada del tobillo, lo que condiciona una fractura transversal del *peroné* por avulsión localizada a nivel de la articulación del tobillo o por debajo de ella o ruptura del complejo ligamentoso lateral (*Figura 2*).

Las lesiones del tipo A se clasifican a su vez en tres tipos:

- A1 Lesión infra-sindesmal aislada
  - .1 Ruptura del ligamento colateral lateral
  - .2 Avulsión de la punta del maléolo lateral
  - .3 Fractura transversal del maléolo lateral

- A2 Lesión infra-sindesmal con fractura del maléolo tibial
  - .1 Ruptura del ligamento colateral lateral
  - .2 Avulsión de la punta del maléolo lateral



Maléolo medial: Puede estar intacto o fracturado y el trazo de fractura orientado entre horizontal y vertical. No es raro que exista una fractura por compresión en la cara medial de la superficie articular tibial.  
 Borde posterior de la tibia: Habitualmente se encuentra intacto. Sólo en algunas ocasiones existe un fragmento posteromedial que puede estar unido al fragmento del maléolo medial. El complejo ligamentoso tibioperoneo siempre está intacto.

**Figura 2.** Muestra el mecanismo de lesión: (a) resistencia del ligamento menor a la ósea, (b) resistencia ligamentaria mayor a la ósea, (c) metáfisis, punto menor resistencia ósea, (d) fuerza mayor que la resistencia ósea del maléolo medial.

### .3 Fractura transversal del maléolo lateral

A3 Lesión infrasindesmal con fractura posteromedial

- .1 Ruptura del ligamento colateral lateral
- .2 Avulsión de la punta del maléolo lateral
- .3 Fractura transversal del maléolo lateral

**Tipo B.** El mecanismo de lesión es por rotación externa y eversion, cuando se acompaña de canto posterior se agrega posición equina (*Figura 3*).

B1 Fractura transindesmal del peroné anterior

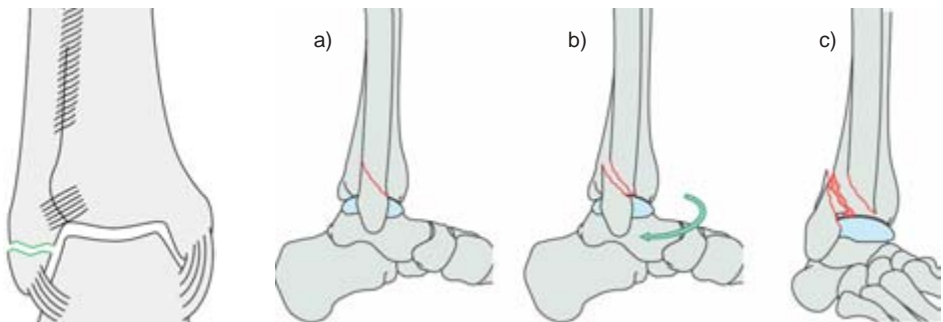
- .1 Simple
- .2 Simple con ruptura de la sindesmosis anterior
- .3 Multifragmentada

B2 Fractura transindesmal del peroné con lesión medial

- .1 Simple, con ruptura del ligamento colateral medial (deltoideo) y de la sindesmosis anterior
- .2 Simple, con fractura del maléolo medial y ruptura de la sindesmosis anterior
- .3 Multifragmentada

B3 Fractura transindesmal del peroné, con lesión medial y fractura de Volkman (fractura del reborde posterolateral)

- .1 Simple del peroné, con ruptura del ligamento colateral y medial
- .2 Simple del peroné, con fractura del maléolo medial
- .3 Multifragmentada del peroné con fractura del maléolo medial

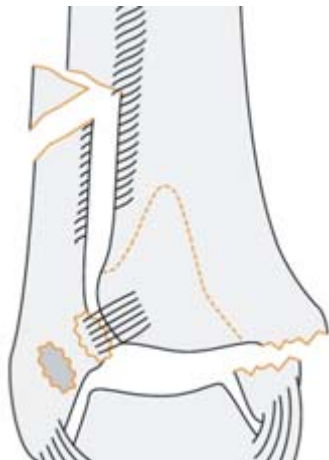

Esquematiza los tipos de fracturas transindesmales

Peroné: Existe una fractura oblicua distal que se dirige hacia proximal y hacia atrás desde el nivel de la articulación del tobillo. El trazo de fractura puede ser único o bien pueden existir varios dependiendo del tipo de fuerzas causantes del traumatismo (*Figura 4*).

Maléolo medial: A este nivel existe una fractura de tamaño variable o bien una rotura del ligamento deltoideo. El borde posterior de la tibia: Puede estar intacto o bien presentar una fractura con un fragmento posterolateral del denominado triángulo de Volkman.

**Figura 3.** Muestra la imagen típica de fractura de tobillo por inversión con avulsión el maléolo peroneo.



Maléolo medial: Existe una fractura por avulsión o una rotura del ligamento deltoideo. El borde posterior de la tibia puede estar intacto o bien mostrar una lesión por tracción. Complejo ligamentoso tibioperoneo: Siempre está roto. Existe una rotura de la membrana interósea desde la articulación del tobillo hasta el nivel de la fractura del peroné como mínimo.

**Figura 4.** Esquematiza las fracturas que ocurren entre la cabeza del peroné y la sindesmosis.

**Tipo C. Peroné:** Existe una fractura diafisaria del peroné entre la sindesmosis y la cabeza del mismo (Figura 4).

Este tipo de lesiones se subdivide, al igual que las anteriores en tres tipos:

C1 Lesión suprasindesmal, fractura simple de la diáfisis del peroné

- .1 Con ruptura del ligamento colateral medial
- .2 Con fractura del maléolo medial
- .3 Con fractura del maléolo medial y lesión de Volkmann

C2 Lesión suprasindesmal, con fractura multifragmentada de la diáfisis del peroné

- .1 Con ruptura del ligamento colateral medial
- .2 Con fractura del maléolo medial
- .3 Con fractura del maléolo medial y lesión de Volkmann C3

C3 Lesión suprasindesmal, lesión proximal del peroné

- .1 Sin acortamiento, sin lesión de Volkmann
- .2 Con acortamiento, sin lesión de Volkmann
- .3 Con lesiones mediales y de Volkmann

## TRATAMIENTO

Cuando la fractura no está desplazada, por lo general es suficiente con un enyesado o abrazadera (inmovilización externa), es muy importante determinar que en verdad no exista desplazamiento, ya que la estabilidad articular depende de la posición de las superficies articulares y del apoyo de los ligamentos.

Si está desplazada es necesario restablecer su posición normal mediante reducción cerrada o abierta más fijación interna para conservar la estabilidad en tanto ocurre la cicatrización. Se restringe el apoyo por un tiempo que varía de acuerdo al tipo de fractura, a la estabilidad y a la cicatrización ósea. Tan pronto sea posible debe iniciarse la movilización temprana de la articulación sin poner en riesgo la reducción de la fractura.

En las fracturas tipo A de Weber, la fractura del peroné se localiza por debajo de la sindesmosis con un trazo transverso. Su mecanismo es por avulsión, lo que condiciona que la sindesmosis esté intacta y por ende la mortaja estable. Si la fractura avulsión del peroné no está desplazada o tiene un desplazamiento mínimo y no se encuentra ninguna lesión en el lado medial, la aplicación de un aparato de yeso durante cuatro a ocho semanas da resultados excelentes.

La indicación quirúrgica de una fractura del tipo A, sería cuando existe una avulsión del maléolo lateral que impide una reducción estable o cuando existe una lesión severa de partes blandas, ya que puede condicionar un desplazamiento de la fractura después de la reducción cerrada. Otra indicación sería una fractura desplazada del complejo articular medial, inclusive en la fractura del maléolo medial tipo vertical, con o sin fractura del lado posterior de la tibia o también en una fractura osteocondral de la superficie articular medial de la tibia o del astrágalo (*Figura 5*).

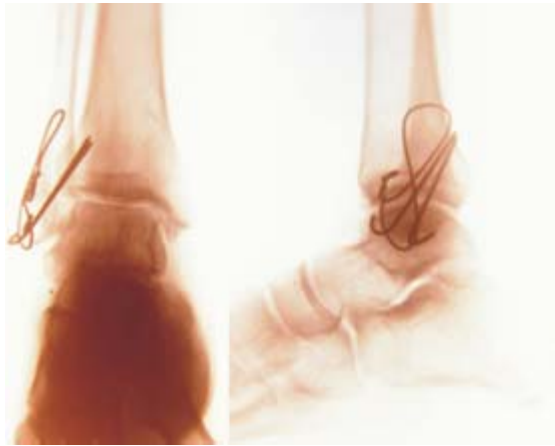En fracturas de tipo B con alteraciones de osteopenia u osteoporosis, es conveniente la aplicación de una placa posterior, teniendo una mejor presa del material de osteosíntesis y por lo tanto una mejor estabilidad (*Figura 6*).

En las lesiones de tobillo que radiológicamente no se encuentra fractura en el peroné, pero que hay sospecha clínica de lesión de la sindesmosis, es necesario tomar una radiografía de toda la pierna o de la rodilla, ya que puede haber una lesión proximal (*Figura 7*).

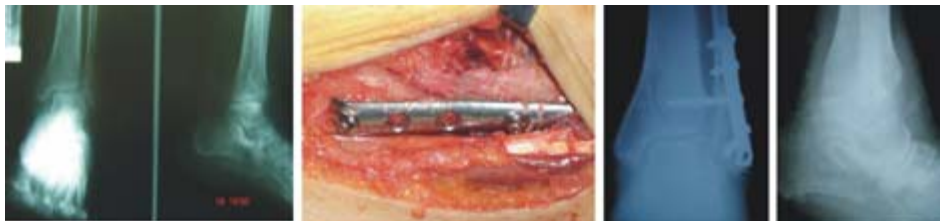Si hay una gran distancia entre el sitio de fractura y la sindesmosis se recomienda la aplicación de dos tornillos; uno de situación y otro que se denomina de atracción, cuya función es evitar la rotación de uno sobre el otro (*Figura 8*).

#### SUGERENCIAS PARA EL TRATAMIENTO QUIRÚRGICO

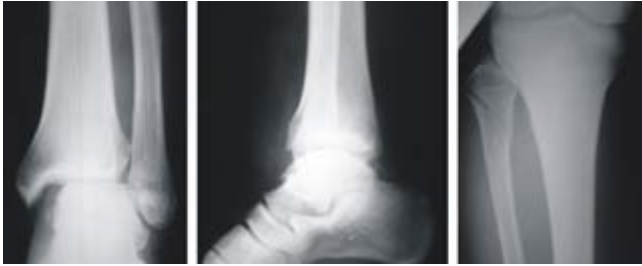1. Reducción del edema (vendaje de Jones y férula).
2. Profilaxis antibiótica en pacientes diabéticos, inmunodeprimidos y reumáticos.
3. Tornillo de situación tricortical a 4 ó 6 cm, por arriba de la superficie articular del tobillo.



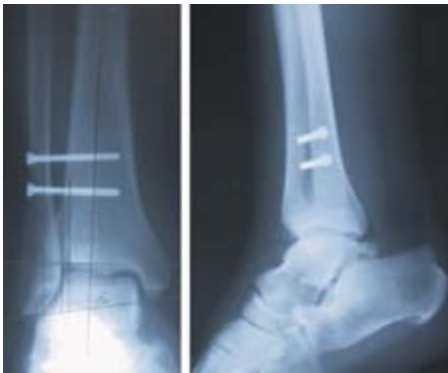**Figura 5.** Véase la imagen de doble contorno en la esquina medial del astrágalo.



**Figura 6.** Aspectos radiológicos pre, trans y posoperatorios de una fractura maleolar con un hueso osteoporótico y su resolución quirúrgica.

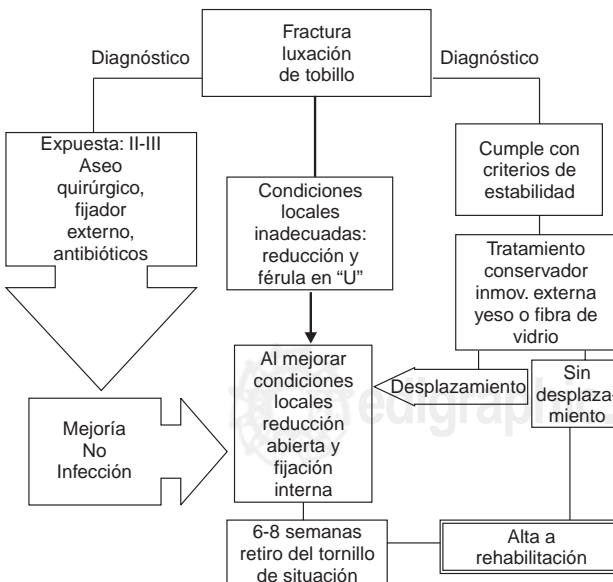


**Figura 7.** En la proyección AP se encuentra una apertura sindesmal, así como una luxación lateral del astrágalo. En la proyección AP de pierna y rodilla se puede observar una fractura alta del peroné.



**Figura 8.** Fractura alta del peroné fijada con dos tornillos para proveer estabilidad en los 3 planos.

4. Prueba de Cotton para valorar la estabilidad de la sindesmosis.
5. En pacientes con mala calidad ósea colocar placa posterior para mejor toma de los tornillos.
6. Colocar dos tornillos de situación en fracturas tipo C altas (no usar clavillos).
7. Como una guía se puede tomar el flujograma del servicio de MP "A" de pie y tobillo del HTOLV, que se ha hecho en base a la experiencia de 20 años (Figura 9).



**Figura 9.** Flujograma de tratamiento de las fracturas luxaciones de tobillo, módulo de pierna, tobillo y pie HOTLV.

## BIBLIOGRAFÍA

1. AAOS. *Actualizaciones en cirugía ortopédica y traumatológica*. Edit Garsi 1993: 629-638.
2. Bucholz RW. *Orthopaedic decision making*. St. Louis: Mosby. 1996: 82-86.
3. Chapman MW. Fractures and fracture-dislocations of the ankle. In: Mann RA, Coughlin MJ, eds. *Surgery of the Foot and Ankle*. 6th ed, St. Louis: Mosby, 1993; 2: 1439-1464.
4. Downey MS, Malay DS, Ruch JA. Ankle Fractures. McGlamry ED, Banks AS. *Comprehensive textbook of foot surgery*. 2nd ed. Baltimore: William & Wilkins, 1992; 2: 1614-1650.
5. Griend V et al. Fractures of the Ankle and the Distal Part of the Tibia. *J Bone Joint Surg* 1996; 78-A 11: 1772-1781.
6. Kessler RM. *Management of common musculoskeletal disorders: Physical therapy principles and methods*. Philadelphia: J.B. Lippincott Company, 1990.
7. Muller ME et al. *Manual of internal fixation*. Springer-Verlag 1991: 148-149; 595-612.
8. Rockwood CA. *Fractures in adults*. Edit. J.B. Lippincott Company. 1991; 2: 1983-2040.
9. Terry RM, McPoil T, Nitz AJ. *Orthopedic and sports physical therapy*. St. Louis: Mosby, 1997.
10. Weber BG. *Ankle fractures*. Spring Verlag 1965.

