

Realineación patelofemoral

Fernando Torres Roldán,* Leticia Valdés Martínez,** Ricardo De la Torre Sánchez***

INTRODUCCIÓN

El contacto entre la patela y el fémur varía de acuerdo al movimiento de la rodilla, causando un efecto de compresión y descompresión sobre el cartílago articular que favorece el bombeo del líquido sinovial.

Durante el deslizamiento patelar, el contacto se inicia con su faceta lateral sobre el cóndilo lateral del fémur alrededor de los primeros 30° de flexión y se completa con la faceta medial sobre el cóndilo femoral medial en los siguientes nueve grados. Este contacto con ambas facetas, se mantiene hasta más allá de los 90° de flexión y desaparece gradualmente al internarse la patela en la escotadura intercondílea. Sin embargo, este contacto se ve afectado en los casos de hiperpresión lateral de la patela, entrando en contacto en ocasiones desde los primeros 10°, sin lograr que se establezca el contacto normal con la faceta medial y si acaso esto ocurre, solamente sucede en forma tardía alrededor de los 90° de flexión.

Una alineación patelar deficiente, puede causar; desde una subluxación patelofemoral de formas subclínicas, hasta casos cuya severidad llegue a la luxación inveterada de la patela. La *luxación habitual* de la patela es aquella que ocurre en cada flexión de la rodilla y puede observarse por el examinador; en cambio, la *luxación recurrente* es aquella que aparece en episodios aislados, demostrándose reducción de la luxación durante la exploración y por lo general despierta la maniobra de *aprensión*. La *luxación inveterada* mantiene permanentemente la patela fuera del sulcus.

En mala alineación patelar, ya sea por inestabilidad o enfermedad angular, existe un contacto patelofemoral anómalo, habiendo casos en que la patela establece contacto exclusivamente con el cóndilo femoral lateral sin contactar la superficie del

Objetivos:

- Describir los distintos tipos de mala alineación patelofemoral.
- Analizar su etiología.
- Proponer alternativas de tratamiento.

* Director del Hospital de Urgencias Traumatológicas "Dr. José Manuel Ortega Domínguez" IMSS.

** Jefa de la División de Calidad.

*** Jefe del Servicio de Artroscopia.

Dirección para correspondencia:

Dr. Fernando Torres Roldán

Torres Adalid No. 1305. Colonia Del Valle. México DF. 3100

Correo electrónico: fernandotorres_dr@hotmail.com

cóndilo medial. La mala alineación puede obedecer a enfermedad angular, defectos morfológicos patelofemorales y a elasticidad anormal del tejido blando. En cuanto al vasto medial, la hipotrofia es la regla. En esencia, tanto en la mala alineación, como en el síndrome de hiperpresión lateral (SHL) la hiperpresión lateral existe contacto de la faceta lateral de la patela en forma preponderante, pero la diferencia básica estriba en su movilidad en sentido lateral, mientras que en el SHL hay contractura de tejidos laterales y consecuentemente rigidez patelar relativa; en la mala alineación hay laxitud anormal de uno o ambos retináculos. De lo anterior, surge la importancia de una exploración clínica que distinga entre una patela rígida y una hipermóvil, pues la liberación retinacular de una patela hipermóvil, llegará a resultados desfavorables incrementando la inestabilidad patelofemoral.

La hiperelasticidad, sin deformidad angular, debe sospecharse en presencia de recurvatum de rodillas, por la hiperextensión del pulgar o de la articulación metacarpofalángica del V dedo en extensión. Al explorar la movilidad patelar, ésta se desplaza lateralmente más de 50% de su anchura, es decir, al marcar el ancho de la patela dividiéndola en cuatro partes el movimiento lateral de la patela debe ser de un cuarto de su eje transversal o hasta la mitad de éste. Si se desplaza tres cuartas partes, se considera que hay hiperelasticidad y está absolutamente contraindicado liberar solamente el retináculo lateral, pues se causaría una patela más inestable.

La mala alineación es más frecuente en mujeres que en hombres en proporción de 8:2 y se hace sintomática alrededor de los 20 años, pudiendo presentarse a edades menores como los 10 años de edad y después hasta casi los 45 años, el antecedente traumático no es común. Si bien el origen del dolor anterior de rodilla, puede deberse a condromalacia o estiramiento anómalo de retináculos, existen factores desencadenantes como son los traumatismos directos o por sobreuso que deben considerarse en el momento de establecer el tratamiento, es decir, debe controlarse el peso y las actividades de los pacientes; es necesario, preguntar sobre los deportes que realizan, muchas veces con indicar un calentamiento físico previo adecuado, así como modificar algunas actividades, como son evitar cuestas en carrera o evitar la carga excesiva de peso en gimnasio puede ser suficiente para el alivio sintomático de la mala alineación. Los antiinflamatorios deben prescribirse en forma razonada.¹

Antes de llevar a cabo una alineación proximal, se debe considerar la enfermedad angular, pues en caso de deformidades severas, sobre todo en valgo, una osteotomía varizante femoral es una mejor solución, sobre todo cuando existe un ángulo Q mayor a 20° con base a la normal demostrada por Aglietti de 15° con DS de 3°. La situación lateral del tubérculo anterior de la tibia obliga a poner en consideración una realineación distal mediante osteotomía y lateralización del mismo a pesar de la morbilidad que conlleva este procedimiento.

ESTUDIOS DE GABINETE

Los estudios simples de rayos X en proyección AP pueden mostrar una patela en situación lateral extrema, debe tomarse en cuenta que en condiciones de

reposo con la rodilla en extensión la posición de la patela es discretamente lateral, así mismo, la rotación en que se toman las placas influye en la proyección final de la patela sobre el fémur.

Con relación a las radiografías axiales, cabe mencionar, se deben tomar de cada rodilla por separado y no ambas rodillas en la misma placa debido al error que ocurre por la divergencia del rayo. Laurin refiere que son más útiles las que se toman alrededor de los 20° de flexión, debido a que se manifiesta más claramente la inestabilidad, mientras que las placas tomadas en proyección de Merchant, es decir a 40° de flexión con el rayo a 30° de inclinación, son más útiles para evaluar SHL o bien sospechar mala alineación subclínica. El tomar radiografías con 30, 60 y 90 grados de flexión en proyección axial, puede hacer manifiesta una inestabilidad, a pesar de lo cual no considero necesario tomar tantas proyecciones si se ha hecho una exploración física detallada.

La tomografía computarizada de rodilla con cortes de 2 mm y algoritmo de reconstrucción óseo a 30°, ha sido muy útil para documentar mala alineación patelofemoral, por lo que se ha sugerido un diseño de madera, que permite mantener la flexión continua durante el estudio. Llama la atención que la contracción del cuádriceps causa cambios en la posición patelar, por lo que conviene evitarla durante el estudio. Por otra parte, los estudios de resonancia magnética han sido adecuados para documentar la situación lateral del tubérculo anterior de la tibia, como causa de inestabilidad.¹⁻³ Por medio de la tomografía axial computarizada (TAC) se pueden determinar tres tipos de subluxación: tipo 1. Subluxación sin rotación patelar, tipo 2. Subluxación con rotación patelar y tipo 3. Rotación patelar sin subluxación.²

TRATAMIENTO

El manejo conservador solamente se recomienda en casos de luxación traumática única en los que no se presentan síntomas, y radiográficamente se determina congruencia patelofemoral.

En caso de inestabilidad, lo que ocurre en 20 a 40% de los casos se recomienda la reparación del retináculo medial con realineación proximal y liberación de retináculo lateral.

La realineación proximal, se aconseja en jóvenes con desalineación femoropatelar I o II de Schutzer, rebelde a manejo conservador por seis meses, ángulo Q menor de 15° en mujeres y de 12° en hombres. En casos con ángulo Q mayor, se debe pensar en una realineación distal. Igualmente, si se detecta patela alta, se debe realizar descenso de la misma.

TÉCNICA CONVENCIONAL

Hay muchos procedimientos para resolver estos problemas, como el recomendado por Gastaldi-Sanchis¹ que consiste en hacer una incisión desde un punto ubicado a cuatro centímetros por arriba de la patela, descendiendo lateralmente hasta el tubérculo anterior de la tibia, se reseca una banda de 3 a 5 mm del

retináculo lateral y después, a través del tendón del cuádriceps, se desperiostiza y se desinserta el retináculo medial de la patela. Se revisa el cartílago femoropatelar, en caso de que existan fragmentos libres se resecan y se comprueba el deslizamiento patelofemoral con una fijación medial temporal con pinzas de campo, si éste es adecuado, se sutura en forma definitiva con *Vicryl* del uno, se cierra por planos, se coloca un drenaje y un vendaje compresivo. Se inmoviliza la rodilla de 0 a 3 semanas y se rehabilita el cuádriceps.

La casuística reportada por Sanchis en 112 casos operados en 9 años, con seguimiento promedio de 2.2 años fue de infección en un caso, mencionándose el riesgo de hemartrosis, hipercorrección, infecciones superficiales y profundas, trombosis venosa profunda, distrofia simpático refleja, rigidez y una cicatriz hipertrófica. La recurrencia se consideró del orden de 1.2% para Scuderi en 1988 y de 1.7% para Sanchis.

Existe una técnica de estabilización con semitendinoso, descrita por Galeazzi en 1921 y que permite estabilizar adicionalmente el desplazamiento lateral de la patela.

La técnica de Green consiste en el avance de una cintilla del vasto medial, suturándola sobre la patela y liberando la inserción del vasto lateral en forma amplia.⁴

TÉCNICA ARTROSCÓPICA

Esta técnica tiene la ventaja de evaluar el deslizamiento y la alineación patelar bajo visión directa. Adicionalmente es posible llevar a cabo el tratamiento del cartílago con invasión mínima, es decir, sin lesión importante del tejido sano es posible diagnosticar y tratar artroscópicamente roturas de menisco. La realineación de la patela puede llevarse a cabo con precisión pues el control artroscópico permite asegurarse de que el deslizamiento patelofemoral es correcto. Incluso es posible que el cirujano experto considere la conveniencia de convertir la cirugía a abierta para lograr una mejor alineación. Recuerdo un caso de reintervención que cursaba con luxación habitual de patela, que no logré reducir a pesar de colocar cuatro puntos al retináculo medial y liberar ampliamente el lateral, por lo que decidí cambiar la inserción del tubérculo anterior. Sin embargo, a pesar de medializarlo un centímetro, continuó la luxación habitual, por lo que decidí hacer una realineación proximal avanzando el vasto medial, con lo que se consiguió el control patelofemoral. Hay una descripción de la técnica elaborada por Dainer en 1988 en la que se hacen nudos internos, pasando la sutura con agujas de anestesia, desde la zona medial, recuperándolas por el portal lateral descrito por Henry en un lapso menor de 10 años. Halbrech con tres puntos de sutura encontró 93% de buenos resultados, mejorando en la escala de Lysholm de 41.5 a 79.3, con un seguimiento de dos años.⁵

La técnica que llevamos a cabo en el Hospital de Urgencias Traumatológicas, fue publicada por el Dr. Eduardo Carriedo Rico en la década de los 80, habiendo buena experiencia con la misma. En una publicación reciente con 13 casos diagnosticados como luxación recurrente de la patela, sin enfermedad

angular, con un seguimiento promedio de 6.6 meses, evaluados con la escala de Lysholm, los resultados fueron buenos en 87% de los casos. La literatura reporta resultados favorables en condiciones tan bajas como 44%.⁶ El estado de deterioro del cartílago patelofemoral influye en los resultados por empeorar en presencia de artrosis.

DESCRIPCIÓN DE TÉCNICA

Después de la exploración habitual por el portal anterolateral, se identifica el retináculo medial, se pasan puntos de sutura absorbible de calibre grueso, desde la piel junto a la patela emergiendo lo más dorsal posible sobre el retináculo medial (*Figura 1*); este punto se hace coincidir en forma subdérmica con el orificio inicial de entrada de tal suerte que los dos extremos del hilo salen por un solo orificio (*Figura 2*); a continuación se anudan y se presionan hacia la dermis desapareciendo de la superficie; si se dejan a la vista hay riesgo de infección superficial, por lo que debe evitarse esta situación empujando con una pinza y levantando gentilmente la piel. Se colocan tres puntos siguiendo el retináculo medial. Antes de anudarlos deben cortarse ambos retináculos, cuidando de no seccionar los puntos bajo control directo del artroscopista (*Figura 3*). Para lograr una mejor posición de la patela, se presiona manualmente dicho hueso en sentido medial, al momento de hacer los nudos. Finalmente se comprueba el deslizamiento patelofemoral. Es posible colocar más puntos, para lograr un mejor deslizamiento, sin embargo, si no se

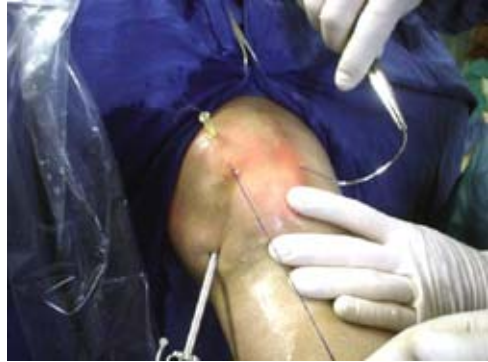

Figura 1. Colocación de puntos del retináculo medial, obsérvese la aguja para localización y orientación, la óptica se encuentra en el portal anterolateral.

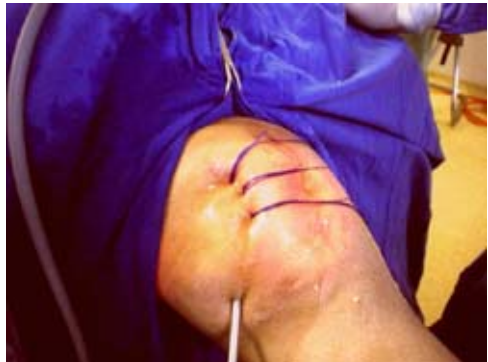

Figura 2. Tres puntos de sutura recuperados por tres orificios, obsérvese la flecha que señala la salida original del punto distal.



Figura 3. Puntos de sutura del retináculo medial con instrumento de radiofrecuencia para el corte del retináculo.

documenta una adecuada función patelofemoral, es decir, si persiste el problema de alineación, debe hacerse una cirugía abierta, ya que no se mejoraría la función al cicatrizar los cortes.

Se inicia la deambulaci3n con descarga parcial de la extremidad operada desde el primer d1a, la flexi3n no es forzada y se permite en forma pasiva al sentarse a comer. Si el paciente contin1a caminando con la rodilla en extensi3n el resultado ser1 malo y la posibilidad de fibrosis y recidiva es alta. Si no apoya, la atrofia del cu1driceps es de instalaci3n r1pida. Operar ambas rodillas a la vez para alineaci3n proximal, est1 contraindicado. En mi experiencia, si bien es posible hacerlo, en la mayor1a de los casos los pacientes no caminan por dolor y la recuperaci3n es muy prolongada; en cambio, cuando se opera una sola rodilla, en cuatro a seis semanas se logra una deambulaci3n normal. Cabe se1alar que la rodilla permanece con aumento de volumen por un periodo de ocho semanas y que al lograr flexi3n inicialmente no debe forzarse la rodilla, ya que se produce mayor dolor y aumenta el riesgo de que se presente una distrofia simp1tica refleja.

Los resultados finales con esta t1cnica son buenos si se sigue una secuencia l3gica y gentil de manejo (Figura 4). Se puede efectuar un control radiogr1fico para corroborar la alineaci3n adecuada de la articulaci3n (Figura 5).

CONCLUSIONES

La realineaci3n proximal es un instrumento terap1utico valioso tanto con m1nima invasi3n como en cirug1a abierta. Es importante descartar enfermedad angular y lateralizaci3n del tub1rculo anterior de la tibia antes de la realineaci3n. El pron3stico depende de una adecuada alineaci3n y de la presencia de deterioro condral.

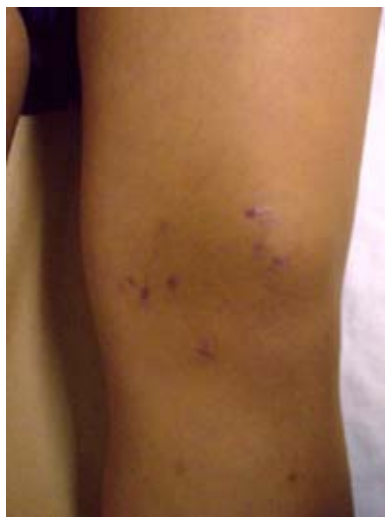

Figura 4. Estado postoperatorio mediato con heridas de m1nima invasi3n y buen resultado est1tico.

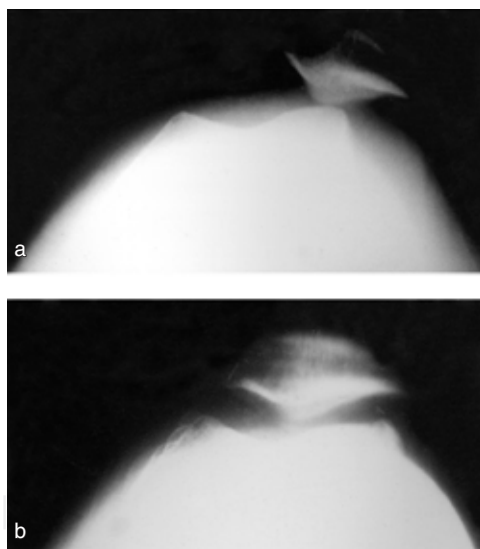


Figura 5. Radiograf1a axial de rodilla, que demuestra mala alineaci3n patelofemoral arriba y correcci3n postquir1rgica abajo.

BIBLIOGRAFÍA

1. Roux C. Recurrent dislocation of the patella: operative treatment 1888. *Clin Orthop Relat Res* 2006; 452: 17-20.
2. Carney JR, Mologne TS, Muldoon M, Cox JS. Long-Term evaluation of Roux-Elmslie-Trillat procedure for patellar instability: a 26-year follow up. *Am J Sports Med* 2005; 33(8): 1220-3.
3. Marsh JS, Daigneault JP, Sethi P, Polzhofer GK. Treatment of recurrent patellar instability with a modification of Roux-Goldthwait technique. *J Pediatr Orthop* 2006; 26(4): 461-5.
4. Fulkerson JP. Anteromedialization of tibial tuberosity for patellofemoral malalignment. *Clin Orthop Relat Res* 1983; (177): 176-81.
5. Christoforakis J, Bull AM, Strachan RK, Senavongse W, Amis AA. Effects of lateral retinacular release on the lateral stability of the patella. *Knee Surg Sports Traumatol Arthrosc* 2006; 14(3): 273-7.