

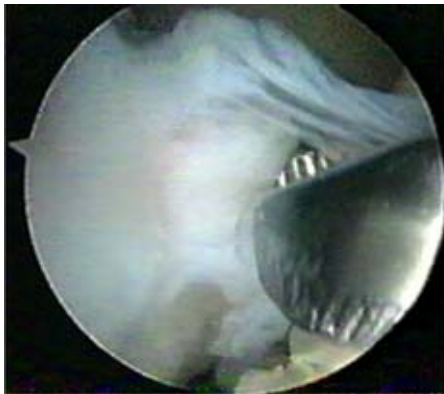## Comentarios sobre el caso clínico de dolor retropatelar

Publicado en Orthotips; 2007; 3(1): 58-59.

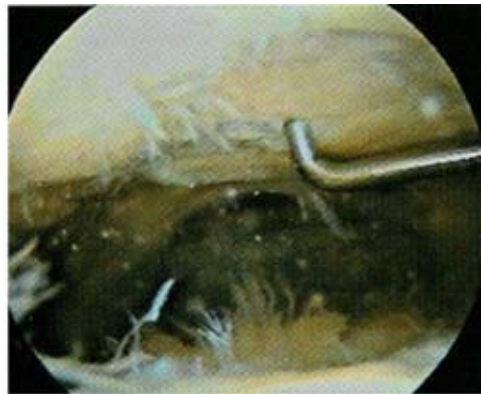Se trata de un caso con diagnóstico de síndrome de hiperpresión lateral, tratado inicialmente con medidas conservadoras y posteriormente por artroscopia que presenta dolor residual al cual se agregaron bloqueos articulares meses después de la artroscopia. Por tal motivo, se le solicitó una ROM en la que se encontró un cuerpo libre de aproximadamente 2 x 2 cm atrapado entre los ligamentos cruzados, lo que podría explicar los bloqueos articulares.

Por la edad de la paciente (46 años) y por el tiempo de evolución debió haberse pensado en una artrosis patelofemoral severa que difícilmente podría haber remitido mediante una condroplastia y liberación del retináculo. Si esto resultara cierto, las alternativas de tratamiento podrían ser: remoción del cuerpo libre (*Figura 1*) y un adelantamiento rotuliano con técnica de Fulkerson en caso de inestabilidad patelofemoral o bien, si el desplazamiento patelofemoral es estable, podría considerarse una artroplastia patelofemoral.

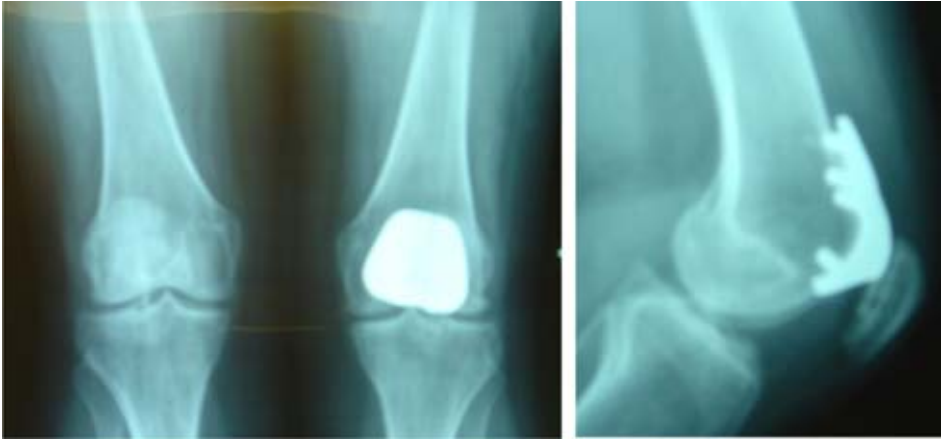
Se decidió por la segunda alternativa, debido a la edad de la paciente, al daño existente en la articulación patelofemoral (*Figura 2*) y a que no había inestabilidad patelofemoral.



**Figura 1.** Imagen artroscópica de un cuerpo libre de 2 x 2 cm, alojado entre los ligamentos cruzados.



**Figura 2.** Imagen artroscópica de la pateloposterior a la primera artroscopia, obsérvese la denudación del hueso sin alguna posibilidad de regeneración.



**Figura 3.** Imagen radiológica de la artroplastia patelofemoral con prótesis Avon a dos años de su instalación.

A dos años postartroplastia patelofemoral (*Figura 3*) y retiro del cuerpo libre, la paciente cursa sin dolor retropatelar y con un alto grado de satisfacción por los resultados obtenidos. Es importante mencionar que durante los primeros tres meses posteriores a la cirugía, la paciente cursó con crepitación importante, ocasionada por la adaptación del implante, la cual remitió debido a un proceso de rehabilitación estricto.

#### RESPUESTAS QUE SE PROPONEN AL CUESTIONARIO DE AUTOEVALUACIÓN SOBRE DOLOR PATELOFEMORAL

Publicado en Orthotips; 2007; 3(1): 60-62.

1	a	6	c
2	d	7	d
3	d	8	b
4	c	9	a
5	d	10	d