

Comentarios al caso clínico de columna cervical

Importancia de un adecuado manejo inicial en la luxación facetaria cervical

Gabriel Huerta-Hernández, * José de Jesús López-Palacios**

Respuesta a las preguntas planteadas sobre el caso clínico publicado en *Orthotips* 3, No. 3, 2007. 203-205 (Para este ejercicio es recomendable tener a la mano el número citado para revisar las preguntas y las imágenes de este caso clínico).

1. Estudio radiográfico que fue practicado al ingreso del paciente, en el segundo hospital de referencia. (1-A) Proyección lateral neutra que permite observar claramente la luxación de los cuerpos vertebrales C-4/C-5, con evidencia de la franca inestabilidad del segmento. (1-B) y (1-C) Proyecciones laterales en flexión y extensión (Dinámicas), donde se observa al cuerpo vertebral de C-4, desplazándose en el eje antero-posterior, con modificación del diámetro del canal raquídeo y el consecuente daño del tejido nervioso (*Figura 1- Publicación Orthotips3 (3) 2007-*).
2. La evaluación radiológica inicial del paciente con traumatismo cervical debe realizarse con estudios estáticos, éstos generalmente son suficientes para demostrar la integridad ósea y la alineación del segmento. Los estudios radiográficos dinámicos están contraindicados en los casos de 1) lesión estructural ósea, 2) lesión neurológica, y 3) dolor por contractura muscular, entre otros. El estudio dinámico puede provocar un deterioro neurológico grave e irreversible; además, éstos deberán realizarse por personal médico especializado y sólo posterior a una evaluación clínico-radiológica minuciosa de la columna cervical del paciente.

* Residente del Curso de Especialidad de Postgrado en Cirugía de la Columna Vertebral, Facultad de Medicina, UNAM. Clínica de Columna, SS DF, Hospital General «La Villa».

** Médico adscrito a la Clínica de Columna, SS DF, Hospital General «La Villa», Profesor adjunto del Curso de Especialidad de Postgrado en Cirugía de la Columna Vertebral, Facultad de Medicina, UNAM.

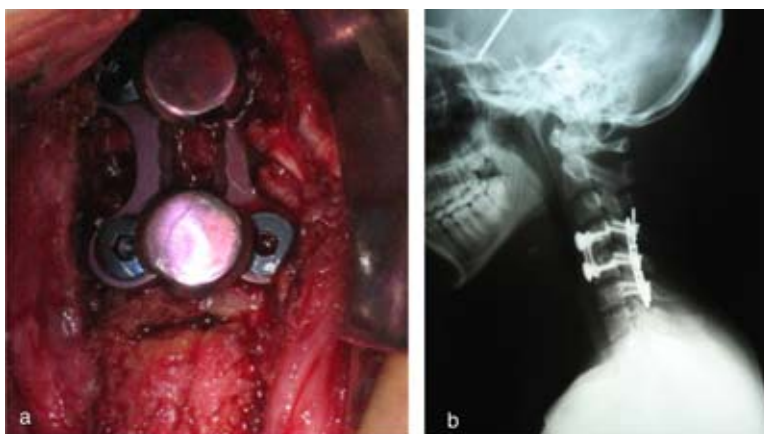
Dirección para correspondencia:

Dr. Gabriel Huerta-Hernández.

Av. San Juan de Aragón Núm. 285, Col. Granjas Modernas 07460 México D.F.

E-mail: gabrielhtah@gmail.com

3. Se considera que uno de los principales factores que influyen en el pronóstico de recuperación neurológica es el retraso en la atención adecuada del paciente en centros especializados que cuenten con la capacidad para el diagnóstico y el tratamiento adecuados. Con frecuencia se observa la falta de cuidados apropiados, así como el tiempo perdido en el traslado del paciente de un hospital a otro; en consecuencia, hay resultados poco favorables así como periodos de hospitalización más prolongados y aumento importante en la morbi-mortalidad y costo del tratamiento. El error de manejo en este caso surge al hacer estudios radiográficos dinámicos cuando en las proyecciones estáticas ya se observaba la luxación antes descrita.
4. La reducción cerrada en la luxación mediante tracción es útil como parte del manejo inicial; ésta tiene como objetivo restaurar el diámetro del conducto raquídeo y, en consecuencia, eliminar la posible compresión medular. La inmovilización y alineación tempranas coadyuva en algunos casos a la recuperación neurológica.
5. Con la tracción instalada, con aumento de peso en forma progresiva, se logró la reducción de la luxación en seis horas (*Figuras 2b y c* - Publicación *Orthotips 3(3) 2007-*).
6. El estudio de tomografía computarizada en corte axial fase simple no muestra ninguna lesión estructural ósea (*Figura 3* - Publicación *Orthotips 3 (3) 2007-*.)
7. El estudio de resonancia magnética en fase simple, corte sagital y axial secuencia T2 muestra datos compatibles con una contusión hemorrágica C5, la cual es responsable del estado neurológico de esta paciente. Así mismo, una pequeña protrusión discal C4-C5 postraumática (*Figura 4* - Publicación *Orthotips 3(3) 2007-*). El efecto mielográfico de la resonancia magnética evidenció el nivel de la lesión y permitió realizar el diagnóstico de luxación facetaria bilateral C4-C5.



Figuras 1a. Se observa el abordaje anterior con una placa cervical ventral. **1b** Control radiográfico postoperatorio en el que se observan las placas de fijación anterior y posterior.

8. En este caso, debido al inadecuado manejo inicial de la paciente, fue necesario realizar, como primer paso de su tratamiento especializado, una reducción cerrada mediante tracción cefálica con el empleo de una tenaza de Gardner, monitorización y aumento del peso en forma progresiva, realizando al mismo tiempo estudios radiográficos secuenciales hasta alcanzar una reducción de 100% en un tiempo de seis horas. Posterior a esto, fue necesario realizar primero un abordaje cervical posterior para fijación con placas cervicales y tornillos transfacetarios. En un segundo tiempo se realizó abordaje anterior para discoidectomía C4-C5, colocación de injerto autólogo C4-C5, y fijación cervical anterior con placa (*Figura 1*); durante su estancia hospitalaria se aplicó un programa de medicina física y rehabilitación continua que permitió recuperar la función neurológica. La evolución clínica postquirúrgica fue satisfactoria, egresándose de la clínica con recuperación neurológica.