

Fracturas del cóndilo lateral del húmero

Walterio Palma Villegas,* Víctor Toledo Infanson**

RESUMEN

Las fracturas del cóndilo lateral del húmero son las segundas más frecuentes en los niños y constituyen 54% de todas las lesiones fisarias. Se describen dos mecanismos de producción: por arrancamiento y por «empuje». El diagnóstico se dificulta por los cambios que presenta el codo durante su desarrollo y por la dificultad para evaluar esta lesión radiográficamente, por lo que puede pasar desapercibida. Su tratamiento exige una reducción anatómica y en aquéllas en las que el segmento fracturado se separa más de 2 mm de su origen, debe efectuarse una fijación con dos clavillos o con un tornillo. Se describen como complicaciones la necrosis avascular y la deformidad de la epífisis humeral en forma de «cola de pescado».

Palabras clave: Fracturas, cóndilo humeral lateral, tratamiento, complicaciones, osteonecrosis, cúbito varo postraumático.

SUMMARY

The Lateral humeral condylar fractures are the second more frequent in children and 54 per cent of all growth plate injuries. There are two production mechanisms described: by uprooting and «push». The diagnosis is hampered by the changes occurred in the elbow during its development and also for the difficulty to evaluate this injury by the X ray, so it can therefore be unnoticed. Their treatment requires an anatomical reduction and when fractured segment is separated more than 2 mm from its origin, it must be fixated with two wires or with one screw. Avascular necrosis and the form of «fish spooling» epiphysis deformity are mentioned as complications.

Key words: Fractures, lateral humeral condyle, treatment, complications, osteonecrosis, posttraumatic cubitus varus.

GENERALIDADES

Las fracturas del cóndilo lateral del húmero representan entre 10 y 20% de todas las fracturas que ocurren alrededor del codo en los niños con edades entre 3 y 14 años, y ocupan el segundo lugar en frecuencia, siendo superadas solamente por las fracturas supracondíleas. Así mismo, se ha reportado que constituyen 54% de todas las lesiones fisarias del húmero distal.¹

* Ortopedista Pediátrico. Hospital CIMA Hermosillo, Sonora.

** Traumatólogo Ortopedista, Hospital Latinoamericano de Especialidades, Agua Prieta, Son. Editor de la Revista Orthotips AMOT.

Dirección para correspondencia:

Dr. Walterio Palma Villegas

Reforma No. 273, Módulo E, Consultorio # 8, Col. Proyecto Río Sonora. Hermosillo, Son. 83280 México.

Correo electrónico: ortopediatra@hotmail.com

Por lo general son lesiones aisladas pero en ocasiones pueden acompañarse de otras, como luxación del codo, fractura de la cabeza del radio o fractura de olécranon, estas últimas, casi siempre en rama verde. Tienen bien ganada la reputación de ser fracturas que se acompañan de diversas complicaciones, como desplazamiento tardío de la fractura, retardo en la consolidación, falta de unión de la misma, rigidez articular con pérdida de arcos de movimiento y deformidad angular de la extremidad durante el crecimiento, llevándola al cúbito varo. La lesión de los tejidos blandos y el compromiso neurovascular, si ocurre, es menos grave y menos frecuente si las comparamos con las fracturas supracondíleas del húmero. A pesar de que estas fracturas corresponden a lesiones tipo II o a lesiones tipo IV de Salter-Harris (S-H), el principio de su tratamiento se basa en la restitución anatómica de la lesión y estabilización como si fueran tipo IV.

Dependiendo de la edad del niño, la epífisis del capitelum humeral y de la tróclea están constituidas por una cantidad variable de cartílagos. Es importante recordar que la osificación de la epífisis del húmero distal es prácticamente nula al nacimiento y se inicia con la aparición del cóndilo lateral entre los 2 y 24 meses, después con la cabeza del radio entre los 2 y 4 años y posteriormente con la epitróclea, cóndilo medial, olécranon y el último en aparecer es el epicóndilo lateral (*Figura 1*).

MECANISMO DE PRODUCCIÓN

Se han sugerido dos mecanismos de lesión para las fracturas del cóndilo lateral: el primero considera la posibilidad de que exista un arrancamiento y el segundo, que dicha lesión sea producida por «empuje». En la literatura se encuentran publicaciones que apoyan ambos mecanismos, siendo más los que consideran el

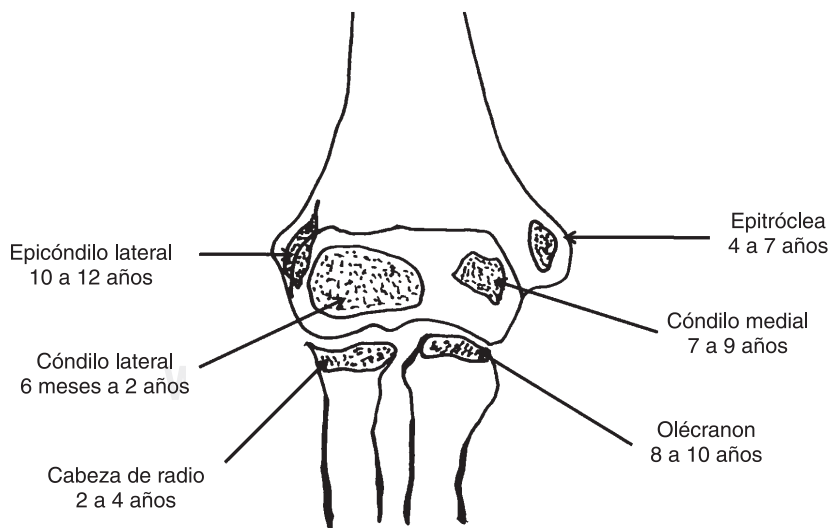


Figura 1. Edad promedio de aparición de los centros de osificación del codo.

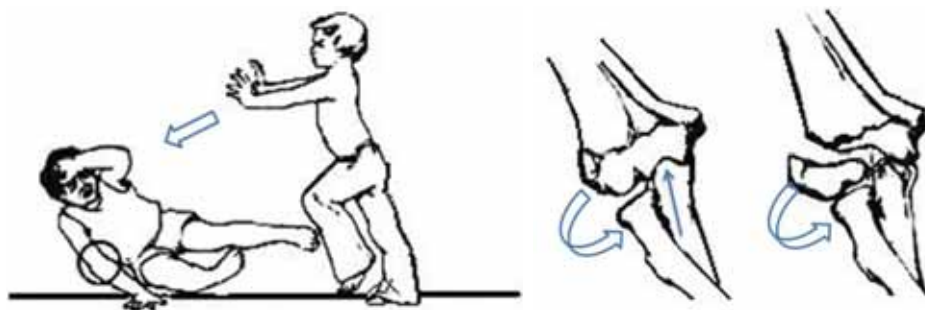


Figura 2. Mecanismo de producción sugerido en la fractura del cóndilo lateral del húmero.

arrancamiento o «avulsión» que se produce al haber un traumatismo en el cual el codo se angula en varo, lo que provoca que el ligamento colateral y los músculos extensores apliquen una fuerza de avulsión sobre el cóndilo lateral (Figura 2). Jakob y Fowles² confirmaron en su trabajo que podían generar esta lesión en cadáveres de jóvenes al realizar supinación forzada del antebrazo con el codo extendido y aplicando un mecanismo de varo forzado sobre el codo.

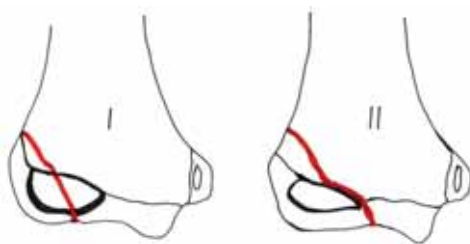

Figura 3. Clasificación de Milch.

Por otra parte, Stimpson, citado por Beaty, apoya la teoría del «empuje», ya que en sus estudios realizados también en cadáveres de niños que fallecieron en accidentes violentos, la lesión se produjo al aplicar un impacto súbito sobre la palma de la mano mientras el codo se encontraba flexionado. También algunos autores han propuesto la posibilidad del impacto directo sobre el olécranon y hay quienes apoyan que el radio puede ser el causante de la lesión ya que al extender el codo el antebrazo tiende a ir en valgo y la cabeza de radio impacta directo sobre el cóndilo lateral empujándolo posterior y lateralmente.³

CLASIFICACIÓN

La clasificación más utilizada es la que describió Milch, basada en la extensión del trazo de fractura:⁴

- Tipo I. El trazo atraviesa el núcleo de osificación del cóndilo lateral.
- Tipo II. La fractura recorre hasta el centro de la escotadura de la tróclea.

De acuerdo a la localización del trazo de fractura se puede entender el grado de estabilidad de ésta y el tipo de deformidad remanente que podría quedar en caso de no ser tratada (Figura 3).

De acuerdo al desplazamiento, Jakob las clasificó en tres estadios:

- En el estadio I la fractura se encuentra prácticamente sin desplazamiento y la superficie articular no está alterada, debido a que la tróclea se encuentra íntegra, no existe desplazamiento lateral del olécranon. En este caso la separación del fragmento distal es menor a 2 mm.
- En el estadio II la fractura se extiende completamente a través de la superficie articular permitiendo que el fragmento proximal se desplace más de 2 mm, en ocasiones, con un desplazamiento del olécranon en forma lateral.
- En el estadio III el fragmento rota y se desplaza lateral y proximalmente, dando paso a la traslación, del olécranon y de la cabeza del radio (*Figura 4*).²

Weiss y cols. publicaron recientemente una clasificación que describe tres tipos y está basada en el desplazamiento de la fractura y el grado de congruencia articular, parecida a la de Jakob. Presenta como variación que en el tipo II el trazo fracturario tiene un desplazamiento igual o menor a 2 mm y persiste la superficie articular intacta, lo que debe demostrarse por artrografía. En el tipo I se mantiene el desplazamiento menor a 2 mm y en el tipo III el desplazamiento es de más de 2 mm con alteración en la superficie articular.⁵

DIAGNÓSTICO

El diagnóstico de las lesiones distales del húmero tiene gran dificultad debido a la diferencia que hay en las edades de aparición de los centros secundarios de

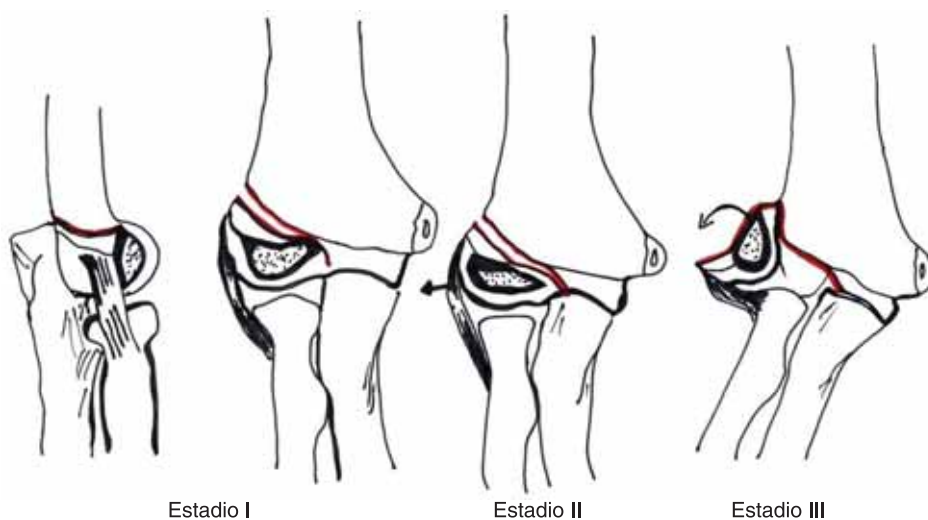


Figura 4. Estadios de desplazamiento de las fracturas del cóndilo lateral del húmero publicada por Jakob.

osificación, por lo que es muy recomendable revisar radiográficamente el codo al menos en tres posiciones, agregando una posición oblicua además de las tradicionales AP y lateral. En ocasiones es necesario realizar radiografías del lado contralateral, e incluso estudios menos rutinarios como la artrografía, tomografía o imágenes de resonancia magnética.⁶ Un error frecuente es confundir una lesión del cóndilo lateral con una fractura tipo II (S-H) debido a la presencia aparente del signo de Thurston-Holland, cuando en realidad se trata de un trazo completo que involucra hasta la tróclea; aquí la exploración física es de gran ayuda para la diferenciación, ya que además de ser evidente el dolor local que existe a la palpación, hay un gran aumento de volumen de las partes blandas debido al edema que se localiza con mayor intensidad en la cara lateral externa del codo a diferencia de la lesión (S-H) II en la que se presenta en una zona más medial debido a que el periostio se encuentra arrancado, en cambio en la fractura del cóndilo lateral se encuentra intacto. Como vemos, el diagnóstico de las fracturas del cóndilo lateral debe ser muy preciso, ya que es una lesión intraarticular que puede involucrar una gran porción de la placa fisaria.

Debido a que muy rara vez el trazo de fractura pasa entre la tróclea y el capitelum, por lo común tendremos un fragmento fracturario que incluye parte de fisis, parte del centro de osificación, una porción de la tróclea cartilaginosa, el epicóndilo lateral, una porción de hueso metafisario como parte del ligamento radial colateral y el tendón común extensor, siendo éste último el causante de que pueda existir un desplazamiento con rotación del mismo. Por lo tanto, se puede considerar que todas las fracturas del cóndilo lateral son inestables aunque no estén desplazadas. Fontanetta y cols., incluso han recomendado realizar fijación interna a todos los niños que presenten una fractura de cóndilo lateral aunque tenga mínimo desplazamiento con el fin de evitar complicaciones tardías.⁷

TRATAMIENTO

Se justifica plenamente que las fracturas que están ampliamente desplazadas o rotadas requieran de manejo quirúrgico. La controversia se da en el manejo de las fracturas que están mínimamente desplazadas puesto que la inmovilización inadecuada de los fragmentos puede traer resultados insatisfactorios debido a que en los días posteriores a la lesión este desplazamiento puede aumentar (*Figura 5*).⁸

En las fracturas que presentan menos de 2 mm de desplazamiento o sea estadio I, se recomienda manejarlas colocando un aparato de yeso braquipalmar muy bien moldeado y realizar controles radiográficos cada 5 a 7 días en las primeras tres semanas, tanto para detectar un posible desplazamiento mayor del fragmento como para visualizar el inicio de la reparación ósea (*Figura 6*).⁸ Se ha reportado que el riesgo de desplazamiento subsecuente de estas fracturas puede llegar a ser de entre 11 y 42% según Finbogasson.⁹ Horn y cols. sugieren en su estudio la evaluación de la fractura por medio de resonancia magnética para detectar tempranamente las fracturas inestables.¹⁰ Beaty y Wood en su estudio de 54 fracturas del cóndilo lateral reportaron que de las 24 que encontraron con des-

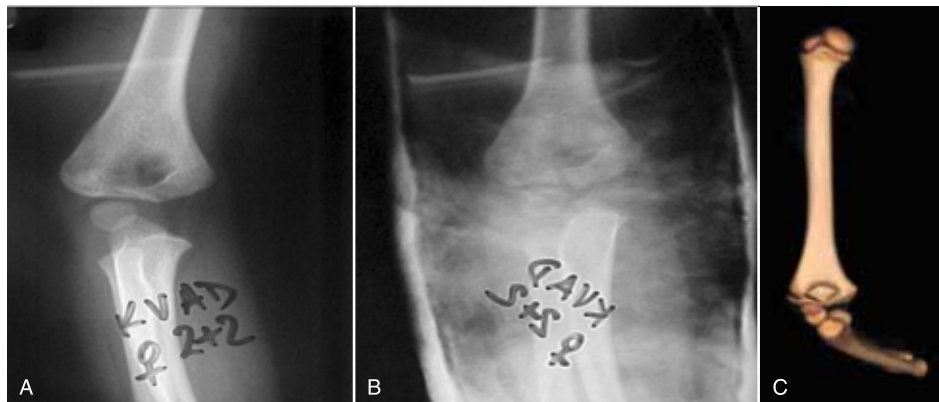


Figura 5. Desplazamiento de una fractura en estadio I. **A.** Radiografía tomada el día de la fractura. **B.** Radiografía a los 10 días que muestra un mayor desplazamiento. **C.** Estudio tomográfico que corrobora el desplazamiento de 5 mm.

plazamiento en estadio I, dos se desplazaron posteriormente.³ En cambio, Badelon y Bensahel¹¹ describieron que solamente las lesiones que no tienen desplazamiento son visibles en una sola proyección radiográfica y pueden ser manejadas en forma conservadora con buenos resultados. En su experiencia sugieren que toda fractura con desplazamiento mínimo, aunque sea menor a los 2 mm se podrá desplazar en algún momento posterior.

Por otro lado, en las fracturas con más de 2 mm de desplazamiento pero sin rotación, estadio II, se debe realizar una fijación interna percutánea estable posterior a una reducción manual suave y habiendo corroborado la restitución anatómica por medio de una artrografía.¹² Mintzer y cols. publicaron buenos resultados tras la fijación percutánea en 12 fracturas del cóndilo lateral con más de 2 mm de desplazamiento.¹³ Estos autores consideraron que este método podía ser el adecuado para las fracturas que pudieran tener una superficie articular congruente entre sus fragmentos. Si no se consigue un buen resultado en cuanto a la restitución articular, entonces será necesario llevar a cabo un abordaje quirúrgico pequeño lateral para realizar una reducción abierta, más fijación inter-

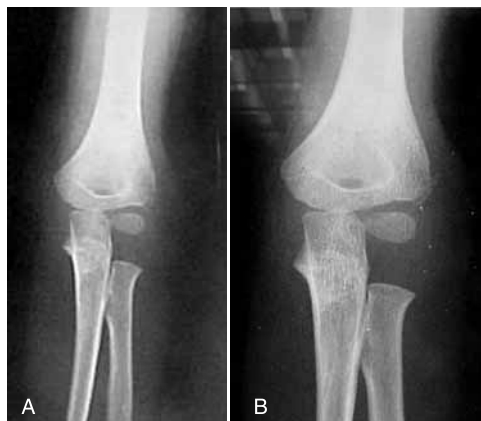

Figura 6. Tratamiento de una fractura en estadio I manejada con aparato de yeso braquipalmar. **A.** Radiografía tomada el día de la fractura. **B.** Radiografía a las 10 semanas donde se muestra la consolidación adecuada.

na con 2 clavos de Kirschner delgados en niños menores de 10 años o con un tornillo pequeño de compresión para mayores de esta edad (*Figuras 7 y 8*).

Debido a la gran cantidad de resultados insatisfactorios tanto estéticos como funcionales con los métodos de reducción cerrada, se ha aceptado realizar la reducción abierta en las fracturas con desplazamiento en estadio II inestables y en todas las fracturas con desplazamiento en estadio III. Entre 50 y 60% de todas

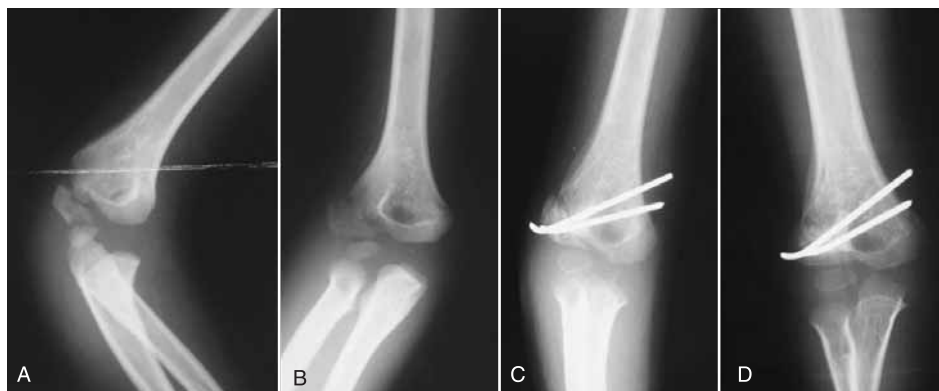

Figura 7. Tratamiento de una fractura con desplazamiento en estadio II manejada con reducción abierta y fijación interna con clavos. **A y B.** Radiografía tomada el día de la fractura. **C.** Radiografía a las 3 semanas donde se muestra el inicio de consolidación. **D.** Radiografía a las 10 semanas donde se aprecia totalmente consolidada.



Figura 8. Arcos de movilidad prácticamente completos y sin angulación residual en el paciente con fractura de cóndilo lateral del húmero en estadio II mostrada en la figura 7.

las fracturas del cóndilo lateral del húmero van a requerir de reducción abierta o cerrada y fijación interna (*Figuras 9 y 10*). Se recomienda que el abordaje sea lateral –Kocher– evitando el despegamiento de la parte posterior del fragmento debido a que existe la posibilidad de comprometer las estructuras vasculares que nutren a dicho fragmento lo que desencadenaría necrosis del mismo.³

Después de la fijación interna se realizan controles radiográficos semanales hasta encontrar indicios de consolidación de la fractura, lo que sucede aproximadamente entre las 3 y 6 semanas de evolución, tiempo en el cual se retiran

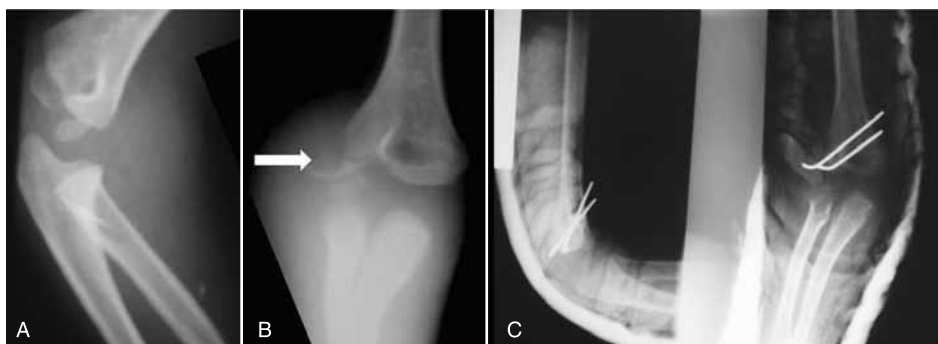

Figura 9. Tratamiento de una fractura con desplazamiento en estadio III manejada con reducción abierta y fijación interna con clavos. **A y B.** Radiografía tomada el día de la fractura. **C.** Radiografía a las 6 semanas donde se muestra apenas el inicio de consolidación.



Figura 10. Arcos de movilidad con limitación a flexión 20 grados y extensión 170 grados además de angulación residual en cúbito varo en el paciente con fractura de cóndilo lateral del húmero en estadio III mostrada en la figura 9.

los clavos y se procede a una movilización activa de la articulación del codo hasta lograr la completa recuperación de sus arcos de movimiento. En caso de que hayan transcurrido 5 a 6 semanas y en las radiografías no se aprecien datos de una consolidación completa pero no se presenta ningún desplazamiento de los fragmentos, se puede cambiar el aparato de yeso por una férula, la cual se retiraría por espacios de tiempo en el día y se iniciará con movilizaciones activas y pasivas suaves para empezar con su rehabilitación y al mismo tiempo provocar un estímulo para la reparación.¹⁴

Cardona en 2002 publicó una serie de fracturas del cóndilo lateral del húmero tratadas en el Hospital duPont para Niños y encontraron que en 50 de 55 pacientes en estudio, los signos de consolidación radiográfica se presentaron después de las 6 semanas.¹⁵

Jakob² recomendó no realizar tratamiento quirúrgico después de las tres semanas de evolución de la fractura y Rang¹⁶ aumentó este periodo, dando hasta la sexta semana como máximo plazo para llevar a cabo una posible reducción abierta, debido a que después de transcurrido ese lapso, existe cierto grado de consolidación de la fractura con lo cual, al realizar la disección del fragmento, no se logrará la reconstrucción anatómica y aumentará la tendencia al desarrollo de una deformidad en varo, así como una limitación en los arcos de movilidad del codo (*Figura 11*). Es por esto que los resultados obtenidos después de una cirugía tardía por lo general son malos y no varían mucho de los encontrados en los reportes de secuelas en las fracturas del cóndilo lateral humeral que no fueron tratadas.^{17,18}

Existen reportes de fracturas del cóndilo lateral del húmero con retardo en la consolidación desde 8 hasta 12 semanas por lo que Flynn¹⁹ asoció esto a la precaria circulación del fragmento metafisario. Hardacre²⁰ explicó este retardo por la posibilidad del contacto del foco fracturario con líquido articular, lo que puede inhibir la formación de fibrina y por ende la formación del callo óseo de reparación. Es posible que la causa del retraso en la consolidación se deba a una combinación de estos factores aunado a las fuerzas tensionales que ejercen los músculos que se originan en el fragmento condíleo. Se ha observado que este retraso en la consolidación se asocia más frecuentemente con las fracturas que no fueron intervenidas quirúrgicamente.

En el retardo de consolidación, a diferencia de la pseudoartrosis, las imágenes radiográficas muestran los fragmentos fracturarios en una localización adecuada y satisfactoria por lo que con el tiempo por lo general se logra su total resolución. En caso de duda se puede realizar un estudio de resonancia magnética o de tomografía axial para evaluar la superficie articular y la relación de los fragmentos entre sí. De no observarse una evolución adecuada se ha propuesto la intervención quirúrgica con aporte de injerto óseo y fijación interna estable. Existe una gran controversia en cuanto a la ventaja de realizar una reducción abierta diferida ya que existe la posibilidad de aparición de necrosis ósea del fragmento, lo cual nos va a llevar a una pérdida de los arcos de movilidad del codo. Por esto mismo consideramos que sea preferible realizar una buena evaluación en los casos en que la consolidación se retrarde por más de ocho semanas antes de realizar un manejo quirúrgico.

COMPLICACIONES

Según los criterios de Flynn²¹ si a las 8 semanas no hay todavía consolidación de la fractura se debe catalogar como una pseudoartrosis. Ésta puede ocurrir aislada o asociada en la mayoría de las ocasiones a una deformidad angular de tipo

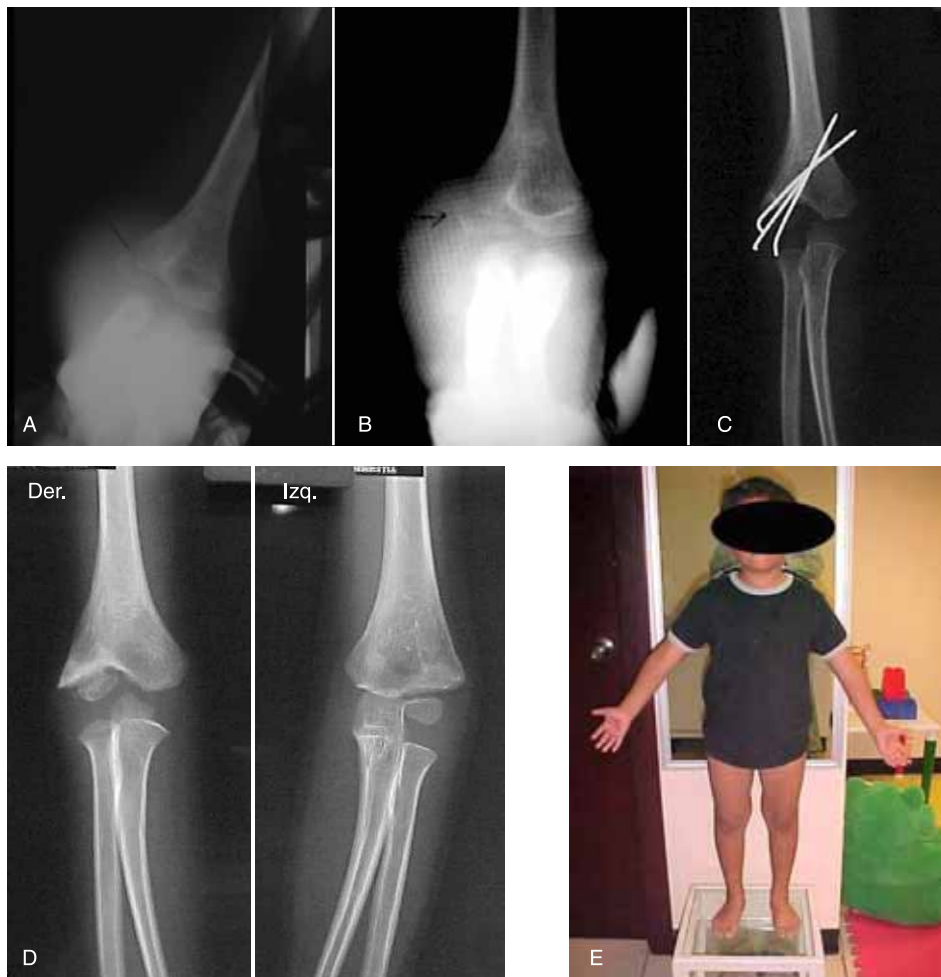


Figura 11. **A.** Radiografía inicial de un niño de 6 años con fractura de cóndilo lateral del húmero tipo I la cual se manejó en forma conservadora. **B.** Radiografía tomada hasta las 4 semanas donde se aprecia el desplazamiento importante realizándose una reducción abierta y fijación interna con clavos. **C.** Radiografía tomada a las 6 semanas posteriores a la fijación donde se puede apreciar el inicio de la deformidad en «cola de pez». **D.** Radiografía a las 18 semanas de la fractura donde se aprecia la deformidad en «cola de pez» así como la alteración del ángulo de acarreo. **E.** Fotografía clínica del niño donde se muestra el cúbito varo así como incapacidad para la extensión completa.

cúbito valgo. Al parecer la pseudoartrosis se produce cuando el fragmento distal se encuentra lo suficientemente desplazado como para que se logre una consolidación adecuada. El tratamiento quirúrgico de la pseudoartrosis es complejo ya que requiere corregir dos problemas: el primero es conseguir la consolidación de la fractura, mediante una reducción anatómica para obtener una articulación congruente y realizar la fijación con un tornillo que permita una buena compresión. Si existiera un gran defecto óseo se puede aplicar injerto.²² El segundo problema es corregir la deformidad angular. En las fracturas tipo I de Milch, dicha corrección se puede lograr con una osteotomía simple de cierre en cuña, pero en las tipo II de Milch, además de la corrección de la alineación debe suponerse la corrección de la traslación del fragmento distal hasta su posición original. Frecuentemente se corrige la deformidad pero se pierde el balance articular. Jacob y Fowles² describieron que se puede presentar como secuela tardía una parálisis del nervio cubital, incluso habiendo corregido la deformidad.

Shimada²³ publicó buenos resultados en 15 de una serie de 16 pacientes intervenidos con un seguimiento de 11 años posterior a la cirugía de reparación mediante osteosíntesis y aporte de injerto óseo. El caso fallido obedeció a la aparición de necrosis avascular. El tratamiento de una pseudoartrosis ya establecida obliga a tomar acciones que se deben evaluar de manera muy objetiva; primero; si no hacemos nada, la evolución natural nos conducirá a la aparición progresiva de una deformidad residual en cúbito valgo, que además de tener una repercusión estética, puede producir compromiso tardío del nervio cubital, sobre todo en pacientes con grandes sollicitaciones mecánicas por la práctica de deportes. Por otro lado, si se interviene quirúrgicamente se debe valorar el potencial riesgo de necrosis avascular y la posibilidad de pérdida en los arcos de movimiento por lo que en caso de que exista el riesgo de estas complicaciones, es mejor realizar solamente la transposición del nervio cubital.

Existen otras deformidades que se presentan en los pacientes que sufren de una fractura del cóndilo lateral del húmero, siendo la más frecuente el cúbito varo, el cual se llega a presentar hasta en 40% de los casos según Foster.¹ No está muy claro el mecanismo por el cual se altera la angulación del codo pero se cree que se debe a la hiperemia prolongada y a la estimulación del crecimiento de la fisis del cóndilo lateral del húmero. Llama la atención el que esta deformidad se presente incluso en las fracturas con mínimo desplazamiento y en las que resultaron con tratamiento muy estable por lo que se piensa que es más por un sobrecrecimiento lateral que por una deformación verdadera. Además, desde un punto de vista práctico, esta deformidad aparte de la apariencia estética rara vez compromete la funcionalidad del codo como para llegar a requerir de un tratamiento correctivo. Davids y Mubarak²⁴ reportaron una serie de casos de jóvenes con cúbito varo que presentan dolor continuo en el codo, así como disminución en los arcos de movilidad, epicondilitis, problemas para lanzamientos de pelota en beisbolistas, limitación para nadar, así como para practicar judo por lo que se debe ver esta deformidad más allá de un punto de vista de alteración puramente cosmético. Estos autores también publicaron la

predisposición a lesionarse el cóndilo lateral en niños que presentan cúbito varo por fracturas previas de codo, principalmente suprancondíleas.

El cúbito varo también se puede llegar a desarrollar en el húmero distal, deformidad conocida como cola de pez, la cual se presenta de manera frecuente en las fracturas del cóndilo lateral del húmero y se desarrolla como una consecuencia de la persistencia de un defecto entre el núcleo de osificación de la fisis del cóndilo lateral y el núcleo de osificación de la tróclea. A pesar de que se han publicado casos de pérdida de movilidad del codo en este tipo de deformidades también un buen número de autores manifiestan que esta deformidad no causa limitación funcional.^{1,3,10}

CONCLUSIÓN

La fractura del cóndilo lateral del húmero es la segunda más frecuente en pacientes esqueléticamente inmaduros, por la naturaleza de la articulación del codo en crecimiento y en ocasiones por la falta de visualización radiológica de la lesión, puede pasar desapercibida o subdiagnosticada, lo que desencadenará un tratamiento inadecuado que nos llevará a la presentación de complicaciones que afectarán en el futuro la función y la estética de este segmento anatómico. Sin embargo, por el comportamiento algunas veces impredecible de esta fractura, aun habiendo realizado los tratamientos que se encuentran descritos en la bibliografía, podemos obtener resultados inadecuados por lo que es recomendable mencionar siempre a los padres la posibilidad de aparición de la deformidad de cúbito varo o en cola de pescado como secuela en las fracturas del cóndilo humeral.

BIBLIOGRAFÍA

1. Foster DE, Sullivan JA, Gross RH. Lateral humeral condylar fractures in children. *J Pediatric Orthop* 1985; 5(1): 16-22.
2. Jakob R, Fowles JV, Rang M, Kassab M. Observations concerning fractures of the lateral humeral condyle en children. *J Bone Joint Surg Br* 1975; 57(4): 430-436.
3. Beaty JH, Kasser JR. El codo: Fracturas fisiarias, lesiones apofisarias del húmero distal, osteonecrosis avascular de la tróclea y fracturas condíleas en T. En: Rockwood & Wilkins. *Fracturas en el niño*. 5ª Edición Madrid: Marbán. 2003: 625-704.
4. Milch H. Fractures and fracture dislocations of the humeral condyles. *J Trauma* 1964; 4(5): 592-607.
5. Weiss JM, Graves S, Yang S, Mendelsohn E, Kay RM, Skaggs DL. A new classification system predictive of complications in surgically treated pediatric humeral lateral condyle fractures. *J Pediatric Orthop* 2009; 29(6): 602-605.
6. Kamegaya M, Shinohara Y, Kurokawa M. Assessment of stability in children's minimally displaced lateral humeral condyle fracture by magnetic resonance imaging. *J Pediatric Orthop* 1999; 19(4): 570-2.
7. Fontanetta P, Mackenzie DA, Rossman M. Missed, maluniting, and malunited fractures of the lateral humeral condyle in children. *J Trauma* 1978; 18(5): 329-335.
8. Bast S, Hoffer M, Aval S. Nonoperative treatment for minimally and nondisplaced lateral humeral condyle fractures in children. *J Pediatric Orthop* 1998; 18(4): 448-450.
9. Finnbogason T, Karlsson G, Lindberg L, Mortenson W. Nondisplaced and minimally displaced fractures of the lateral humeral condyle in children: A prospective radiographic investigation of fracture stability. *J Pediatric Orthop* 1995; 15(4): 422-425.
10. Horn BD, Herman MJ, Crisci K. Fractures of the lateral humeral condyle: Role of the cartilage hinge in fracture stability. *J Pediatric Orthop* 2002; 22(1): 8-11.

11. Badelon O, Bensahel H, Mazda K, Vie P. Lateral humeral condylar fractures in children: A report of 47 cases. *J Pediatric Orthop* 1988; 8(1): 31-34.
12. Marzo JM, D'Amato C, Strong M. Usefulness and accuracy of arthrography in management of lateral humeral condyle fractures in children. *J Pediatric Orthop* 1990; 10(3): 317-21.
13. Mintzer CM, Waters PM, Brown DJ, Kasser JR. Percutaneous pinning in the treatment of displaced lateral condyle fractures. *J Pediatric Orthop* 1994; 14(4): 462-65.
14. Skaggs DL, Flynn JM. Trauma about the elbow II: Other fractures. In: Williams & Wilkins. *Staying out of trouble in pediatric orthopaedics*. 1 Edition Philadelphia, Lippincott 2006: 66-79.
15. Cardona JL, Riddle E, Kumar SJ. Displaced fractures of the lateral humeral condyle: criteria for implant removal. *J Pediatric Orthop* 2002; 22(2): 194-197.
16. Rang M, Pring ME, Wenger DR. Elbow- distal humerus. In: Williams and Wilkins. Rang's. *Children's fractures*. 3ª Ed. Philadelphia: Lippincott, 2005: 112-15.
17. Roye DP, Bini SA. Infosino a: Late surgical treatment of lateral condylar fractures in children. *J Pediatric Orthop* 1991; 11(2): 195-99.
18. Wattenbarger JM, Gerardi J, Johnston CE. Late open reduction internal fixation of lateral condyle fractures. *J Pediatric Orthop* 2002; 22(3): 394-98.
19. Flynn JC, Richards JF. Non-union of minimally displaced fractures of the lateral condyle of the humerus in children. *J Bone Joint Surg Am* 1971; 53(6): 1096-101.
20. Hardacre J, Nahigian SH, Froimson AI, Brown JE. Fractures of the lateral condyle of the humerus in children. *J Bone Joint Surg Am* 1971; 53(6): 1083-95.
21. Flynn JC, Richards JF, Saltzman RI. Prevention and treatment of non-union of slightly displaced fractures of the lateral humeral condyle in children. *J Bone Joint Surg Am* 1975; 57(8): 1087-92.
22. Sharma JC, Arora A, Mathur NC. Lateral condylar fractures of the humerus in children: Fixation with partially threaded 4.0-mm AO cancellous screws. *J Trauma* 1995; 39(6): 1129-1133.
23. Shimada K, Masada K, Tada K, Yamamoto T. Osteosynthesis for the treatment of non-union of the lateral humeral condyle in children. *J Bone Joint Surg Am* 1997; 79(2): 234-40.
24. Davids JR, Maguire, MF, Mubarak SJ, Wenger D. Lateral condylar fracture of the humerus following posttraumatic cubitus varus. *J Pediatric Orthop* 1994; 14(4): 466-470.