

## Sustitutos meniscales (Trasplante de menisco y plantillas de colágeno)

Pedro Ripoll,\* Javier Vaquero,\*\* Francisco Forriol\*\*\*

### RESUMEN

Se presentan las posibilidades quirúrgicas ante el dolor en pacientes meniscectomizados. Los autores presentan la técnica quirúrgica del injerto meniscal y de los implantes meniscales de colágeno y efectúan una revisión de los resultados publicados. Desconocemos si los sustitutivos meniscales, sean injertos o implantes, protegen al cartílago y evitan la degeneración articular, aunque algunos autores los proponen en rodillas artrósicas con estadios leves para detener el proceso degenerativo.

**Palabras clave:** Menisco, injerto meniscal, implante de menisco.

### SUMMARY

*Surgical possibilities for meniscectomized patients with pain are presented. The authors describe the surgical technique for meniscus graft and the collagen meniscal implants and carried out a review of the results published. It is unknown if the meniscals substitute, graft or implants, protect the cartilage and avoid the joint degeneration but some authors propose it for knees with mild stages of arthrosis, in order to stop the degenerative process.*

**Key words:** Meniscus, meniscal graft, meniscus implant.

### INTRODUCCIÓN

Los traumatismos, especialmente en la articulación de la rodilla, han abierto muchas posibilidades al banco de tejidos, que incluye, además de los injertos óseos, los injertos osteocondrales y de partes blandas como son tendones, ligamentos y fascias.

Los cambios degenerativos que tienen lugar después de una meniscectomía son conocidos por la pérdida de las funciones de amortiguación y distribución de cargas articulares. Los resultados obtenidos a largo plazo han hecho que este tratamiento sea sustituido por procedimientos más conservadores y funcionales, como son las suturas meniscales, las meniscectomías parciales y últimamente la sustitución meniscal, ya sea con aloinjertos congelados o con otro tipo de biomaterial sustitutivo.<sup>1</sup>

www.medigraphic.com

\* Médico Ortopedista adscrito al Hospital Policlínico San Carlos. Murcia, España.

\*\* Médico adscrito al Hospital Universitario Gregorio Marañón, Madrid, España.

\*\*\* Médico Ortopedista adscrito al Hospital FREMAP Majadahonda, Madrid, España.

Dirección para correspondencia:

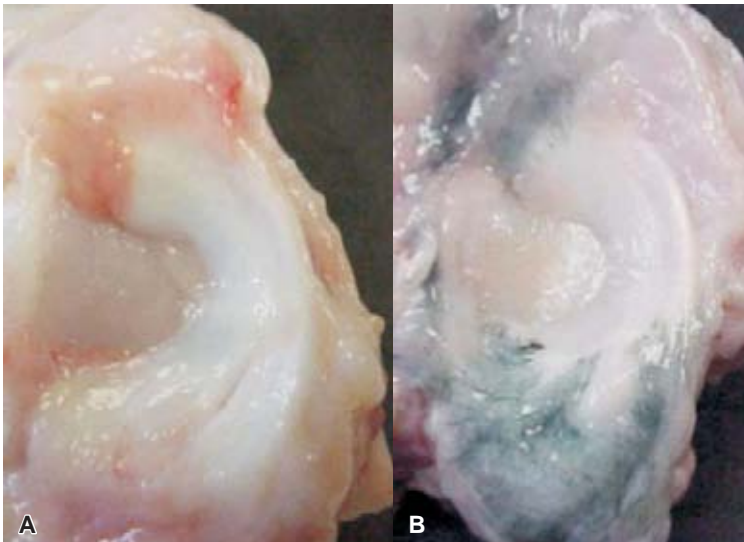
Dr. PL Ripoll. Policlínico San Carlos. C/Miguel Hernández 12. 30011 Murcia, España.

Correo electrónico: ripoll@hospitalsancarlos.net

El empleo de aloinjertos meniscales frescos y criopreservados es atractivo. Sin embargo, precisan de inmunosupresión para ser viables y tienen mayor posibilidad de transmitir enfermedades.<sup>2</sup> Además, no está demostrado que permanezcan células viables del donante cuatro semanas después del trasplante.<sup>3</sup> No obstante, los aloinjertos criopreservados son los más utilizados, aunque no existe evidencia de su capacidad para proteger el cartílago hialino de la rodilla, ni de que reproduzcan las funciones meniscales, viendo cómo el injerto se une a la cápsula con facilidad (*Figura 1*).<sup>4</sup>

La meniscectomía es el tratamiento de elección en las roturas meniscales desplazadas, con excelentes resultados clínicos a corto plazo, pero es un hecho la aparición de signos degenerativos poco tiempo después de la cirugía, como osteófitos, estrechamiento de la interlínea y el aplanamiento del cóndilo femoral en el lado intervenido; así mismo, se han observado cambios irreversibles en el cartílago.<sup>5,6</sup> La mayoría de los autores aceptan que la alteración de las condiciones mecánicas dispara la cascada de procesos biológicos que degradan el cartílago articular.

Tapper y Hoover,<sup>5</sup> al estudiar las secuelas de las meniscectomías, no vieron diferencias clínicas significativas entre las meniscectomías parciales y totales. Después de una meniscectomía total, el área de contacto articular disminuye entre 50 y 70%, aumentando entre dos y tres veces las sollicitaciones en esa zona, las cuales son más significativas cuando menores son las cargas. La meniscectomía parcial mejora estas cifras al reducir el contacto sólo 10% y aumentar un 65% las presiones.<sup>7,8</sup>



**Figura 1.** Integración meniscal, aloinjerto meniscal congelado de cordero. **A.** Integración capsular. **B.** Integración vascular (técnica de Spatelholz), Mora, Álvarez, Ripalda y Forriol. *Arthroscopy* 2003.

La degeneración del cartílago articular también se ha relacionado con las lesiones crónicas del ligamento cruzado anterior (LCA). Un LCA funcional es la mejor garantía para preservar el cartílago articular de la degeneración.

Andersson-Molina y cols<sup>9</sup> compararon la evolución de dos grupos de pacientes sometidos a meniscectomía total y parcial durante 14 años. Vieron que el rango de movilidad articular era menor en la rodilla con meniscectomía total que en la rodilla contralateral sana; en cambio, no encontraron diferencias entre la meniscectomía parcial y la rodilla contralateral. Tampoco observaron diferencias en el desplazamiento antero-posterior. La fuerza muscular entre la rodilla operada y la no operada en ambos grupos fue similar, aunque las rodillas intervenidas mostraron una escala de Lysholm algo inferior en comparación con las rodillas sanas. Con relación a la alineación de los ejes del miembro inferior, no hallaron diferencias en ninguno de los grupos intervenidos.

En cuanto a las imágenes radiográficas, no hubo diferencias entre ambos grupos intervenidos. Catorce años después de la meniscectomía parcial, cinco de los 18 pacientes presentaron cambios degenerativos y en cuatro casos detectaron reducción del espacio interarticular.

Entre los pacientes sometidos a meniscectomía total, seis de 18 pacientes presentaron cambios degenerativos y cinco de ellos reducción del espacio articular, mientras que de las 36 rodillas control, únicamente cuatro presentaron signos degenerativos y dos una reducción del espacio articular.

Tampoco Schimmer y cols,<sup>10</sup> después de 12 años, vieron diferencias entre los pacientes intervenidos con meniscectomía parcial o total, aunque ambos grupos presentaron una escala de Lysholm inferior al grupo control.

Los aloinjertos meniscales se integran formando tejido de cicatrización para adherirse a la pared capsular y en ocasiones disminuyen de tamaño. El número de células metabólicamente activas disminuye después del trasplante, apareciendo una distribución celular normal a los tres meses con leves cambios artrósicos en la zona del cartílago hialino.<sup>11</sup> Messner y Gao<sup>12</sup> estudiaron la anatomía meniscal, apuntando la posibilidad de que un aloinjerto pueda asumir las funciones mecánicas del menisco normal, pues los cuernos meniscales se encuentran amarrados al hueso tibial mediante un sistema de transición gradual de tejido blando a tejido óseo, similar a otras entesis y esencial para el correcto funcionamiento meniscal.

La mayoría de las revisiones clínicas efectuadas sobre trasplantes meniscales señalan, a corto plazo, un alto porcentaje de buenos resultados. El injerto meniscal, si bien se integra en la articulación de la rodilla, no recupera la morfología normal de un menisco, por lo que resulta difícil comprender que pueda proporcionar una protección completa del cartílago articular<sup>13</sup> y reparar el cartílago articular degenerado a consecuencia de una lesión meniscal. El trasplante puede mejorar la mecánica articular y retrasar el proceso degenerativo articular. Vamos a centrarnos en dos técnicas utilizadas actualmente, como son el trasplante meniscal y las plantillas de colágeno.

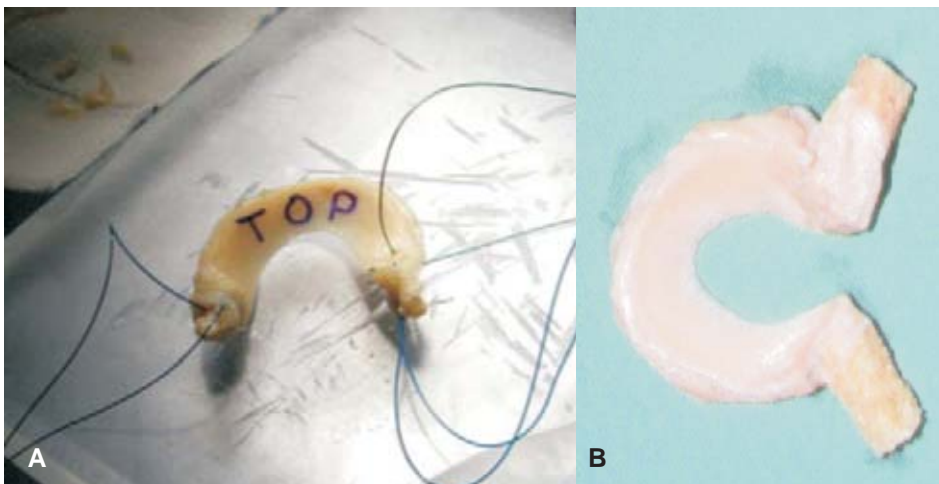
## EL TRASPLANTE MENISCAL ALOGÉNICO (TMA)

Los injertos meniscales proceden de donantes multiorgánicos, que son almacenados y raramente esterilizados. La congelación a  $-80^{\circ}\text{C}$  es la técnica de procesamiento más sencilla y barata, ya que desnaturaliza los antígenos de histocompatibilidad y destruye las células del donante, aunque preserva la ultraestructura del colágeno, pero obliga a extraer los injertos del donante en condiciones de esterilidad.<sup>14,15</sup>

Existe la posibilidad de trasplantar meniscos frescos, incubados con suero del receptor que mantienen en el aloinjerto los fibrocondrocitos viables y con funciones celulares normales desde el momento mismo de la intervención,<sup>16</sup> aunque hay que destacar la dificultad logística que supone la coordinación entre la obtención del aloinjerto y la obtención del suero del receptor con la fecha de caducidad, el tiempo de cultivo y el momento del trasplante. Por otra parte, se ha demostrado experimentalmente que no existen restos de ADN celular del donante un mes después de efectuado un TMA, por lo que resulta cuestionable la utilidad del procedimiento.<sup>17</sup>

### Técnica quirúrgica

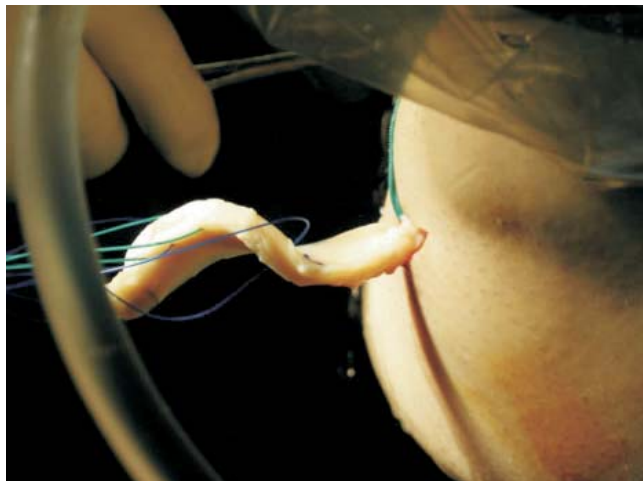
Hay dos formas de anclar el menisco con o sin porciones óseas (*Figura 2*). La mayoría de las publicaciones recomiendan dejar dos pequeños tacos óseos en los cuernos meniscales o, también, un riel uniendo ambos cuernos para favorecer su fijación dentro de dos túneles o en un surco adaptado al riel. Otros autores prefieren insertar el injerto con suturas mientras se produce la unión fibrosa de los cuernos meniscales al hueso del interior de los túneles. Keene<sup>18</sup> demostró la posibilidad de



**Figura 2.** Aloinjertos meniscales congelados. **A.** Sin bloques óseos. **B.** Con bloques óseos.

realizar el implante por vía totalmente artroscópica y es la tendencia actual, tanto si se utilizan injertos con tacos óseos como si se fijan con suturas.

- Preparación del injerto. Tratándose de injertos congelados se deben dejar durante 24 horas a 4°C de temperatura y media hora en suero fisiológico a 37° para conseguir un descongelado progresivo. Posteriormente se resecan todos los tejidos perimeniscales, dejando limpio el muro meniscal. En caso de decidirse por una fijación ósea, el tallado de las pastillas debe ser exacto, dejando unos fragmentos cónicos de 6 mm de diámetro y algo menos de un centímetro de longitud. Para una mayor exactitud resultan muy útiles las fresas de cirugía percutánea del pie por su precisión, tanto para cortar el bloque óseo como para perfilar las pastillas, a través de las cuales se pasa un hilo de seda del No. 2. Finalmente, se da un punto vertical en la unión del tercio medio con el posterior para facilitar la colocación inicial del injerto.<sup>15</sup>
- Preparación del lecho meniscal. Tras extirpar correctamente los restos meniscales, se desnuda el muro meniscal con un sinoviótomo agresivo, efectuando perforaciones con el punzón que se utiliza para la técnica de microfracturas a intervalos de 0.5 cm hasta provocar un abundante sangrado que favorece la integración capsular del implante.
- Realización de los túneles de anclaje. El anclaje correcto de los cuernos meniscales resulta imprescindible para reproducir las propiedades biomecánicas y asegurar el resultado. Debemos reproducir la posición anatómica, para lo cual, en forma práctica, resultan útiles las referencias radiográficas reproducidas intraoperatoriamente bajo intensificador de imágenes. Con la ayuda de una guía de ligamentos se pasan dos agujas y, posteriormente, una broca canulada de 6 mm. La mayor dificultad estriba en la realización del túnel para el anclaje del cuerno anterior, pues se corre el riesgo de violar la cortical tibial. Para conseguir esta posición anterior, es necesario iniciar el túnel en la cortical externa y tener una cantidad suficiente de hueso alrededor.
- Colocación del injerto. Desde fuera de la articulación y con cuidado de elegir la entrada y dirección adecuadas para no lesionar estructuras vasculonerviosas, se pasan dos hilos hacia el interior que recuperan los cabos del punto vertical que se dio al injerto (*Figura 3*). Así mismo, a través de los túneles y con ayuda de un pasahilos, se recuperan los hilos de tracción correspondientes a los cuernos meniscales. Tras dilatar la vía de entrada artroscópica, se tracciona suavemente de los tres hilos al tiempo que con el gancho palpador se facilita el correcto posicionamiento del injerto. Puede ser útil una cánula de un tubo de plástico biselado (tubo de tórax) en cuyo interior se introduce el menisco.<sup>15</sup> Cuando se utilizan pastillas óseas, hay que asegurarse de la correcta introducción de las mismas dentro de los túneles.
- Tras asegurar las suturas de ambos cuernos mediante un anudado a tensión, se dan puntos verticales de dentro hacia fuera, cada 5 mm, en toda la periferia meniscal con sutura de Ti-Cron 2-0. La pistola de sutura es mucho más rápida que las clásicas agujas flexibles de sutura de dentro hacia fuera y ahorra mucho tiempo. Una vez pasados todos los hilos, se anudan sobre la cápsula,



**Figura 3.** Implantación artroscópica de aloinjerto meniscal.

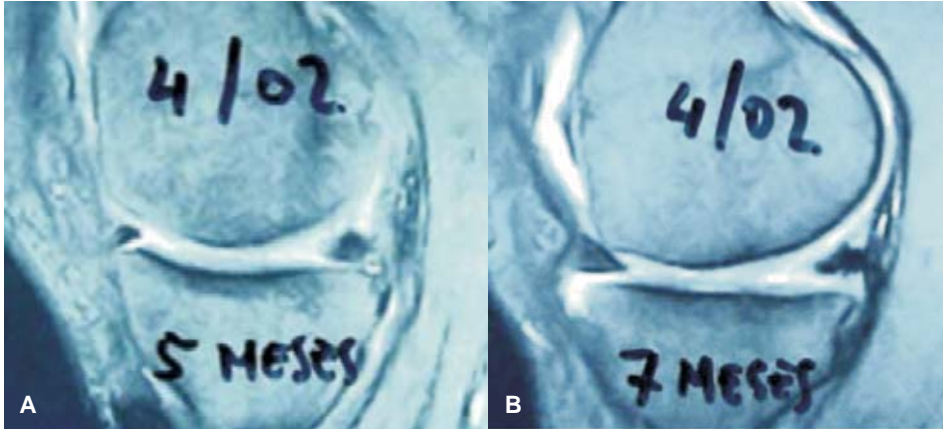
comenzando por los más posteriores. Se comprueba que la correcta fijación meniscal permita el movimiento de flexo-extensión de la rodilla, sin desplazamientos del injerto, y se cierra dejando una aspiración.

- Postoperatorio. Los ejercicios isométricos y los ejercicios asistidos de flexo-extensión comienzan tras la retirada de los puntos: entre los 10 y 15 días se autoriza la carga parcial con bastones y se utiliza una rodillera bloqueada en extensión una semana más; posteriormente se limita la flexión a 90° durante las seis primeras semanas para no provocar una traslación excesiva del menisco suturado. La progresión en los ejercicios se ajusta al protocolo de las lesiones del LCA.

### Resultados clínicos

El intento de analizar los resultados de TMA a partir de la literatura médica choca con las dificultades derivadas de las pequeñas poblaciones estudiadas, la diversidad de injertos empleados, los criterios de indicación, las técnicas quirúrgicas y los diferentes protocolos postoperatorios de rehabilitación y hasta de los métodos de evaluación empleados por los diferentes autores. Por otra parte, en muchos de los pacientes trasplantados se asocia alguna otra técnica quirúrgica específica de rodilla (osteotomía, reconstrucción de ligamentos, etcétera) por lo que resulta difícil averiguar cuál es la contribución real del TMA al resultado clínico final.<sup>19</sup> La evaluación de los resultados de un trasplante meniscal debe ser clínica, valorando la disminución o desaparición del dolor, la vuelta a la actividad normal, incluyendo actividad deportiva moderada, la presencia o no de rigidez, derrame, etcétera. Mediante radiografías simples y en carga y RNM (*Figura 4*), y con una segunda artroscopia exploradora al tiempo de realizado el implante.

La revisión de la literatura aporta buenos resultados en el trasplante meniscal, con una disminución clara del dolor. Es interesante resaltar la ausencia de



**Figura 4.** Seguimiento por RMN de paciente con trasplante de aloinjerto meniscal.  
**A.** 5 meses post-qx. **B.** 7 meses post-qx.

reacción o rechazo en este tipo de trasplantes por la acelularidad del menisco y las escasas células que viven aisladas por una matriz extracelular, lo que le confiere un privilegio inmunitario.<sup>14</sup> En los injertos congelados, las células se destruyen y la inmunogenicidad es menor. Para algunos autores, los derrames o las sinovitis persistentes en el postoperatorio podrían ser expresiones de reacciones de rechazo menores,<sup>19</sup> para lo que se ha aconsejado un ajuste del sistema antigénico HLA entre donante y receptor. Sólo existe un caso comprobado de rechazo agudo de un injerto criopreservado descrito en la literatura.<sup>20</sup>

A pesar de todas estas variables, en la mayor parte de las series de TMA los resultados son buenos en un 70 a 80%, aunque parece que tienden a deteriorarse con el tiempo. No se han relacionado peores resultados con fallos en la estructura del injerto, como tampoco se ha hecho con la celularidad o viabilidad del tejido meniscal.<sup>21</sup> Se ha visto que la degeneración articular o una falta de fijación adecuada del injerto provocan malos resultados. Algunos autores señalan que la mitad de sus injertos fallan en los primeros cuatro años después de efectuar el trasplante.<sup>22,23</sup>

Van Arkel y de Boer<sup>22</sup> reflejaron una tasa de 87% de buenos resultados a los dos años en sus 23 pacientes y observaron artroscópicamente una integración del injerto con la cápsula y una revascularización meniscal. Los tres pacientes que fracasaron fueron por una alineación incorrecta de la extremidad. Sin embargo, Rath y cols<sup>23</sup> vieron ocho roturas meniscales entre sus 22 casos, para lo cual realizaron meniscectomías parciales y totales con un nuevo implante en estos casos. Las muestras extraídas demostraron una celularidad reducida.

Von Lewinski y cols<sup>1</sup> revisaron la serie realizada 20 años antes<sup>24</sup> y vieron evidencias radiográficas de degeneración articular, aunque muchos de los pacientes presentaban un buen resultado clínico a pesar de las imágenes. También Wirth y cols<sup>25</sup> habían visto cambios en la misma serie a los 14 años rela-

cionados con el tipo de injerto. Los pacientes con injertos liofilizados tenían peores resultados con reducción del tamaño del injerto y del espacio articular.

Rodeo y cols,<sup>19</sup> por su parte, obtuvieron un 67% de buenos resultados. El 88% de los injertos con tacos óseos fueron buenos resultados, mientras que los injertos suturados sólo tuvieron el 47 por ciento. Cameron y Saha,<sup>26</sup> por el contrario, demostraron un 87% de buenos resultados en injertos radiados sin anclaje óseo y en pacientes con signos degenerativos incipientes.

No podemos olvidar que en muchas ocasiones, con el TAM se efectúan otras técnicas que ayudan a preservar la articulación, como es la reparación ligamentosa o del cartílago articular.

### Complicaciones del trasplante meniscal

Las complicaciones se pueden agrupar en tres apartados: errores de indicación, problemas biológicos o errores técnicos.

- Errores de indicación. La técnica está indicada en pacientes menores de 55 años, con una rodilla estable o en la que pensemos realizar un gesto estabilizador asociado, como la plastia del LCA. La rodilla debe estar alineada y con dolor incapacitante. El procedimiento está contraindicado en artrosis graves. Finalmente, el paciente debe ser colaborador y tener la motivación suficiente para cumplir el protocolo postoperatorio de forma estricta, teniendo en cuenta que es más largo e incapacitante que el de una simple meniscectomía. Respecto al grado de artrosis, hay discrepancia, ya que se da la paradoja de que esta cirugía podría proporcionar mejores resultados en grados incipientes de deterioro del cartílago, cuando los pacientes no tienen dolor y, por lo tanto, no buscan una solución médica. La mayoría de los autores están de acuerdo en que el índice de fracasos se relaciona directamente con la degeneración del cartílago articular y no debe realizarse en el grado IV de la clasificación de Outerbridge.<sup>19</sup> Cameron y Saha<sup>26</sup> obtuvieron mejoría clínica en pacientes artrósicos a los que se les implantó un menisco, mientras Stone y Walgenbach<sup>27</sup> han presentado los resultados de 48 TMA realizados en rodillas degenerativas (25% de pacientes con más de 58 años) en los que reportan una mejora significativa del dolor y de los niveles de actividad preoperatorios en la mayoría de sus pacientes y el índice de fracaso fue sólo del 13%. Parece que los resultados del trasplante meniscal son mucho más predecibles en casos con daño articular moderado o leve. Sin embargo, aunque el TMA presenta peores expectativas en la rodilla degenerativa, hay evidencias de que incluso en estos casos, el aloinjerto puede sobrevivir y mejorar el nivel funcional del paciente y retrasar la artroplastia.
- Problemas biológicos. Son conocidas las diferencias anatómicas y biomecánicas entre el menisco externo e interno, y los resultados de la sustitución del menisco externo son clínicamente peores que cuando se hace sobre el interno.<sup>6,28,29</sup> Sin embargo, Cole y cols<sup>30</sup> revisaron 40 pacientes con TMA; 25 eran internos y 15 externos y después de dos años no encontraron diferencias entre



unos y otros, aunque los pacientes operados del menisco externo mostraron mayor satisfacción.

La disminución del tamaño del injerto meniscal una vez colocado, es un fenómeno de retracción de las fibras de colágeno que se ha relacionado con el uso de injertos liofilizados, así como con la fijación del menisco mediante suturas sin tacos óseos.<sup>31,32</sup> La fijación con pastillas o cilindros óseos, aunque disminuye la incidencia no la evita;<sup>33</sup> Goble y Kane<sup>34</sup> encontraron 12 casos de encojimiento en una serie de 212 trasplantes meniscales.

- Errores técnicos. El fracaso de la cirugía depende más de errores técnicos que de complicaciones biológicas o mecánicas. Es una cirugía larga y laboriosa que conlleva una inevitable curva de aprendizaje y requiere una metodología muy exigente. Entre los errores que pueden hacer fracasar la intervención, destacan:

- Tamaño del injerto: es el problema técnico más frecuente y todos los cirujanos que realizan trasplantes se han encontrado en algún momento con problemas de discordancia entre el injerto a colocar y el tamaño tibial. El tamaño adecuado es uno de los factores que guarda mayor relación con la evolución clínica del paciente.<sup>35</sup> Es, por lo tanto, imprescindible conseguir la mejor coincidencia de medidas antes de la cirugía, pero todas las técnicas de imagen habituales muestran un porcentaje de error notable. La RMN es el método menos fiable ya que, en general, tiende a subestimar el tamaño del menisco. La TC o la radiografía simple son más fiables, aunque el error estimado con radiografías es del 8%, una vez corregida la magnificación.<sup>11</sup> Recomendamos sobredimensionar ligeramente el injerto para obtener una buena congruencia, especialmente cuando no se usan tacos óseos, ya que una parte de los cuernos meniscales se introducen en los túneles. Si durante la cirugía el cirujano observa que el menisco no tiene el tamaño adecuado, se debe suspender el implante, aunque pequeñas diferencias de tamaño se pueden manipular para adaptar el menisco lo mejor posible. Un tamaño exacto es la llave para obtener los mejores resultados.<sup>21</sup> Dienst y cols<sup>28</sup> señalan que el tamaño del injerto meniscal externo tiene un efecto importante en el contacto femorotibial y que los injertos con  $\pm 10\%$  del tamaño del menisco original restablecen un contacto muy parecido al normal.

- Fijación del trasplante: ya hemos comentado que la función protectora del menisco está en relación directa con su capacidad de transmitir y distribuir la carga. Sólo un menisco con amarres anteriores y posteriores intactos es capaz de asumir las solicitaciones de carga que genera la movilidad y carga de la rodilla.<sup>35</sup> Un menisco, implante o aloinjerto con anclajes laxos o insuficientes crea cambios articulares por su movilidad y por la incapacidad para la correcta transmisión de cargas, lo que lesiona el cartílago y aumenta la cantidad de proteoglicanos en el líquido sinovial, similar a las alteraciones que se pueden encontrar después de una meniscectomía o de una sección radial del menisco.<sup>30</sup>

Una mala fijación es la base de un fracaso biomecánico. Los cuernos meniscales están sometidos a importantes solicitaciones por aumento de la ten-

sión y cizallamiento que triplican el peso corporal. Paletta y cols<sup>33</sup> demostraron que la sección de los anclajes meniscales en los cuernos equivale a la meniscectomía, lo que deja sin ninguna función protectora al injerto.

Stone y Rosenberg<sup>35</sup> publicaron una técnica simple para fijar los aloinjertos con suturas, sin necesidad de tacos óseos, técnica que ha sido criticada por la falta de solidez en las astas, lo que impide que el menisco disipe las cargas de compresión que ejerce el fémur sobre la tibia, convirtiéndolas en esfuerzos circunferenciales. Si el menisco no está sólidamente fijado, estas mismas sollicitaciones provocan el fenómeno de «extrusión» hacia la periferia de la articulación y no pueden absorber convenientemente las fuerzas de choque ni amortiguar la carga.<sup>19</sup>

La ventaja de la fijación con suturas en los extremos es lo que facilita la técnica quirúrgica y minimiza el problema de la discrepancia de tamaños entre el menisco del donante y el lecho receptor, al introducir mayor o menor cantidad de injerto en el interior de los túneles óseos. Alhalki y cols,<sup>36</sup> entre otros,<sup>23,31</sup> analizaron mecánicamente las superficies de contacto femorotibial con tres tipos de fijación del menisco trasplantado: suturas, tacos óseos y la combinación de ambos sistemas, y vieron que los tacos óseos reproducen mejor las condiciones anatómicas y biomecánicas del menisco.

La artrofibrosis es la complicación más frecuente, llegando al 25% de los casos en algunos de ellos,<sup>37</sup> para lo cual la artrólisis artroscópica es eficaz en su tratamiento. La asociación a una plastia de LCA y la inmovilización prolongada pueden favorecer este fenómeno.

La infección es rara en esta cirugía y sólo se encuentran dos casos descritos en la literatura.

Un meta-análisis ha encontrado 8% de roturas en los meniscos trasplantados,<sup>38</sup> siendo su tratamiento similar al de los meniscos normales: reparar cuando sea posible y desbridar si es necesario.<sup>39</sup>

## IMPLANTES MENISCALES DE COLÁGENO

Es difícil conseguir sustitutos meniscales, pues la congruencia meniscal con las superficies articulares se consigue con el desarrollo embrionario, el crecimiento y la morfología del menisco, y no es sencilla de imitar, ya que los fibrocartílagos presentan mayor radio de curvatura en sus extremos (*Figura 5*).<sup>40,41</sup> Se puede decir que los meniscos son como huellas personales, su forma guarda relación con la forma de las estructuras óseas, de las cargas que soporta y de la manera de cargar y andar. Además, biomecánicamente el menisco humano se caracteriza por tener una gran capacidad de tensión-relajación, quedando aprisionado entre las superficies de la tibia y del fémur según la posición articular, sin que se genere presión sobre el cartílago articular que lo comprime.<sup>42</sup> Con la flexo-extensión, los meniscos se adaptan a los diferentes radios de curvatura de las superficies articulares, tanto en el plano sagital como en el coronal.

Tratando de encontrar otra vía para la solución de una lesión meniscal compleja y extensa en un individuo activo, se han empleado sustitutos menis-

cales sintéticos como Teflón®, Dacrón® o fibra de carbono,<sup>43-45</sup> hasta que Steadman y su grupo<sup>46-48</sup> desarrollaron y comercializaron un sustituto meniscal (Collagen Meniscal Implant, CMI) de colágeno tipo I con un grosor de 8 mm y longitud de 7.5 cm, procedente del tendón de Aquiles bovino joven, al que añaden ácido hialurónico y condroitin sulfato.



**Figura 5.** Sustituto meniscal de colágeno bovino.

La indicación principal para un sustituto meniscal es en pacientes con una rodilla meniscectomizada y dolor del compartimento femorotibial interno, estable o susceptible de ser estabilizada mediante reconstrucción previa o simultánea del ligamento cruzado anterior y con una buena alineación, siempre que hayan restos de muro meniscal. De existir una mala alineación deberá corregirse previamente o simultáneamente mediante osteotomía.

Una sustitución meniscal nunca debe realizarse en rodillas con el cartílago articular afectado (artritis reumatoide o lesiones condrales grado III o IV de Outerbridge) y algunos autores fijan el tope de edad de los candidatos entre los 40 y los 50 años.

En pacientes meniscectomizados, con una rotura de ligamento cruzado anterior (LCA), los implantes meniscales de colágeno (CMI) pueden estar indicados en pacientes jóvenes para conseguir una actividad cotidiana y laboral normal y prevenir la degeneración del cartílago articular. La combinación de una plastia de LCA combinada con un CMI debe aportar mayor estabilidad mecánica a la articulación de la rodilla que la regulación meniscal o la resección del mismo.

### Técnica quirúrgica

El paciente se coloca en decúbito supino, con isquemia en el muslo correspondiente. Las vías de abordaje son pararrotiliana medial y lateral. Se efectúa la meniscectomía respetando el muro meniscal y los anclajes del menisco en su porción anterior y posterior. Se mide el tamaño de la resección y se adapta el implante, dejándolo en suero fisiológico para su hidratación.

Tras refrescar el muro meniscal se procede a medir el tamaño de la lesión y se introduce el implante, una vez cortado según las medidas necesarias. Se efectúa un abordaje retriligamentario interno para permitir la salida de la aguja y realizar la sutura de la zona posterior del implante, con un protector para no dañar las estructuras anatómicas posteriores. Inicialmente se sutura el CMI al muro meniscal con suturas dentro-fuera.<sup>49</sup>

En el postoperatorio se indica una férula de yeso en extensión durante dos semanas, comenzando después la fisioterapia con ortesis durante otras 6 se-

manas para las actividades diarias. Se permite la carga parcial a partir de la 6ª semana y total en la 8ª.

### Evaluación de resultados

Los implantes meniscales buscan la regeneración del tejido meniscal a partir de un soporte, como un andamio en el que migran fibrocondrocitos, produciendo sustancia fundamental cartilaginosa. Experimentalmente, en un modelo canino el soporte de colágeno se reabsorbe en un 90-95% entre los 6 y los 12 meses.<sup>48</sup> El CMI es un material compatible y reabsorbible que soporta el crecimiento de nuevo tejido en su interior.<sup>43-47</sup> En cuatro biopsias estudiadas a los seis meses del implante, Reguzzoni y cols<sup>50</sup> demostraron el reconocimiento tridimensional de la estructura del CMI, observando su relleno por células no inflamatorias y vasos que terminan construyendo un modelo semejante al menisco. El nuevo tejido meniscal que se regenera es funcionalmente aceptable, sin presentar efectos adversos. Por su parte, Steadman y Rodkey<sup>47</sup> demostraron en tres biopsias la formación de fibrocartilago.

### Resultados clínicos

Los resultados publicados en la literatura con el CMI son buenos, aunque se deben matizar, pues no son infrecuentes los problemas. Steadman y Rodkey<sup>47</sup> revisaron ocho casos con una evolución de 5 y 6 años. En todos observaron una mejoría de la valoración en la escala de Lysholm; también mejoraron la valoración subjetiva del paciente y la escala de dolor. En la RMN encontraron que el cartilago articular no presentaba alteraciones. Zaffagnini y cols,<sup>51</sup> en ocho casos con una evolución de 6 a 8 años, señalan que todos los pacientes volvieron a su trabajo a los tres meses de la cirugía. Al efectuar las nuevas revisiones, dos casos presentaron peores resultados que a los dos años de la cirugía y cuatro casos mostraban un dolor soportable. Con la imagen vieron que seis casos presentaban un espacio articular preservado y sin cambios, pero lo más llamativo fueron las imágenes de la RMN, en las que cinco pacientes presentaron una degeneración mixoide, dos una señal normal, pero con el tamaño reducido y en un caso se había reabsorbido el implante. Por su parte, López-Hernández y cols<sup>49</sup> esperan entre 4 y 6 meses para incorporar a sus pacientes a la actividad laboral; todos ellos combinan la técnica con plastia de LCA. En su serie, tuvieron ocho reabsorciones del implante a los seis meses (25%) que no aumentaron en los controles efectuados a los 12 meses, lo que les hace sospechar que la causa puede ser el rechazo del material o un defecto de técnica al dejar demasiada laxitud o demasiada rigidez en el anclaje del menisco.

La colocación de un sustituto meniscal requiere un equipo entrenado y coordinado, pues constituye una cirugía a contrarreloj para preparar el lecho meniscal y adaptar el sustituto. Además, no es fácil calcular la longitud exacta de la lesión y evitar el desplazamiento del implante, sin olvidar que el acceso al compartimento interno con un LCA roto es complejo, ya que el platillo está subluxa-

do y el compartimento medial cerrado. Esta puede ser una solución funcional adecuada, con sus inconvenientes y problemas, que requiere nuevos estudios y desarrollos técnicos. Para Rodkey y cols,<sup>52</sup> el CMI soporta el crecimiento celular en su interior y debe ser utilizado en pacientes con lesiones crónicas, ya que, consideran, no se ha demostrado ningún beneficio en las lesiones agudas.

Si los sustitutos meniscales, sean injertos o implantes, protegen la degeneración articular, tampoco lo sabemos. Experimentalmente se ha demostrado que el injerto meniscal provoca alteraciones en el cartílago articular;<sup>53</sup> por su parte, Rath y cols<sup>23</sup> vieron clínicamente que el espacio interarticular disminuía a los dos años de la cirugía. Lo que no podemos conocer es cómo hubiesen evolucionado esas rodillas sin un sustituto meniscal. De hecho, algunos autores<sup>46</sup> proponen los injertos y sustitutos meniscales como una indicación en rodillas artrósicas con estadios leves para detener el proceso degenerativo.

## BIBLIOGRAFÍA

1. Von Lewinski G, Milachowski KA, Weismeier K, Kohn D, Wirth CJ. Twenty-year results of combined meniscal allograft transplantation, anterior cruciate ligament reconstruction and advancement of the medial collateral ligament. *Knee Surg Sports Traumatol Arthrosc* 2007; 15: 1072-82.
2. Wada Y. Meniscal transplantation using fresh and cryopreserved allografts. An experimental study in the genetically defined rat. *Nippon Seikeigeka Gakkai Zasshi* 1993; 67: 677-83.
3. Jackson DW, Windler GE, Simon TM. Intra-articular reaction associated with the use of freeze-dried, ethylene oxide-sterilized bone-patella tendon-bone allografts in the reconstruction of the anterior cruciate ligament. *Am J Sports Med* 1990; 18: 1-11.
4. Kuhn J, Wojtys E. Allograft meniscus transplantation. *Clin Sports Med* 1996; 15: 537-46.
5. Tapper EM, Hoover NW. Late result after meniscectomy. *J Bone Joint Surg (Am)* 1969; 51-A: 517-26.
6. McNicholas MJ, Rowley DI, McGurty D, Adalberth T, Abdon P, Lindstrand A, et al. Total meniscectomy in adolescence. A thirty-year follow-up. *J Bone Joint Surg (Br)* 2000; 82-B: 217-21.
7. Baratz ME, Fu F, Mengato R. Meniscal tears: the effects of meniscectomy and repair on intra-articular contact areas and stresses in the human knee. *Am J Sports Med* 1986; 14: 270-5.
8. Ahmed AM, Burke DL. *In vitro* measurement of static pressure distribution in synovial joints: Part 1. Tibial surface of the knee. *J Biomech Eng* 1983; 105: 216-25.
9. Andersson MH, Karlsson H, Rockborn P. Arthroscopic partial and total meniscectomy: a long-term follow-up study with matched controls. *Arthroscopy* 2002; 18:183-9.
10. Schimmer RC, Brulhart KB, Duff C, Glinz W. Arthroscopic partial meniscectomy: a 12 years follow-up and two-step evaluation of the long-term course. *Arthroscopy* 1998; 14: 136-42.
11. Pollard ME, Kang Q, Berg E. Radiographic sizing for meniscal transplantation. *Arthroscopy* 1995; 11: 684-7.
12. Messner K, Gao J. The meniscal of the knee joint. Anatomical and functional characteristics, and a rationale for clinical treatment. *J Anat* 1998; 193: 161-78.
13. Szomor ZL, Martin TE, Bonar F, Murrell GAC. The protective effects of meniscal transplantation on cartilage. An experimental study in sheep. *J Bone Joint Surg (Am)* 2000; 82-A: 80-8.
14. Kuhn JE, Wojtys EM. Allograft meniscus transplantation. *Clin Sports Med* 1996; 15: 537-56.
15. Vaquero J, Ripoll P, del Corral A, de Prado M. Trasplante meniscal por vía artroscópica. *Cuadernos de Artroscopia* 2001; 16: 37-41.
16. Verdonk R. Alternative treatment for meniscal injuries. *J Bone Joint Surg (Br)* 1997; 79-B: 866-73.
17. Stollsteimer GT, Shelton WR, Dukes A, Bomboy AL. Meniscal allograft transplantation: a 1-to-5-year follow-up of 22 patients. *Arthroscopy* 2000; 16: 343-7.
18. Keene GCR, Paterson RS, Teague DC. Advances in arthroscopic surgery. *Clin Orthop Relat Res* 1987; 224: 64-9.
19. Rodeo SA. Meniscal allografts – Where do we stand? *Am J Sports Med* 2001; 29: 246-59.
20. Hamlet W, Liu SH, Yang R. Destruction of a cryopreserved meniscal allograft. A case for acute rejection. *Arthroscopy* 1997; 13: 517-21.

21. Alford W, Cole BJ. The indications and technique for meniscal transplant. *Orthop Clin N Am* 2005; 36: 469-84.
22. van Arkel ERA, de Boer HH. Survival analysis of human meniscal transplantations. *J Bone Joint Surg (Br)* 2002; 84-B: 227-31.
23. Rath E, Richmond JC, Yassir, et al. Meniscal allograft transplantation. Two to eight year results. *Am J Sports Med* 2001; 29: 410-4.
24. Milachowski KA, Weismeier K, Wirth CJ. Homologous meniscus transplantation, experimental and clinical results. *Int Orthop* 1989; 13: 1-11.
25. Wirth CJ, Peters G, Milachowski KA, Weismeier KG, Kohn D. Long-term results of meniscal allograft transplantation. *Am J Sports Med* 2002; 30: 174-81.
26. Cameron JC, Saha S. Meniscal allograft transplantation for unicompartmental arthritis of the knee. *Clin Orthop* 1997; 337: 164-71.
27. Stone KR, Walgenbach A. *Meniscal Allografts in patients with severe arthrosis*. Abstracts book of the Meniscus Transplantation Study Group, American Academy of Orthopedic Surgeons Annual Meeting; February 2003. New Orleans.
28. Dienst M, Greis PE, Ellis BJ, Bachus KN, Burks RT. Effect of lateral meniscal allograft sizing on contact mechanics of the lateral tibial plateau. An experimental study in human cadaveric knee joints. *Am J Sports Med* 2007; 35: 34-42.
29. Sekiya JK, Ellingson CI. Meniscal allograft transplantation. *J Am Acad Orthop Surg* 2006; 14: 164-74.
30. Cole BJ, Dennis MG, Lee SJ, et al. Prospective evaluation of allograft meniscus transplantation: a minimum 2-year follow-up. *Am J Sports Med* 2006; 34: 919-27.
31. Meakin JR, Shrive NG, Frank CB, Hart DA. Finite element analysis of the meniscus: the influence of geometry and material properties on its behaviour. *The Knee* 2003; 10: 33-41.
32. Kohn D, Wirth CJ. Meniscal transplantation. The Hannover experience. En: Czitrom AA y Winkler H (ed.) *Orthopaedic Allograft Surgery*. Vienna, Springer-Verlag, 1996: 253-9.
33. Paletta GA, Manning T, Snell E, Parker R, Bergfeld J. The effect of allograft meniscal replacement on intraarticular contact pressures in the human knee. *Am J Sports Med* 1997; 25: 692-8.
34. Goble EM, Kane SM. Meniscal allografts. En: Czitrom AA y Winkler H (ed.). *Orthopaedic Allograft Surgery*. Vienna, Springer-Verlag, 1996: 243-52.
35. Stone KR, Rosemberg T. Surgical Technique of meniscal replacement. *Arthroscopy* 1993; 9: 234-7.
36. Alhaki MM, Howell SM, Hull ML. How three methods for fixing a medial meniscal autograft affect tibial contact mechanics. *Am J Sports Med* 1999; 27: 320-8.
37. Félix NA, Paulos LE. Current status of meniscal transplantation. *The Knee* 2003; 10: 13-7.
38. Matava MJ. Meniscal allograft transplantation: a systematic review. *Clin Orthop* 2007; 455: 142-57.
39. Sohn DH, Toth AP. Meniscus transplantation. Current concepts. *J Knee Surg* 2008; 21: 163-72.
40. Arnoczky SP. Building a meniscus. *Clin Orthop* 1999; 367(suppl): S244-S53.
41. McDevitt C, Mukherjee S, Kambic H, Parker R. Emerging concepts of the cell biology of the meniscus. *Current Opinion Orthop* 2002; 13: 345-50.
42. Kobayashi M, Toguchida T, Oka M. Development of an artificial meniscus using polyvinyl alcohol-hydrogel for early return to a continuance of athletic life in sports persons with severe meniscus injury. I: mechanical evaluation. *The Knee* 2003; 10: 47-51.
43. Sgaglione NA, Steadman JR, Schaffer B, Miller MD, Fu FH. Current concepts in meniscus surgery: resection to replacement. *Arthroscopy* 2003; 19: 161-88.
44. Mow VC, Wang CC. Some bioengineering considerations for tissue engineering of articular cartilage. *Clin Orthop Relat Res* 1999; 367(suppl): S204-23.
45. Klompmaker J, Veth RPH, Jansen HWB, Nielsen HKL, de Groot JH, Pennings AJ. Meniscal replacement using a porous polymer prosthesis: a preliminary study in the dog. *Biomaterials* 1996; 17: 1169-75.
46. Stone K, Steadman J, Rodkey W, Li S-T. Regeneration of meniscal cartilage with use of a collagen scaffold. *J Bone Joint Surg (Am)* 1997; 79-A: 1771-7.
47. Steadman JR, Rodkey WG. Tissue-engineered collagen meniscus implants: 5- to 6-year feasibility study results. *Arthroscopy* 2005; 21: 515-25.
48. Rodkey WG, Steadman JR, Shu-Tung L. A clinical study of collagen meniscus implants to restore the injured meniscus. *Clin Orthop Relat Res* 1999; 367(suppl): 281-92.
49. López-Hernández G, Maestro A, Llopis JA, Leyes M, Forriol F. Implantes meniscales de colágeno (CMI) con rotura asociada del ligamento cruzado anterior. *Rev Esp Ortop Traumatol* 2009; 53: 20-8.

50. Reguzzoni M, Manelli A, Ronga M, Raspanti M, Grassi FA. Histology and ultrastructure of a tissue-engineered collagen meniscus before and after implantation. *J Biomed Mater Res B Appl Biomater* 2005; 74: 808-16.
51. Zaffagnini S, Giordano G, Vascellari A, Bruni D, Neri MP, Iacono F, et al. Arthroscopic collagen meniscus implant results at 6 to 8 years follow up. *Knee Surg Sports Traumatol Arthrosc* 2007; 15: 175-83.
52. Rodkey WG, DeHaven KE, Montgomery WH, Baker CL, Beck CL, Hormel SE, et al. Comparison of the collagen meniscus implant with partial meniscectomy. A prospective randomized trial. *J Bone Joint Surg (Am)* 2008; 90-A: 1413-26.
53. Mora G, Álvarez E, Ripalda P, Forriol F. Articular cartilage degeneration after frozen meniscus and Achilles tendon allograft transplantation: experimental study in sheep. *Arthroscopy* 2003; 19: 833-41.