

Implante de condrocitos autólogos en un defecto osteocondral en la articulación del tobillo. Reporte de un caso

Lara-Arias J,* Mendoza-Lemus OF,** Martínez-Rodríguez H,*** Álvarez-Lozano E****

RESUMEN

Introducción: A pesar de su compleja estructura, el cartílago articular posee una baja capacidad de autorreparación. La inclusión de condrocitos autólogos en matrices tridimensionales ha favorecido la reparación de lesiones osteocondrales en cóndilos femorales. Sin embargo, las lesiones del astrágalo constituyen una patología relativamente rara del tobillo, por lo que en ocasiones resulta complicado su tratamiento. **Metodología:** Paciente masculino de 23 años con antecedente de lesión traumática de espesor completo en la superficie del astrágalo. Fue tratado con la técnica de implante de condrocitos autólogos incluidos en una matriz de fibrina. Se realizó una segunda intervención a los seis meses postquirúrgicos para observar la evolución de la reparación del defecto. **Resultados:** El paciente se reportó asintomático desde los 4 meses postintervención, y a los seis meses posteriores a la implantación la lesión se observó reparada, con un tejido de características típicas del cartílago articular. **Conclusiones:** La inclusión de condrocitos en soportes de fibrina puede proporcionar un microambiente favorable para la síntesis de matriz extracelular en lesiones de espesor completo en la superficie del astrágalo.

Palabras clave: Lesiones, tobillo, implante, condrocitos.

SUMMARY

Introduction: In spite of their complex structure, the articular cartilage has a low ability to auto repair. The inclusion of an autologous chondrocytes in three-dimensional matrixes have favoured reparation of osteochondrals injuries in femoral condyls. However, talus injuries constitute a relatively rare pathology of the ankle, and therefore sometimes their treatment is hard. **Methodology:** 23 years male patient with history of a full thickness traumatic injury in the talus surface. He was treated with the technique of autologous chondrocytes implant included in fibrin matrix. A second surgery was done after six months to observe the evolution of the defect repairment. **Results:** The patient was asymptomatic after four months post-surgery and six months after the implantation. The injury was repaired with the typical characteristics of articular cartilage tissue. **Conclusions:** Chondrocytes included in fibrin media can provide a microenvironment for the synthesis of extracellular matrix in lesions of full thickness on the talus surface.

Key words: Injury, ankle, chondrocytes implant.

* Encargado de Laboratorio de Ingeniería Tisular, Banco de Hueso y Tejidos, Hospital Universitario Dr. José E. González, UANL.

** Jefe del Servicio de Ortopedia y Traumatología, Hospital Universitario Dr. José E. González, UANL.

*** Jefa del Depto. Bioquímica de la Facultad de Medicina, UANL.

**** Coordinador General, Banco de Hueso y Tejidos, Hospital Universitario Dr. José E. González, UANL.

Dirección para correspondencia:

Dr. Eduardo Álvarez-Lozano. Hospital Universitario «Dr. José Eleuterio González», UANL. Servicio de Ortopedia y Traumatología. Av. Francisco I. Madero Pte. s/n y Av. Gonzalitos. Col. Mitras Centro, 64460 Monterrey, N.L. Correo electrónico: dedaloz@bancodehueso.org

INTRODUCCIÓN

El implante de condrocitos autólogos es una técnica destinada a reparar las lesiones condrales originadas por diferentes padecimientos.¹ A través del tiempo, esta técnica ha sufrido diferentes modificaciones con el objeto de lograr la reparación completa de la zona dañada. Los resultados obtenidos han sido muy variados, observándose mayor falla en aquellas técnicas en las que se han inyectado las células suspendidas en un medio líquido que en aquellas en las que se ha empleado algún medio de transporte que encamine a las células a adquirir de nuevo su morfología y a recuperar la producción de proteínas propias de la matriz extracelular.

Se han probado diferentes medios tridimensionales para acarrear a los condrocitos; los resultados dependen en gran medida del material empleado, así como de la capacidad de éstos para mantener el flujo de nutrientes, permitir la división celular, ser biocompatibles y reabsorbibles.²⁻⁴

Las lesiones osteocondrales del tobillo, constituyen alrededor del 4% de todas las osteocondritis, por lo que son relativamente raras.⁵ En su mayoría se localizan en el domo del astrágalo y hasta la fecha son de etiología desconocida, a pesar de que los pacientes refieren algún tipo de traumatismo en la historia clínica.⁶ Los distintos tratamientos aplicados a estas lesiones persiguen la estimulación del desarrollo vascular y el crecimiento de un fibrocartílago que repare el defecto, aunque con propiedades bioquímicas y biomecánicas distintas a las del cartílago articular normal.⁷ A través del tiempo, el fibrocartílago termina degenerado y aún no se conoce cuáles son los factores que contribuyen a su permanencia, principalmente en zonas de carga.⁸

En el presente trabajo se reporta el uso de la técnica de cultivo de implantación de condrocitos autólogos, empleando una matriz de fibrina como soporte para mantener la vida y la morfología de las células cartilaginosas con el objetivo de reparar una lesión osteocondral en la cúpula astragalina.

MATERIAL Y MÉTODOS

En marzo de 2005 se incluyó un paciente masculino de 23 años de edad con cuadro clínico de dolor, bloqueo articular y limitación funcional del tobillo izquierdo con antecedentes de lesión deportiva. En la radiografía anteroposterior y lateral del tobillo izquierdo, se observó una zona de radiolucidez en el margen externo del domo del astrágalo, lo cual sugirió fractura osteocondral (*Figura 1A*). La resonancia magnética nuclear proporcionó una imagen de hipointensidad en las secuencias de T2 en el mismo sitio (*Figura 1B*). Se diagnosticó fractura osteocondral en el borde externo del domo del astrágalo izquierdo. Mediante una artroscopia, utilizando un OATS™ de Artrex® (Karisfeld, Germany) se obtuvo una muestra de cartílago de 8 mm de diámetro del surco intercondíleo, zona que normalmente no es sometida a carga.

Se realizó el cultivo celular utilizando, con algunas modificaciones, la técnica reportada por Visna y cols (2003).⁹ La biopsia de cartílago articular se sec-

cionó en pequeños cubos de aproximadamente 1-3 mm³. Los fragmentos de cartílago se colocaron en un vial de 10 ml y se trataron con tripsina al 2.5% (GIBCO-BRL LIFE TECHNOLOGIES, (Grand Island, NY, EUA). Para la digestión de la matriz condral se trató al cartílago con colagenasa tipo II (GIBCO-BRL LIFE TECHNOLOGIES, Grand Island, NY, EUA). La cantidad de medio de digestión fue proporcional a la cantidad del cartílago a disgregar. Los condrocitos obtenidos fueron sembrados en frascos de cultivo de 75 cm² (NUNC™ Creek Drive, Rochester, NY) para su crecimiento *in vitro*. El medio empleado fue Opti-MEM (GIBCO-BRL LIFE TECHNOLOGIES. Grand Island, NY, EUA) suplementado con 10% de suero autólogo. Los cultivos se mantuvieron en una incubadora de CO₂ (New Brunswick Scientific Inc. Talmadge Road Edison, New Jersey, USA) a una atmósfera controlada de 5% de CO₂ y una humedad relativa del 100%. La proliferación de los condrocitos se monitoreó usando un microscopio invertido (ZEISS®, Carl Zeiss. Göttingen, Germany). Cuando los cultivos en monocapa alcanzaron 70-80% de confluencia, se levantaron las células, incubándolas con tripsina-EDTA al 0.25% (GIBCO-BRL LIFE TECHNOLOGIES. Grand Island, NY, EUA).

Para incluir a los condrocitos en un medio tridimensional, se modificó la técnica de Haisch y cols¹⁰ para diseñar un coágulo de fibrina autóloga.

PROCEDIMIENTO QUIRÚRGICO

El implante de condrocitos autólogos se realizó 24 horas después de la inclusión celular por medio de una artrotomía, realizando osteotomía en libro abierto del

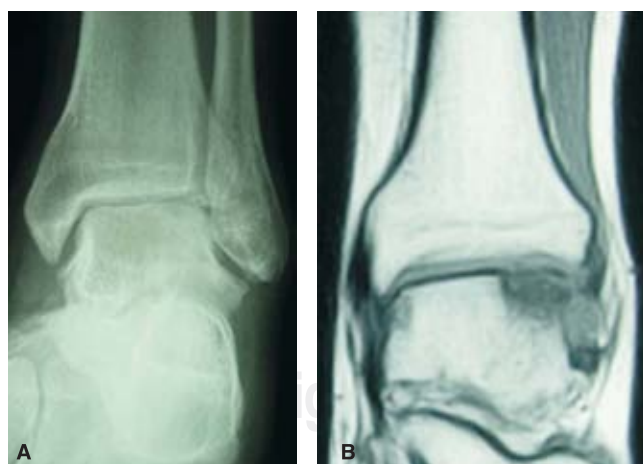

Figura 1. Las imágenes revelan la presencia del defecto condral. **A.** Radiografía anteroposterior del tobillo izquierdo: se observa una zona radiolúcida en el margen externo del domo del astrágalo. **B.** En la RMN se observa una imagen de hipointensidad en las secuencias de T2 del área comprometida.

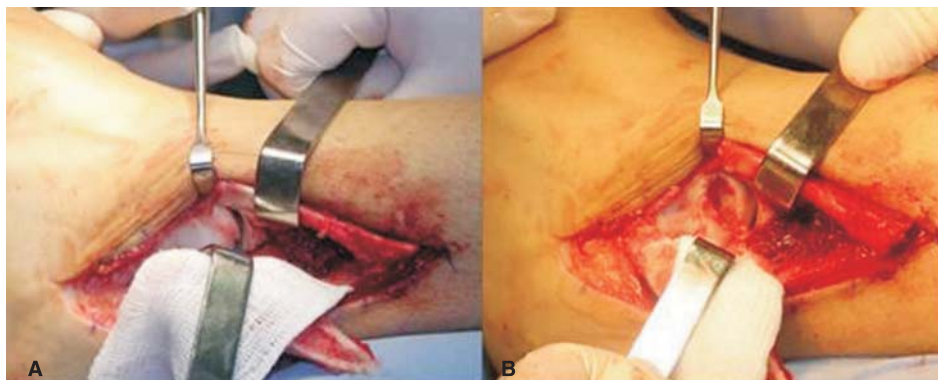

Figura 2. Procedimiento quirúrgico. **A.** Localización y remoción del fragmento osteocondral. **B.** Lecho preparado para la recepción del implante.

extremo distal del peroné para exponer la zona dañada; se retiró el fragmento osteocondral desprendido y se realizó el curetaje de tejido cicatrizal en el fondo de la lesión (Figura 2A). Se retiraron los bordes marginales del cartílago articular circundante al defecto, se realizaron microfracturas en el lecho de la lesión (Figura 2B). Se tomó un molde de la morfología del defecto con una plantilla de aluminio y se verificó que éste lo cubriera en su totalidad. Con el molde se realizó el diseño del bioimplante (Figura 3),

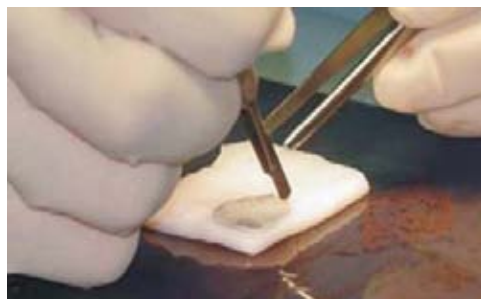


Figura 3. Diseño del bioimplante. Se tuvo cuidado de que los bordes alinearan con el cartílago sano circundante.

el cual se fijó con Tissucol® y se tuvo cuidado de que sus bordes contactaran con el defecto articular receptor. Se realizó osteosíntesis de la osteotomía del peroné con una placa tercio de caña y tornillos corticales, se cerró la herida quirúrgica por planos y se colocó un vendaje compresivo antiedema.

REHABILITACIÓN

En el postoperatorio inmediato se inició con movilidad pasiva de la articulación ocho horas después de la cirugía. La movilidad activa comenzó a las 48 horas. Diez días después, se procedió con marcha punta-pie asistida con muletas y carga progresiva. A las seis semanas, el proceso se continuó con marcha plantigrada con 75% de carga del peso corporal y el protocolo de rehabilitación concluyó a las 18 semanas con el retiro de muletas y carga total.

A las 24 semanas de la cirugía se retiraron la placa y los tornillos.

RESULTADOS

Durante el proceso de rehabilitación, en las primeras dos semanas el paciente refirió dolor sólo en el extremo distal del peroné, sitio en donde se fijó la placa de osteosíntesis. El seguimiento radiológico indicó integración evidente del injerto con el cartílago circundante desde la sexta semana postquirúrgica (imágenes no mostradas). A los seis meses postimplante, el paciente se mostró asintomático y completamente reincorporado a sus actividades cotidianas. En el seguimiento quirúrgico, se observó que el injerto tenía una apariencia macroscópica de cartílago, además de buena reparación en la zona de la lesión, así como una buena integración con el cartílago circundante (*Figura 4*).

DISCUSIÓN

El cartílago hialino posee baja capacidad de reparación y eventualmente algunas lesiones traumáticas y osteoartríticas degenerativas causan inestabilidad severa y progresiva de las articulaciones, que culmina con la degradación del cartílago y

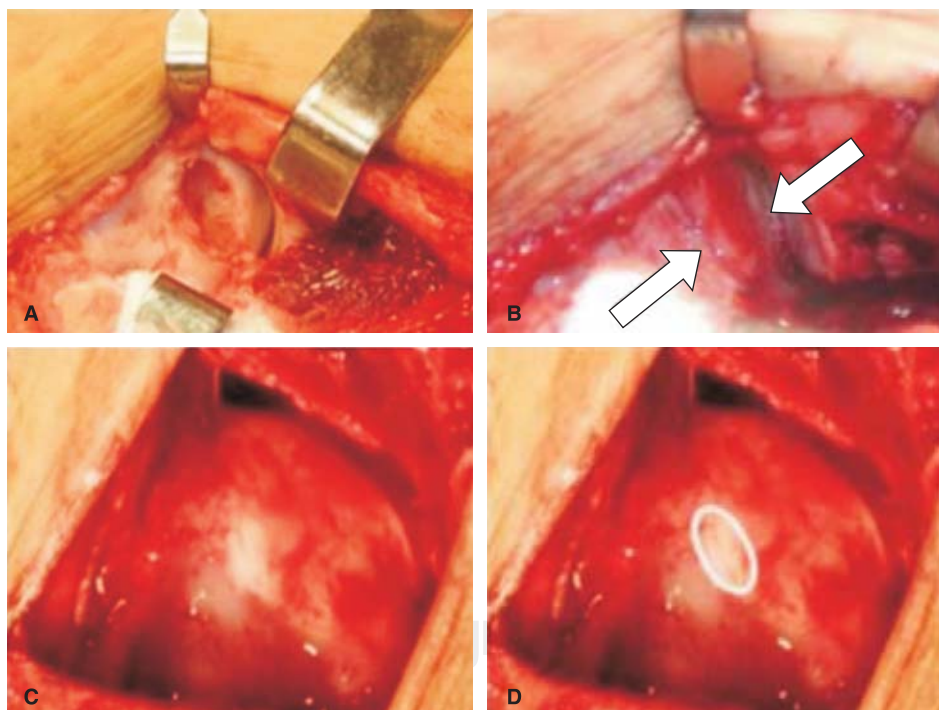


Figura 4. Seguimiento a seis meses del postimplante. **A.** Lesión de espesor completo en el domo del astrágalo. **B.** Las flechas indican la posición del bioimplante ocupando la lesión. **C.** Área regenerada a seis meses postimplante. **D.** El círculo indica la zona de integración con el cartílago hialino circundante.

destrucción de la superficie articular. El implante de condrocitos autólogos (ICA) se centra en el uso de células autólogas obtenidas por artroscopia de una zona que normalmente no se somete a carga, las cuales se cultivan *in vitro* y se implantan en el paciente, ya sea suspendidas en un medio líquido o incluidas en una matriz que facilite la adhesión celular y la organización tridimensional, lo que permite rellenar el defecto con cartílago hialino formado por los condrocitos autólogos implantados. Se han propuesto diferentes técnicas quirúrgicas para el tratamiento de lesiones en la articulación del tobillo, tanto abiertas como artroscópicas, que incluyen la realización de abrasiones y desbridamientos, perforaciones, microfracturas, utilización de sistemas de fijación del fragmento desprendido e injertos osteocondrales,⁸ así como el implante de condrocitos autólogos.⁷

Los primeros implantes se diseñaron para lesiones en los cóndilos femorales y se realizaron con células en suspensión.¹ Baums y cols¹¹ reportaron el seguimiento de 12 pacientes tratados con ICA que presentaron lesiones focales en el cartílago del talón, a quienes se les dio un seguimiento postoperatorio de hasta 63 meses, encontrando siete pacientes con excelentes resultados, cuatro con buenos y uno con resultado satisfactorio. En todos los casos emplearon parches de periostio para contener los condrocitos. Sin embargo, las complicaciones que se han presentado en algunos casos son: hipertrofia del parche de periostio (7-9 meses), fuga celular, falta de integración y desprendimiento total, además de una probable distribución no uniforme de los condrocitos, debido a que, al ser incluidos en la lesión en un medio de transporte líquido, podrían precipitar por gravedad hacia una zona en particular.¹² En respuesta a estas limitantes, la ingeniería de tejidos ha diseñado métodos acarreadores de células para recrear las estructuras tridimensionales, como las presentes en el cartílago con el objetivo de reemplazar un tejido dañado.¹³

Visna y colaboradores reportaron a cuatro pacientes con implante de condrocitos autólogos en cóndilos femorales en los que utilizaron como medio de transporte celular un adhesivo de fibrina, que tiene la propiedad de suspender a los condrocitos en diferentes niveles y de adherirse al tejido sano adyacente.⁹ Sus hallazgos corresponden a un periodo comprendido entre tres y cinco meses postoperación; en ellos mencionan la presencia de fibrocartílago en dos pacientes y cartílago de tipo hialino en los dos restantes.

En este estudio, a seis meses postimplantación de condrocitos autólogos resuspendidos en fibrina en un paciente, encontramos una apariencia de cartílago hialino. El paciente tratado se reportó asintomático desde los cuatro meses posteriores a la intervención quirúrgica. A cuatro años postimplante, nuestro paciente no ha referido molestias de ningún tipo y se encuentra completamente reincorporado a sus actividades diarias, por lo que podemos afirmar que su evolución clínica ha sido excelente. Los resultados de los autores antes mencionados sugieren que los condrocitos, en un medio tridimensional, podrían sintetizar matriz extracelular rica en colágeno tipo II en periodos más cortos, si se comparan con los trabajos en los que se han inyectado las células cartilaginosas en medios líquidos, y que estas células del cartílago articular sufren un proceso de adaptación en donde la capacidad de rediferenciación celular dependerá de fac-

tores como la edad del paciente, así como de un adecuado programa de rehabilitación postoperatorio que estimule a los condrocitos a producir las moléculas que le confieren sus propiedades biomecánicas características.

CONCLUSIONES

La inclusión de condrocitos en soportes de fibrina puede proporcionar un microambiente favorable para la síntesis de matriz extracelular.

BIBLIOGRAFÍA

1. Brittberg M, Lindahl A, Nilsson A, Ohlsson C, Isaksson O, Peterson L. Treatment of deep cartilage defects in the knee with autologous chondrocyte transplantation. *N Engl J Med* 1994; 331: 889-95.
2. Maracci M, Berruto M, Brocchetta D, Delcogliano A, Ghinelli D, Gobbi A, Kon E, Pederzini L., Rosa D, Sacchetti GL, Stefani G, Zanasi S. Articular cartilage engineering with Hyalograft® C. 3 year clinical results. *Clin Orthop Relat Res* 2005; 435: 96-105.
3. Couceiro FJ, Carpintero AP, Silva RMT. Cultivo de condrocitos. *Ortop Traumatol* 2002; 5: 436-43.
4. Perka C, Spitzer RS, Lindenhayn K, Sittinger M, Schultz O. Matrix-mixed culture: New methodology for chondrocyte culture and preparation of cartilage transplants. *Biomed Mater Res* 2000; 49: 305-11.
5. Tsukasa KMD. Arthroscopic drilling for the treatment of osteochondral lesions of the talus. *J Bone Joint Surg* 1999; 81-A(9): 1229-34.
6. Bui M. Osteochondritis dissecans of the tibial plafond: Imaging characteristics and a review of the literature. *American J Roentgenology* 2000; 175: 1305-9.
7. Delgado AV, Parrón CR, Tomé F, Rey LA. Resultados del tratamiento de las lesiones osteocondrales del tobillo mediante escisión, curetaje y perforaciones vía artroscópica. *Acta Ortop* 2005; 6: 18-25.
8. Barroso-Díaz JL. Resultado del tratamiento de las lesiones osteocondrales de rodilla mediante perforaciones vía artroscópica. *Cuadernos de Artroscopia* 2004; 11(21): 18-23.
9. Visna P, Pasa L, Hart R, Kocis J, Cizmar I, Adler J. Treatment of deep chondral defects of the knee using autologous chondrocytes cultured on a support: results after one year. *Acta Chir Orthop Traumatol Cech* 2003; 70(6): 356-62.
10. Haisch A, Loch A, David J, Pruss A, Hansen R, Sittinger M. Preparation of a pure autologous biodegradable fibrin matrix for tissue engineering. *Med Biol Eng Comput* 2000; 38(6): 686-9.
11. Baums MH, Hedrich G, Schultz W, Steckel H, Kahl E, Klinger HM. Autologous chondrocyte transplantation for treating cartilage defects of the talus. *J Bone Joint Surg* 2006; 88-A(2): 303-8.
12. Brittberg M, Peterson L, Sjorgen JE, Tallheden T, Lindahl A. Articular cartilage engineering with autologous chondrocyte transplantation. A review of recent developments. *J Bone Joint Surg Am* 2003; 85A (3): 109-15.
13. Sgaglione NA. Biologic approaches to articular cartilage surgery: future trends. *Orthop Clin North Am* 2005; (4): 485-95.
14. Mandelbaum BR, Gerhardt MB, Peterson L. Autologous chondrocyte implantation of the talus. *Arthroscopy* 2003; 19 (10 Suppl 1): 129-37.