

Caso clínico de escoliosis

Martín Tejeda Barreras

Antecedentes. Paciente femenina de 13 años de edad, sin antecedentes heredo-familiares de importancia, producto de GII, de madre de 25 años, con embarazo y parto sin complicaciones. Dos hermanos sin patologías. Niñez con enfermedades propias de la infancia. Desarrollo psicomotriz normal. Menarquía a los 12 años de edad, con ritmo irregular.

Cuadro clínico. Se detecta por los padres deformidad de columna vertebral, con desnivel de hombros y presencia de giba en espalda alta, con dolor solamente al realizar actividad física que la cansa y sin otras manifestaciones. No refiere disnea ni ningún síntoma neurológico.

Exploración física. Paciente de edad aparente, igual a la cronológica, sin facies de dolor. Cardiopulmonar, abdomen y pelvis sin alteraciones. No se detectan manchas en piel. Marcha normal. Movilidad de cuello, tronco y extremidades completas. Fuerza muscular en 5/5 en las 4 extremidades. De pie presenta desnivel de hombros con descenso de lado izquierdo de 3 cm y descenso de parrilla costal izquierda de 3 cm, con giba torácica izquierda de 8 grados en el escoliómetro, crestas iliacas niveladas. Longitud de extremidades pélvicas simétricas. Examen neurológico normal.

Rayos X. Radiografías simples: AP toracolumbar con curva torácica derecha de T6 a T10 de 12 grados, curva de T11 a L4 izquierda de 36 grados. Placa lateral con aplanamiento de cifosis torácica (*Figura 1*). Radiografías dinámicas con curva torácica que corrige más de 50% y la toracolumbar corrige 30%.

Resonancia magnética toracolumbar. Integridad de conducto neurológico. Saco dural y raíces nerviosas sin compromiso. Discos intervertebrales sin patología. Se aprecia rotación a la izquierda en forma traslacional de los cuerpos vertebrales (*Figura 3*).

Tratamiento. Se realizó una artrodesis con tornillos de fijación pedicular en cuerpos vertebrales lumbares, desde L5, con complemento de ganchos laminares y facetarios en cuerpos torácicos hasta T9, con corrección de 80% de la curva original.

* Médico Ortopedista con Especialidad en Columna Vertebral. HGZ 2 IMSS, Hermosillo, Son.

Dirección para correspondencia:

Dr. Martín Tejeda Barreras.

Centro Médico del Río, Reforma No. 273 Sur planta baja, 83078, Hermosillo, Sonora.

Correo electrónico: martintejedab@yahoo.com

Este artículo puede ser consultado en versión completa en <http://www.medigraphic.com/orthotips>

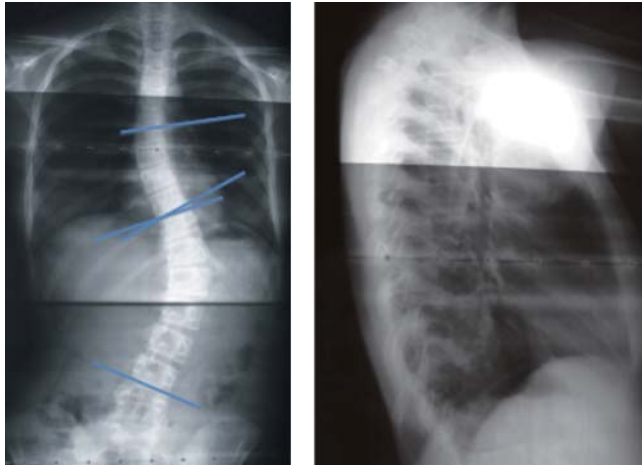


Figura 1. Radiografías en vistas AP y lateral.

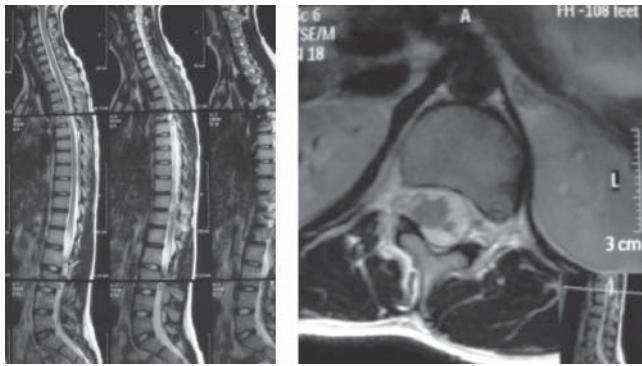


Figura 2. Imágenes de resonancia magnética.

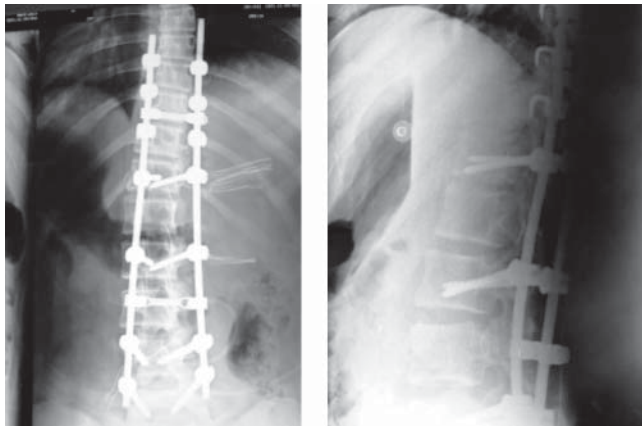


Figura 3. Radiografías en AP y lateral posteriores al tratamiento quirúrgico.

PREGUNTAS

1. Por el origen de esta escoliosis, ¿cómo se clasificaría?
 - a) Idiopática Infantil
 - b) Idiopática juvenil
 - c) Idiopática del adolescente
 - d) Congénita

2. ¿Cuál es la curva primaria?
 - a) Torácica
 - b) Lumbar
 - c) Toracolumbar

3. ¿Cómo calificaría el signo de Risser?
 - a) I
 - b) II
 - c) III
 - d) IV
 - e) V

4. ¿Qué característica presenta la escoliosis idiopática del adolescente?
 - a) Se presenta después de los 10 años de edad
 - b) Es la presentación menos frecuente
 - c) Se acompaña de dolor
 - d) Progresa rápidamente

5. En la escoliosis idiopática:
 - a) Raramente presenta dolor
 - b) No hay déficit neurológico
 - c) No hay alteraciones en la forma de las vértebras
 - d) Todas las anteriores

- 6). En las escoliosis de presentación torácica ¿qué estudio se solicita, además de resonancia o tomografía?
 - a) Laboratorio
 - b) Gammagrafía
 - c) Pruebas de función respiratoria
 - d) Electrocardiograma

7) En la clasificación de King, esta escoliosis correspondería a un tipo:

- a) I
- b) II
- c) III
- d) IV
- e) V

8) En la clasificación de Lenke ¿qué tipo de curva le correspondería?

- a) I
- b) II
- c) III
- d) IV
- e) V
- f) VI

9) En la clasificación de Lenke ¿cuál sería el perfil sagital?

- a) negativo (-)
- b) normal (n)
- c) positivo (+)

10. En la clasificación de Lenke ¿cuál sería el modificador lumbar?

- a) Tipo A
- b) Tipo B
- c) Tipo C