

## Fracturas por alta energía de las mesetas tibiales y sus lesiones asociadas

Jorge Rubio Ávila\*

### RESUMEN

La fractura de patillos tibiales por alta energía es una lesión actual y en constante cambio. Su manejo se ha visto favorecido por el uso cotidiano de la tecnología diagnóstica como la tomografía computada con reconstrucción en tercera dimensión (3D), el surgimiento de nuevos implantes, abordajes quirúrgicos difundidos por la web, revisiones sistemáticas, medicamentos y visco suplementación dirigidos a prevenir la artrosis. La clave del tratamiento es el principio biomecánico antes que cualquier implante, uso de fijador externo temporal previo a la reducción y un excelente cuidado postoperatorio.

**Palabras clave:** Fractura, mesetas tibiales, patillos tibiales, revisión, TAC, osteosíntesis.

### SUMMARY

*High-energy tibial plateau fractures is a current and constantly changing injury. Its handling has been favored by the daily use of technology diagnosed as 3D reconstruction tomography, emergence of new implants, surgical approaches disseminated on the web, systematic reviews, medications and viscosupplementation aimed to prevent osteoarthritis. The principle biomechanical before any implant, use of temporary external fixator prior to definitive reduction and an excellent post operative care is the key to treatment.*

**Key words:** Fracture, tibial plateaus, revision, CT scan, osteosynthesis.

Las fracturas de los patillos tibiales son un ejemplo actual de cómo el desarrollo en una área afecta el tratamiento en otras. El constante cambio en la aparición de implantes para esta zona, la accesibilidad a tecnología diagnóstica como tomografía axial computada (TAC) con reconstrucción en tercera dimensión (3D) en zonas del país antes remotas, el uso de la cicatrización asistida por vacío (conocida también como terapia VAC o *Vacuum Assisted Closure*), la tromboprolifaxis y la sofisticación de los servicios de rehabilitación son el marco donde se ubica actualmente esta importante patología.

\* Médico de Base. Unidad Médica de Alta Especialidad, Centro Médico Nacional de Occidente, Guadalajara, Jalisco, México. Médico de Base. Organismo Público Descentralizado Cruz Verde Sur «Las Águilas», Zapopan, Jalisco, México.

Dirección para correspondencia:  
Dr. Jorge Rubio Ávila  
Av. Carnero 5432, Fraccionamiento Arboledas,  
45070 Zapopan Jalisco, México  
Correo electrónico: jrubio\_avila@hotmail.com

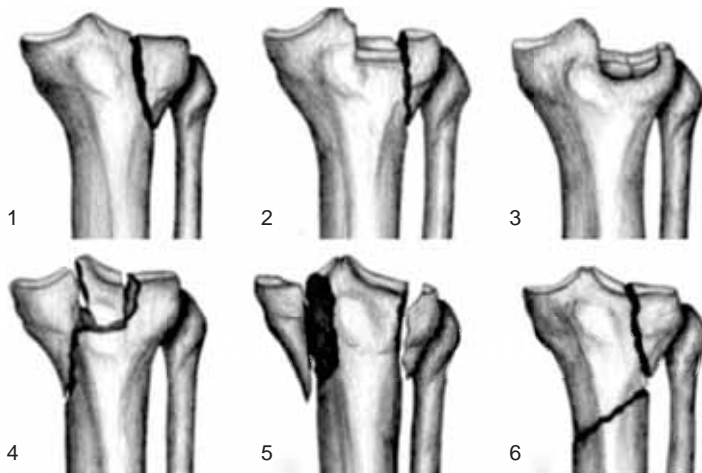
Este artículo puede ser consultado en versión completa en <http://www.medigraphic.com/orthotips>

Sin duda, el objetivo central al tratar esta fractura es restablecer la congruencia articular. Se deberán utilizar los principios de la osteosíntesis que requiera dicha fractura y los implantes disponibles, como medio para prevenir la osteoartritis postraumática y restablecer la función articular. En una revisión del 2010, Giannudis refiere que el domo articular tibial es el que más resiste el desarrollo de secuelas osteoartrosicas.<sup>1</sup> Recientemente han aparecido múltiples tratamientos por vía oral como la glucosamina, diacereína, sulfato de condroitina, colágeno hidrolizado, o los que se administran por vía intraarticular en forma de visco suplementación con diversos pesos moleculares que prometen ayudar a prevenir, manipular o modular esta posible osteoartritis, por lo que debemos emplearlos y continuar investigando.

A largo plazo mantener el eje mecánico, aun sacrificando la congruencia articular, es la clave para un buen remplazo articular. Recomiendo no perder de vista el uso de esta metodología, manejar como prioritario los tejidos blandos, evitar la infección y considerar la artroplastia total de la rodilla (ATR) y la prótesis unicompartmental como el tratamiento definitivo en lesiones irreductibles o en la que se espere un mal pronóstico.

No hay una clasificación de fractura de platillos tibiales que sea usada universalmente, pero existen dos, la clasificación de Schatzker (*Figura 1*) y la clasificación OTA/AO (*Figura 2*), basadas en la evaluación de las radiografías que en la práctica se usan para decidir el tratamiento de esta lesión. Queda claro que ambas son mejoradas enormemente con el uso de la tomografía axial computada (TAC) y con reconstrucción 3D; solicitarla forma parte del protocolo de manejo actual y unidas al concepto de las tres columnas me ayudan a decidir el abordaje quirúrgico y la elección del implante para su tratamiento.<sup>2</sup>

El tratamiento de esta lesión inicia con una adecuada analgesia y relajación. Pronosticar el impacto o la repercusión que habrá en los tejidos blandos, el riesgo de infección, el riesgo de artritis séptica, la posible aparición de síndro-



**Figura 1.**  
Clasificación de Schatzker de las fracturas de los platillos tibiales:  
1) lateral,  
2) lateral con depresión,  
3) depresión central,  
4) cóndilo medial,  
5) fractura bicondilar,  
6) que incluye la diáfisis.

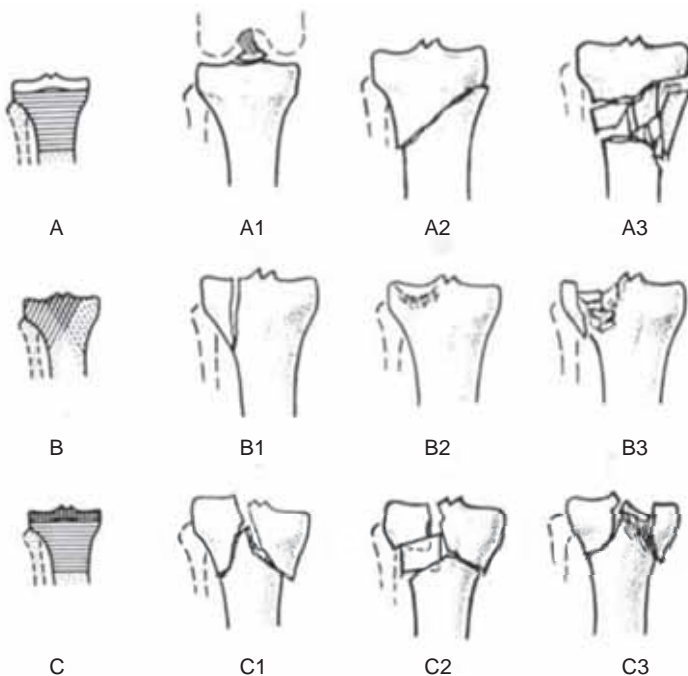
me compartimental de la extremidad, el riesgo de pseudoartrosis que siempre es alto, cambio en el eje mecánico y la afectación al rango de movilidad de la articulación.

Pensar en esto me ayuda a elegir el abordaje, implante, tiempo de hacer la cirugía y si requiere un fijador externo temporal previo a la cirugía (*Figura 3*). Dar tratamiento temprano, motivar al paciente a dejar de fumar, evitar un tiempo quirúrgico prolongado y estar dispuesto a múltiples consultas no programadas para no abandonar al paciente son la clave para solucionar estos posibles riesgos.

La tracción axial y el fijador externo (*Figura 3*) intentan corregir la longitud, rotación y angulación. Recomiendo ampliamente el uso de fijador externo temporal para las lesiones de mayor gravedad comunes por alta energía, ya que proporciona reducción ósea por ligamentotaxia en forma inmediata, favorece el buen manejo de los tejidos blandos y mejora la alineación de la extremidad. El periodo de ventana es generalmente de una a tres semanas para osteosíntesis definitiva.

Considero de gran utilidad la guía práctica para la elección del tratamiento que se puede consultar en línea en el sitio web de AO, *Surgery Reference Comprehensive online reference in daily clinical life* (<https://www2.aofoundation.org/wps/portal/surgery?showPage=diagnosis&bone=Tibia&segment=Proximal>), la cual se complementa con sus notas, *Evidence Summary, Traumaline y Decision support*.

Existen múltiples implantes para esta región, de diferentes compañías; anteponer el principio biomecánico al implante es la clave para saber cuál debemos



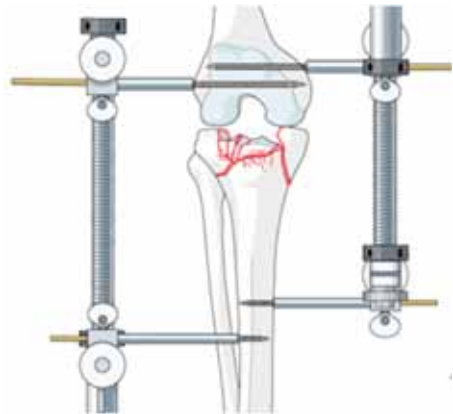
**Figura 2.**  
Clasificación OTA/  
AO. Fracturas de  
platillos tibiales. Tipo  
A, B, C; subtipo 1,  
2, 3.

usar. Ya no es posible opinar de acuerdo con la experiencia. En relación a esto último, el grupo Cochrane está realizando en este momento un gran esfuerzo; pero tenemos que esperar los resultados de evidencia de alta calidad, como lo es la revisión sistemática *publicada en línea (marzo 14 del 2012) por McNamara IR*, donde se planea comparar:

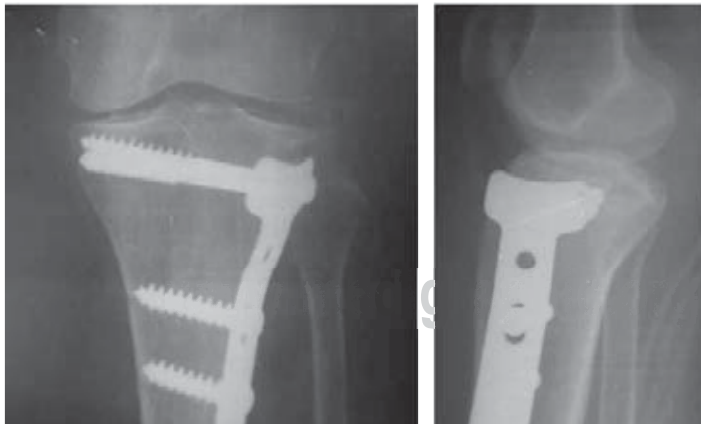
- Fijación híbrida versus reducción abierta con fijación interna.
- Diferentes tipos de fijación interna.
- Reducción percutánea vía artroscópica con fijación interna vs reducción abierta estándar.
- Uso de diferentes tipos de injertos óseos y substitutos de injertos óseos (*Bone Void Fillers*) para defectos óseos.

El doble abordaje es el estándar de oro para el tratamiento de fracturas complejas. Se pueden encontrar recomendaciones útiles para el doble abordaje en VuMedi Orthopedics bajo la liga (<http://www.vumedi.com/video/49016?icn=organic&ici=taxonomy-1>). Sólo comentaré que son clave en la adecuada reducción de la fractura, la pinza especial para la reducción, tener a la mano múltiples clavillos de Kirschner de 1.8 y 2.0 mm de diámetro, el bulto debajo de la rodilla, el aporte de injerto óseo y jugar con la flexión-extensión durante la cirugía.

No tengo experiencia en el uso de Ballon.<sup>4</sup> Pero la técnica *Minimally In-*



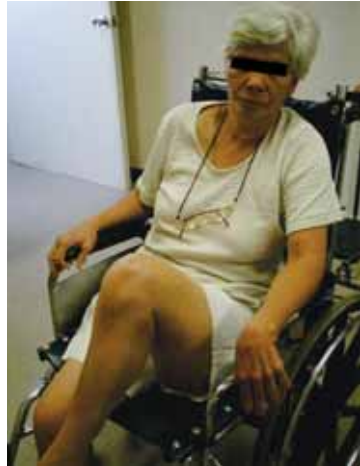**Figura 3.** Se puede usar un fijador externo previo inicio de cirugía, para lograr la alineación de los fragmentos.



**Figura 4.** Radiografías de seguimiento postoperatorio.

*vasive Plate Osteosynthesis (MIPO)*<sup>5</sup> es para mí siempre muy satisfactoria. Por lo general, tengo por costumbre proteger la osteosíntesis con una rodillera mecánica o al menos con una férula postoperatoria de rodilla larga durante un mes, diferir el apoyo durante al menos tres meses, reiniciándolo con apoyo progresivo parcial. Vigilo la reabsorción ósea o la pérdida de la reducción mediante la radiografía seriadas a los 1, 2, 3, 6 y 12 meses (*Figura 4*).

Inicio la movilidad articular con prudencia durante el primer mes y, posteriormente, voy incrementando hasta conseguir al menos una flexión de 90 grados a los tres meses (*Figura 5*). Suspendo el uso de antiinflamatorios no esteroideos (AINES) a las dos semanas, si es posible. Uso ciprofloxacina 500 mg por vía oral cada 12 horas por 10 días de no haber contraindicación. No utilizo tromboprofilaxis a menos que exista una indicación clara para ello; pero esto cambiará conforme aparezcan nuevas indicaciones para el empleo de estos productos y garanticen más seguridad o menor riesgo de sangrado.



**Figura 5.** Paciente con flexión de rodilla de 90 grados a tres meses del postoperatorio.

## BIBLIOGRAFÍA

1. Giannoudis PV, Tzioupis C, Papathanassopoulos A, Obakponovwe O, Roberts C Articular step-off and risk of post-traumatic osteoarthritis. Evidence today. *Injury*. 2010 41 (10): 986-995.
2. Zhu Y, Yang G, Luo CF, Smith WR, Hu CF, Gao H, et al. Computed tomography-based Three-Column Classification in tibial plateau fractures: introduction of its utility and assessment of its reproducibility. *J Trauma Acute Care Surg*. 2012; 73 (3): 731-737.
3. McNamara IR, Hing CB, Smith TO, Clark AB, Nielsen DM, Donell S. Surgical fixation methods for tibial plateau fractures. Published Online: March 14, 2012. <http://summaries.cochrane.org/CD009679/surgical-fixation-methods-for-tibial-plateau-fractures>.
4. Pizanis A, Garcia P, Pohlemann T, Burkhardt M. Balloon tibioplasty: a useful tool for reduction of tibial plateau depression fractures. *J Orthop Trauma*. 2012; 26 (7): e88-93.
5. Raza H, Hashmi P, Abbas K, Hafeez K. La MIPO for tibial plateau fractures. Minimally invasive plate osteosynthesis for tibial plateau fractures. *J Orthop Surg (Hong Kong)*. 2012; 20 (1): 42-47.