

## Principios y fundamentos del crecimiento guiado

Jhonny Melgar Celleri\*

### RESUMEN

Los términos «crecimiento guiado» o «modulación de crecimiento» definen las acciones que tienden a modificar el eje de un miembro mediante el cierre parcial de una de sus fisas; esto se realiza con la intención de corregir la deformidad angular (*genu varum* o *genu valgum*) que pudiera presentarse en las extremidades inferiores de los niños mayores de ocho años. Si se toma en cuenta que es posible el varo fisiológico de las rodillas hasta los tres años y el valgo hasta los siete, se debe hacer una adecuada valoración de la posible deformidad, antes de decidir la toma de una acción, sobre todo si ésta es de naturaleza quirúrgica, como se recomienda en la mayoría de los casos. Las técnicas actuales permiten, con procedimientos mínimamente invasivos, la corrección del eje mecánico mediante el bloqueo temporal o permanente de la placa fisiaria de crecimiento del fémur o de la tibia del lado contralateral a la deformidad. A dicho procedimiento se le conoce como hemiepifisiodesis.

**Palabras clave:** *Genu varum*, *genu valgum*, hemiepifisiodesis, crecimiento modulado, desarrollo.

### SUMMARY

The terms «guided growth» or «growth modulation» defines the actions to modify the axis of a limb through the partial closure of one of the physis, with the intention of correcting the angular deformity (*genu varum* or *genu valgum*) could occur the lower extremities of children older than eight years, taking into account that it is possible the varo physiological knees up to three years and the worth up to seven, must make a proper assessment of the possible deformity before deciding to take action, especially if this is surgical in nature as it is recommended in most cases. Current techniques allow minimally invasive procedures, correction of the machine shaft by means of temporary or permanent plate lock physeal of growth of the femur and the tibia of the contralateral side of the deformity. This procedure is known as hemiepiphysodesis.

**Key words:** *Genu varum*, *genu valgum*, hemiepiphysodesis, guided growth, development.

\* Traumatólogo Ortopedista Infantil. Hospital de Niños «Dr. Roberto Gilbert Elizalde», Guayaquil, Ecuador.

Dirección de correspondencia:  
Dr. Jhonny Melgar Celleri  
Calle Juan Medina, entre calles 10 y 11,  
frente al parque Ciudadela Kennedy,  
Nueva Guayaquil, Ecuador.  
Correo electrónico: jivamelcell@hotmail.com

Este artículo puede ser consultado en versión completa en <http://www.medigraphic.com/orthotips>

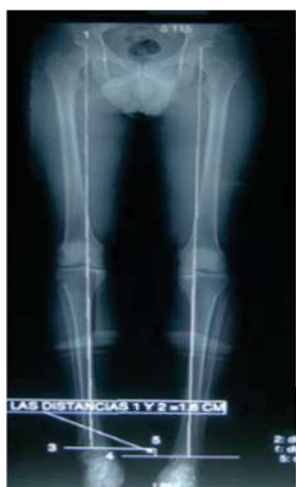Desde el inicio de la marcha y hasta la edad de dos años, los niños pueden tener las piernas arqueadas (*genu varum*) y esto puede no ser patológico. De la misma manera, a partir de los tres años y hasta los siete pueden tener las rodillas en forma de X (*genu valgum*).<sup>1</sup>

A partir de los ocho años, sin embargo, no debe existir una alteración en los ejes de las extremidades inferiores. Cualquier alteración existente se considera patológica y susceptible de un tratamiento que, en la mayoría de los casos, deberá ser quirúrgico.<sup>1</sup>

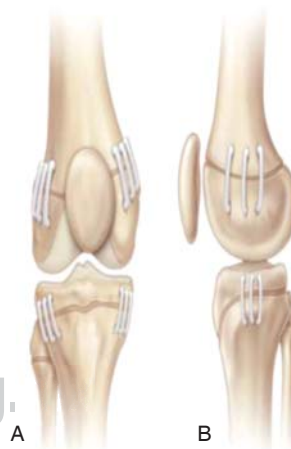El eje mecánico de las extremidades inferiores está dado por una línea que va desde el centro de la cabeza femoral hasta el centro de la articulación del tobillo y que además pasa por el centro de la rodilla<sup>2</sup> (*Figura 1*).

Cuando este eje mecánico se altera, se producen deformidades angulares y rotacionales, las cuales afectan estéticamente al niño o al adolescente; además, éstas pueden ocasionar trastornos en la marcha o dolor cuando el niño realice actividades físicas y también inestabilidad de sus articulaciones con caídas frecuentes. Con el paso del tiempo, las deformidades angulares pueden ocasionar lesiones de meniscos, desgaste articular y evolucionar hacia una artrosis de articulaciones, tal como la artrosis de rodilla, cadera y tobillo cuando sea un adulto joven.

En el niño y el adolescente que aún está en periodo de crecimiento, la corrección del eje mecánico se hace mediante un bloqueo temporal o permanente de la placa fisaria de crecimiento del fémur o de la tibia del lado contralateral a la deformidad. Esta técnica se conoce con el nombre de hemiepifisiodesis (*Figura 2*).



**Figura 1.**  
Eje mecánico.  
Tomado de: Sánchez Mesa Pedro, et al. Percutánea hemiepifisiodesis con tornillos canulados transphyseal de genu valgum en adolescentes. *J Orthop Niño.* 2009; 3(5): 397-403.



**Figura 2.**  
Hemiepifisiodesis.  
Tomado de: Goyeneche R, Miscione H. Corrección de los deseos en la infancia mediante la modulación del crecimiento. *Rev Asoc Argent Ortop Traumatol.* 2010; 75: 317-320.

**Figuras 1 y 2.** Tomado de: De la Garza J, Martínez A, Moreno A, Discrepancia de la Longitud de las piernas. *Ortopedia Pediátrica.* Presentación en Power Point. México.

La hemiepifisiodesis es un método de tratamiento quirúrgico mínimamente invasivo, mediante el cual se detiene el crecimiento de la placa epifisaria a través de diferentes métodos o implantes.

En la actualidad, los cirujanos ortopédicos podemos modular y guiar el crecimiento al actuar sobre el cartílago, deteniéndolo parcial o totalmente y corregir así una discrepancia de longitud o alineación de los miembros.

Los términos «crecimiento guiado» o «modulación de crecimiento» expresan las acciones que tienden a modificar el eje de un miembro mediante el cierre parcial de una de sus fisis (hemiepifisiodesis).<sup>3</sup>

Las indicaciones de una hemiepifisiodesis son varias; entre las más importantes encontramos:<sup>3</sup>

Fisis sanas:

- *Genu valgum* o *genu varum* idiopático.
- Deficiencias congénitas de los miembros.
- Secuelas traumáticas.
- Osteocondromatosis múltiple.
- Enfermedad de Blount.
- Deformidades articulares.
- Rodilla flexa.
- Tobillo *valgum*.
- Pie equino.

Fisis patológicas:

- Raquitismo: carencial, resistente a la vitamina D, hipofosfatémico, osteodistrofia renal.
- Displasias esqueléticas.
- Endocrinopatías.

Las ventajas de la hemiepifisiodesis son las siguientes: son menos invasivas, hacen menos daño a los tejidos blando, a las deformidades bilaterales o multifocales y pueden corregirse simultáneamente; la corrección se puede efectuar cerca del centro de angulación (CORA).<sup>3</sup>

También existen complicaciones que tienen que ver con el cierre permanente de la fisis, tales como la secuela del procedimiento operatorio o la mala técnica utilizada, pues se debe martillar no hasta que la grapa se introduzca en el hueso, sino hasta llegar a 1 mm antes de hacer contacto con éste; también se debe ubicar la fisis con rayos X intraoperatorios, para evitar así la desperiortización exagerada. Hay que tener en cuenta que al realizar este procedimiento se afecta toda la función de la fisis, lo que produce una detención del crecimiento normal del hueso; aunque los resultados no siempre son previsibles, puede ser que el crecimiento guiado produzca una hipercorrección o mala corrección en los pacientes con enfermedades óseas.

Para la planeación preoperatoria se usan los estudios complementarios que se detallan a continuación:

#### Estudio de imágenes

Radiografías óseas simples en posición anteroposterior y lateral de los miembros inferiores de pie que incluyan panorámicamente las articulaciones de la cadera, la rodilla y el tobillo. Además, una radiometría de Farril que permita realizar mediciones de los distintos segmentos óseos.

#### Exámenes de laboratorio prequirúrgicos

Biometría hemática completa, coagulograma y una valoración anestésica pediátrica prequirúrgica.

#### TIPOS DE HEMIEPIFISIODESIS

Las hemiepifisiodesis pueden ser definitivas en cuanto a que la técnica usada detiene el crecimiento de manera irreversible. Éstas son:

- Phemister
- Bowen
- Metaizeau

También éstas pueden ser temporales cuando se utilizan implantes que pueden extraerse sin inconvenientes al conseguirse la corrección; los más utilizados son de este grupo, a saber:

- Blount
- Hass
- Clements
- Peinado
- Stevens

En el año 1933, Phemister preconizó la técnica de escisión de la fisis con un osteótomo en el fémur distal, el cual fue el primer procedimiento de epifisiodesis quirúrgica. Fue creado un puente de hueso a través de la fisis mediante la eliminación de un segmento rectangular medial y lateral del hueso, incluyendo una pequeña porción asimétrica de la metáfisis y la epífisis a cada lado de la fisis, y luego se volvió a insertar el fragmento en la dirección opuesta, lo que llevó a la formación de un puente óseo. Este método de epifisiodesis quirúrgica es permanente y requiere de una predicción precisa del crecimiento restante. Se requiere, también, de una exposición abierta medial y lateral, un soporte de peso protegido postoperatorio y de una rehabilitación postoperatoria<sup>4</sup> (Figura 3).

En 1984, Bowen propuso una técnica percutánea de epifisiodesis mediante fluoroscopia y curetaje de la fisis. Con esta técnica fue creado un arresto fisario permanente. Entre las complicaciones que se han descrito de ella se encuentra el daño al nervio poplíteo, el cual se ha relacionado con el uso de brocas que generan calor cerca de la tibia proximal<sup>4</sup> (Figura 4).

En 1988, Metaizeau y cols. describieron una técnica percutánea realizada para la creación de una cirugía epifisiodesis que fuese reversible mediante tornillos transepifisarios. Las ventajas de esta técnica incluyen tiempos operatorios más cortos, una rehabilitación más rápida, la reversibilidad y pocas complicaciones, tales como la fractura o el aflojamiento del implante<sup>4</sup> (Figura 5).

Blount presentó un método que implica la incisión longitudinal de 8 cm de largo para colocar grapas quirúrgicas a través de la placa de crecimiento en el lado convexo de las deformidades. El objetivo de este procedimiento fue detener el crecimiento bajo la grapa y permitir la corrección gradual de las deformidades

angulares. Estos autores concluyeron que se deben utilizar tres grapas secundarias a la alta tasa de complicaciones, incluyendo la fijación de la pérdida y el fracaso de metal con rotura de grapas<sup>4</sup> (Figura 6).

Stevens creó un implante compuesto por una placa de titanio de dos agujeros en donde se colocaron dos tornillos canulados; este implante se utiliza de una manera similar a las grapas con el fin de crear una hemiepifisiodesis. Esta técnica tiene la ventaja de la rápida corrección de la deformidad angular, por lo

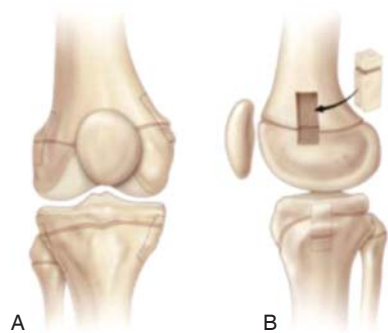


Figura 3. Pnemister.

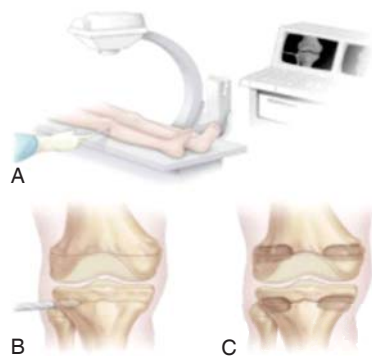


Figura 4. Bowen.

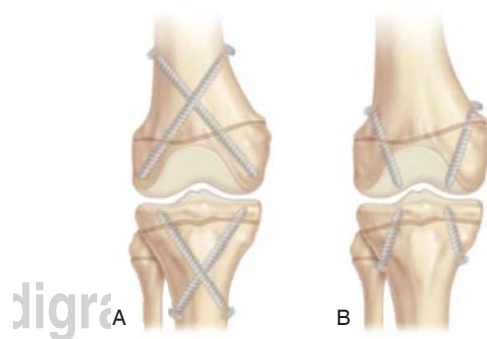


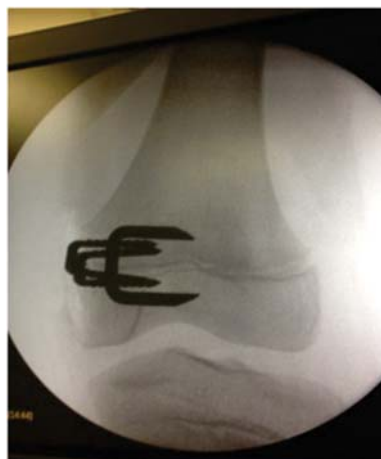Figura 5. Metaizeau.

Figuras 3 a 5. Tomado de: De la Garza J, Martínez A, Moreno A, Discrepancia de la Longitud de las piernas. Ortopedia Pediátrica. Presentación en Power Point. México.

que evita, al mismo tiempo, la compresión de la fisis y la detención fisaria permanente. En este caso, la pérdida de la fijación y el fracaso del implante son raros<sup>4</sup> (Figura 7).

### TÉCNICA QUIRÚRGICA

Con la ayuda del intensificador de imágenes, se localizó el cartílago de crecimiento, tanto en la proyección anterior como en la proyección lateral del fémur o la tibia; luego de una incisión quirúrgica de más o menos 4 a 5 cm, se divulsionó por planos y sin desperiostizar; se colocó la guía para la fijación de la placa y luego, bajo control del fluoroscopio,



Tomado de: Melgar J. Banco de fotos. Guayaquil, Ecuador.

Figura 6. Blount.



Tomado de: Peinado Vistuer A. Corrección de la rodilla en niños y adolescentes; Vilana 12, 08022, Barcelona, Clínica Teknon (34) 93 290 62 00, info@teknon.es

Figura 7. Placas en ocho. Cacahuete, charnela, en I y O.

se colocaron los tornillos canulados evitando la excesiva compresión sobre el cartílago.

Durante el postoperatorio se realizaron ejercicios pasivos y luego del retiro de los puntos a los ocho o diez días se procedió a integrarse a las actividades normales, únicamente debiendo evitar la actividad física y deportiva por aproximadamente un mes.

## EVOLUCIÓN

Las deformidades se corrigen en un lapso de 6 a 12 meses; mientras más joven es el paciente el resultado es más rápido. Se hacen controles radiográficos cada 2 a 3 meses para ver la evolución y mejora del eje mecánico.

En algunos pacientes es posible observar una mejoría clínica de los 3 a 6 meses posteriores al procedimiento quirúrgico; se observa la apertura de los tornillos en relación con la placa.

Es importante recalcar que la extracción del o los implantes debe realizarse en cuanto se haya producido una ligera hipercorrección, esto para evitar el efecto de rebote.<sup>5</sup>

## CONCLUSIONES

La hemiepifisiodesis ha demostrado ser una técnica excelente para el crecimiento guiado; los mejores resultados se obtienen con la placa en ocho, la cual, además de su versatilidad y resistencia, logra mejorar las deformidades angulares de los miembros inferiores en un menor tiempo y sin efectos secundarios o complicaciones importantes.

Hay que tener presente que cuando se asocie una patología rotacional, lo más indicado es usar una osteotomía correctiva, la cual ha demostrado ser más eficaz que el crecimiento guiado.

## BIBLIOGRAFÍA

1. Peinado Vistuer A. Corrección de la rodilla en niños y adolescentes. [Internet] Clínica Teknon. Disponible en: <http://www.teknon.es/web/peinado-pediatrico/cirugia-percutanea-en-la-correccion-de-la-rodilla-del-adolescente>
2. Díaz-Sarabia C, Aspichueta P, et al. Estudio clínico y tratamiento del *genu valgum* por epifisiodesis temporal con grapas de Blount. Rev Esp de Cir Ost. 1986; 21: 87-95.
3. Goyeneche R, Miscione H. Corrección de los deseos en la infancia mediante la modulación del crecimiento. Rev Asoc Argent Ortop Traumatol. 2010; 75: 317-320.
4. Sánchez Mesa Pedro, et al. Percutánea hemiepifisiodesis con tornillos canulados *transphyseal* de *genu valgum* en adolescentes. J Orthop Niño. 2009; 3(5): 397-403.
5. Solano UAL. Las leyes de la ortopedia. Rev Col de Or Tra. 2006; 20 (4): 115-118.