

Caso clínico sobre tendinitis

Víctor Toledo-Infanson*

Paciente de sexo femenino, de 39 años, quien acude a la consulta externa de ortopedia, referida por medicina familiar, ya que presenta desde hace cuatro meses dolor intermitente en talón derecho, actualmente agudizado, el cual es de predominio matutino, más acentuado al dar los primeros pasos al levantarse, que disminuye posterior al inicio de la marcha pero persiste durante el día y lo describe como si pisara un clavo. El dolor inició hace aproximadamente cuatro meses cuando comenzó a caminar por las tardes como ejercicio por recomendación médica, ya que cursa con obesidad y diabetes desde hace muchos años y recientemente le diagnosticaron hipertensión arterial. La paciente trabaja de 8 a 10 horas diarias atendiendo su propio negocio de abarrotes. Le han prescrito analgésicos y desinflamatorios orales, mismos que ha tomado hasta por dos semanas, tiempo en el que el dolor disminuye de forma importante pero que muestra recidiva al suspenderlos. A la exploración física encontramos a una paciente de sexo femenino, de apariencia de edad mayor a la cronológica, obesa, con marcha claudicante en equino a expensas de la extremidad inferior derecha. Talla 1.56 m, peso 87 kg, extremidades inferiores con hiperpigmentación de la piel, Godet (++) en región maleolar de tobillos, varicosidades en ambas piernas. Tiene dolor a la palpación superficial de la región de ambos talones aunque es importante sólo en el talón derecho y refiere dolor del talón izquierdo y de gran molestia. El dolor se exacerba con la extensión plantar con contra resistencia y con la marcha con talones.

No se observan cambios aparentes externos en las zonas plantares. Las radiografías simples de ambos talones (*Figura 1*) evidencian una excrescencia ósea en la parte inferior de ambos calcáneos.

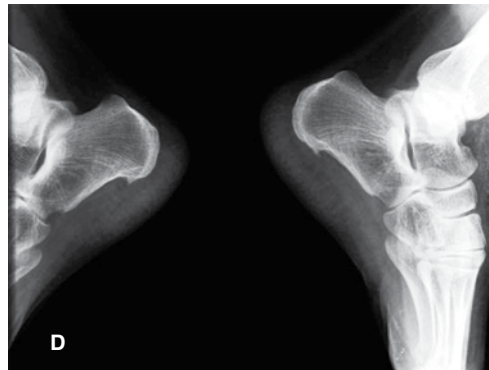


Figura 1. Radiografía simple lateral de ambos calcáneos.

* Traumatólogo Ortopedista, Coordinador del Servicio de Traumatología y Ortopedia. Hospital General Agua Prieta, Agua Prieta, Sonora, México. SSA Servicios de Salud Sonora.

Dirección para correspondencia:

Dr. Víctor Toledo-Infanson

Clínica América, Calle 12 y 13, Av. 22 s/n Int. 3, Col. Centro, Agua Prieta, 84200, Sonora, México.

Correo electrónico dr.victor.toledo@gmail.com

Este artículo puede ser consultado en versión completa en <http://www.medigraphic.com/orthotips>

CUESTIONAMIENTOS

1. ¿Cuál sería su diagnóstico clínico en este caso?
2. Con la información de la imagen radiológica ¿modificaría el diagnóstico?
3. ¿Qué otros auxiliares de diagnóstico considera que le ayudarían al estudio del padecimiento de la paciente?
4. En su opinión, ¿cuál sería el tratamiento de elección en este caso?
5. Además del tratamiento médico, ¿qué otros recursos terapéuticos emplearía?