

Manejo con reemplazo articular en fracturas de húmero distal

Gustavo Armando Tafoya-Arreguín,* José de Jesús Martínez Ruíz,**
Gabriel de León Ochoa-Lara,*** Alexis José Francisco Barba Alcalá***

RESUMEN

Las fracturas de húmero distal son una de las mayores causas de morbilidad en codo; se presentan principalmente en dos picos etarios, siendo el primero en la segunda y tercera y el otro entre la sexta y séptima décadas de la vida. Valoramos a 18 pacientes consecutivos con diagnóstico de fracturas de húmero distal tratados con artroplastia total de codo; todas las fracturas fueron clasificadas como AO13C3 utilizando abordaje posterior con técnica de Bryan-Morrey tratadas por el mismo cirujano. Nuestro universo comprende 18 pacientes, 13 femeninos y 5 masculinos con una edad promedio de 63 años (56-72) valorados con la escala funcional de Mayo en dos tiempos para obtener una descripción de la evaluación funcional de cada uno. De acuerdo con nuestro análisis y estudio, la prótesis total de codo en pacientes mayores de 60 años es una buena opción para el manejo de las fracturas clasificadas como 13C3 por AO.

Palabras clave: Fracturas, húmero, prótesis, artroplastia, supracondílea.

SUMMARY

The distal humeral fractures are one of the biggest causes of morbidity of the elbow, and are observed mainly in two peaks age groups the first being between the second and third, while the other during the sixth and seventh decade of life. We evaluated 18 consecutive patients diagnosed with humeral fractures that were being treated with elbow replacement. All fractures were classified as AO13C3 by applying the posterior approach with the Bryan-Morrey technique, by the surgeons themselves. From within our 18 patient sample, 13 were feminine and 5 masculine with an average in age of 63 years (56-72) valued with a functional scale from May divided in two periods to obtain a description of the functional evaluation of our patients. According to our analysis and study, the complete elbow prosthesis in patients older than 60 years is a good option of the management of fractures classified as AO13C3.

Key words: Fractures, humerus, prosthesis, arthroplasty, supracondylar.

- * Médico adscrito al Servicio de Traumatología y Ortopedia, Responsable de la Clínica de Hombro, Codo y Extremidad Superior.
 ** Jefe del Servicio de Traumatología y Ortopedia. Profesor Titular de la Especialidad del Programa Nacional de Postgrado de Calidad (PNPC).
 *** Médico Residente del tercer año de la Especialidad en Traumatología y Ortopedia.

Antiguo Hospital Civil de Guadalajara «Fray Antonio Alcalde».

Dirección para correspondencia:
 Gustavo Armando Tafoya-Arreguín
 Av. Empresarios No. 150, Torre Elite Piso 15-4,
 Col. Puerta de Hierro, 45116, Zapopan, Jalisco, México.
 Correo electrónico: gustavo_tafoya@hotmail.com

Este artículo puede ser consultado en versión completa en <http://www.medigraphic.com/orthotips>

INTRODUCCIÓN

Las fracturas de húmero distal representan entre 1 y 2% del total de las fracturas en el adulto y 10% de las fracturas del húmero.^{1,2} Se presentan principalmente en dos picos etarios, siendo el primero en la segunda y tercera década y el otro entre la sexta y séptima décadas de la vida.³

Históricamente, estas fracturas han tenido un proceso evolutivo, sobre todo a partir de la introducción de los conceptos del grupo AO/ASIF en los que se recomendaba la realización de una fijación de los fragmentos articulares con tornillos además de la estabilización por columnas, utilizando dos placas a 90 grados una de la otra; posteriormente, autores como Jupiter,⁴ Hotchkiss⁵ y Henley⁶ plantearon alternativas en la fijación. Actualmente, Shaw O'Driscoll es quien ha dictado los conceptos del tratamiento de las mismas.⁷

Sin embargo, existen trazos de fractura que por las condiciones propias de la lesión y del paciente no son susceptibles a la fijación,⁸ por lo que el tratamiento con reemplazo articular se plantea como una opción tangible.

MATERIAL Y MÉTODOS

Se incluyeron 18 pacientes durante el periodo de enero de 2013 a septiembre de 2014, los cuales fueron tratados con artroplastia total de codo, todos clasificados según AO13C3, teniendo proyecciones radiográficas y tomografía axial computarizada (TAC) con reconstrucción en tercera dimensión (3D) para corroborar el diagnóstico, además de valorar la viabilidad de la fijación (Figura 1).

Todos los pacientes incluidos fueron tratados por el mismo cirujano mediante abordaje posterior, anestesia general y en posición de decúbito supino utilizando prótesis de Coonrad/Morrey (Zimmer Inc®, Warsaw IN, USA); en ningún caso se utilizó ningún tipo de isquemia.

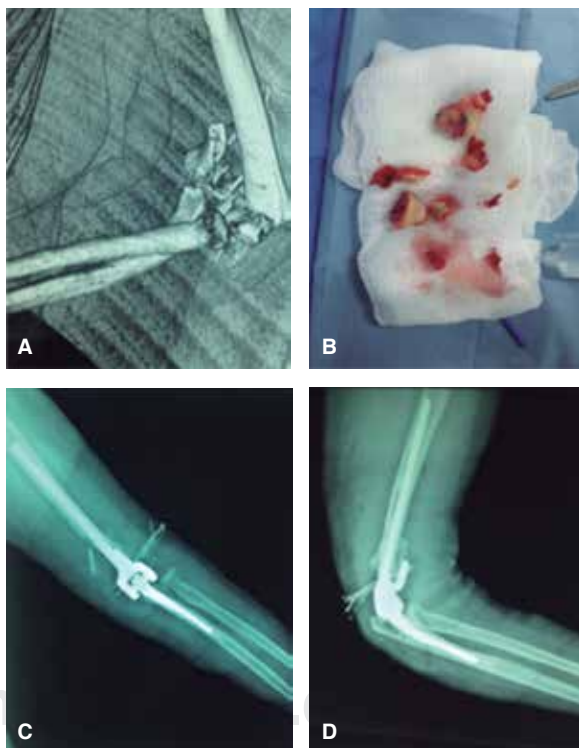


Figura 1. A) Imagen tomografía donde se observa la gran conminución. **B)** Transquirúrgico con fragmentos no viables para su fijación. **C y D)** Rx control postoperatorio.

Se realizaron tres valoraciones por medio de la *Mayo Elbow Score (MES)*, la primera de ellas al día siguiente del postoperatorio, a los 15 días del postquirúrgico y a los seis meses de evolución, aunque para este trabajo se tomaron en cuenta la segunda y tercera valoración haciendo la variable dicotómica al separar dos grupos según los resultados, buenos más de 75 y malos menos de 74 puntos. Además de corroborar radiográficamente la colocación de la prótesis y realizar goniometría a los seis meses del postoperatorio para medir el rango de movimiento.

RESULTADOS

Se tuvo un total de 18 pacientes, 5 masculinos y 13 femeninos con promedio de edad de 63 años, rango de 56 a 72 años, de ellos 11 codos izquierdos y 7 derechos siendo la extremidad dominante en 39% de los casos, con un tiempo de diferimiento quirúrgico promedio de 16 días, el cual varió dentro del rango de 1 a 28 días. Dieciséis pacientes siguieron adecuadamente el esquema de rehabilitación; del total, sólo a un paciente se le realizó una revisión por presentar como complicación una fístula serosa (*Figura 2 A-C*).

Al realizar la valoración de la MES, a los quince días del postquirúrgico, se encontraron puntajes variables que fueron de los 30 a los 100 con un promedio de 75, siendo 6 (33%) con malos resultados y 12 pacientes (67%) con buenos resultados (*Figura 3*).

Encontramos que en la sección 1 el dolor fue el factor de mayor importancia para nuestros pacientes, ya que el 100% refería dolor: 66% leve, 3 pacientes (17%) dolor moderado y dolor severo 3 pacientes (17%). En cuanto al rango de movimiento, 12 pacientes (66%) tenían una funcionalidad mayor a 100°; el 100% de nuestros pacientes refirió estabilidad en la articulación.

A los seis meses de nuestra evaluación obtuvimos la MES de 91.67 en promedio con una disminución notable del dolor, encontrando 15 (83%) asintomáticos mientras el resto (17%) presentaba dolor moderado en la movilización; en el rubro de rango de movimiento, 89% de nuestros pacientes presentó una movilidad superior a los 100° y solamente 2 (11%) entre los 50 y 100°, ubicando en esta valoración 15 buenos resultados (83%) y 3 como malos resultados (17%) (*Figura 4*).

Comparando la evolución de ambas mediciones escalométricas con la MES encontramos que existe una mejoría sustancial en el puntaje al comparar las medias del grupo ($p = 0.001$, IC 95%) y un índice de correlación positivo ($R = 0.67$, $R^2 = 44\%$) de los 15 días del postoperatorio a los seis meses; sin embargo, al comparar la clasificación dicotómica a los 15 días, 12 buenos resultados y 7 malos y a los seis meses 15 buenos resultados y 3 malos, no se encontraron diferencias estadísticamente significativas ($p = 0.375$, IC 95%); de igual manera, no se mostraron datos estadísticamente significativos al correlacionar el apego al esquema de rehabilitación y los resultados de la MES ($p = 0.746$, IC 95%).

Al finalizar la evaluación a los seis meses del postoperatorio, además de lo ya mencionado, valoramos goniométricamente la movilidad de la articulación con la siguiente descripción: flexión promedio de 114° (100-130°) y una exten-

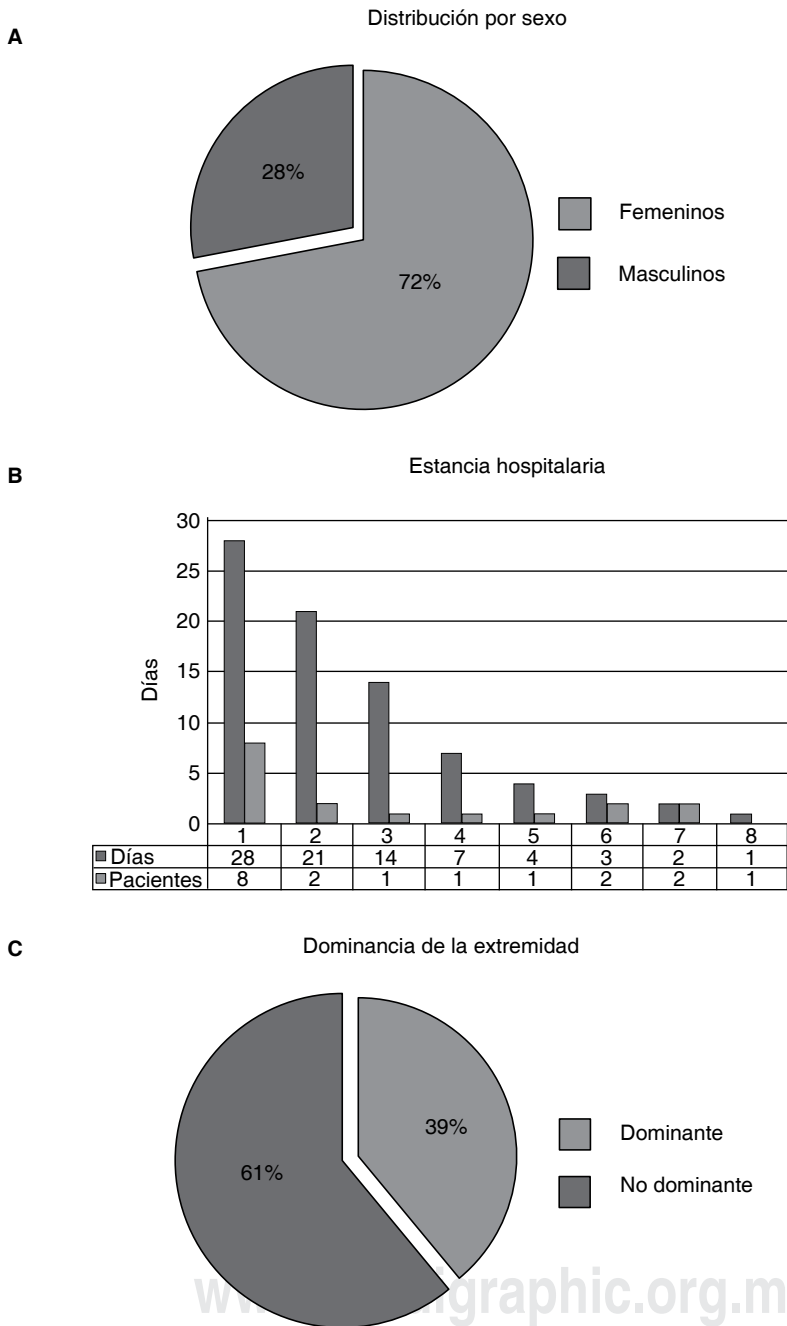


Figura 2. A) Distribución de la muestra por sexo. **B)** Gráfico de barras donde se observan los días de diferimiento quirúrgico de nuestra muestra. **C)** Gráfico donde se muestra la tendencia de la extremidad afectada en relación con la dominancia del paciente.

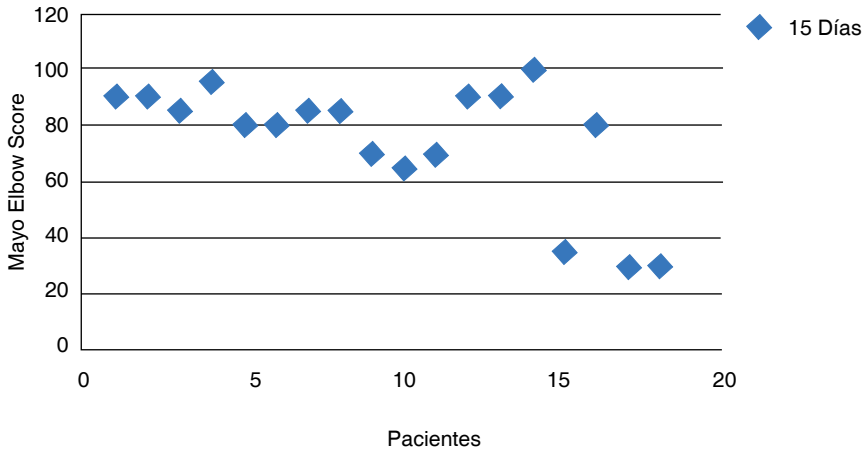


Figura 3. Valoración de la MES a los quince días del postquirúrgico.

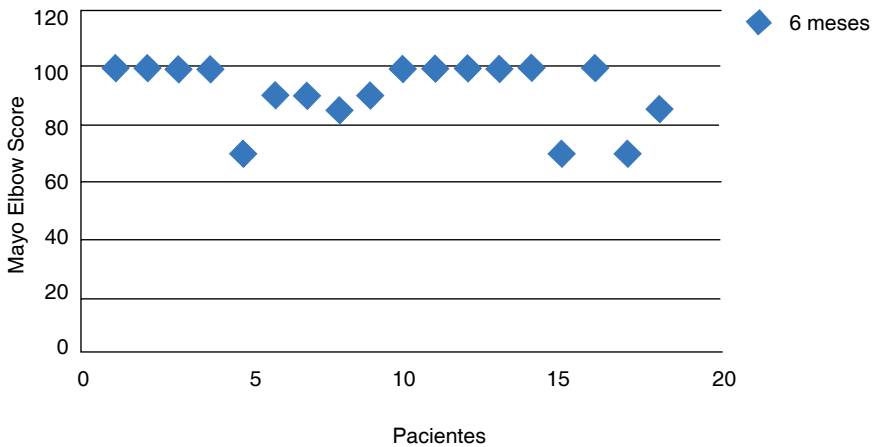


Figura 4. Valoración de la MES a los seis meses del postquirúrgico.

sión promedio de 6° (de 0-30°), además de que tuvimos la conversión de un caso clasificado a los 15 días como bueno y a los seis meses se comportó como mal resultado.

DISCUSIÓN

Por ser éste un trabajo puramente descriptivo, podemos encontrar puntos buenos y controversiales al momento, ya que a los seis meses de cohorte de nuestro

trabajo encontramos buenos resultados en el grueso de nuestros pacientes, tal como lo describe la literatura; sin embargo, tenemos la debilidad de nuestro universo, además de un seguimiento corto.

Creemos que al comparar posteriormente el diseño longitudinal de nuestro estudio con un grupo de pacientes pareados tratados con osteosíntesis podrá definirse cuál es el mejor manejo para los pacientes en nuestra población.

Nuestros resultados son objetivos y podemos afirmar que la prótesis total de codo es una excelente opción para el manejo de fracturas 13C3 en pacientes evaluados mayores de 60 años.

BIBLIOGRAFÍA

1. Radulescu R, et al. Osteosynthesis in fractures of the distal third of humeral diaphysis. *Maedica*. 2014; 9 (1): 44-48.
2. O'Driscoll SW. Parallel plate fixation of bicoluam distal humeral fractures. *Instr Course Lect*. 2009; 58: 521-528.
3. O'Driscoll SW. Supracondylar fractures of the elbow: open reduction, internal fixation. *Hand Clin*. 2004; 20 (4): 465-474.
4. Jupiter JB, Neff U, Regazzoni P, Allgower M. Unicondylar fractures of the distal humerus: A operative approach. *J Orthop Trauma*. 1988; 2: 102-109.
5. Helfet DL, Hotchkiss RN. Internal fixation of the distal humerus: a biomechanical comparison of methods. *J Orthop Trauma*. 1990; 4: 260-264.
6. Henley MB, Bone LB, Parker B. Operative management of intra-articular fractures of the distal humerus. *J Orthop Trauma*. 1987; 1: 24-35.
7. Shawn O'Driscoll. Current concepts in fractures of the distal humerus. In: Bernard F. Morrey, Joaquin Sanchez-Sotelo. *The Elbow and its Disorders*. Cuarta Edición. Minnesota US. Elsevier. 2009. pp. 337-358.
8. Garcia JA, Mykula R, Stanley D. Complex fractures of the distal humerus in the elderly. The role of total elbow replacement as primary treatment. *J Bone Joint Surg Br*. 2002; 84: 812-816.