



## Extracción de un incisivo inferior como alternativa en el tratamiento ortodóncico. Presentación de caso clínico

### *Extraction of a lower incisor as a treatment alternative in orthodontic treatment. Case report*

Dayana Duron Rivas,\* Elias Ulises Tafoya Barajas<sup>§</sup>

#### RESUMEN

Se presenta a un paciente masculino de 17 años dos meses de edad, con ligera asimetría facial y perfil convexo, presenta clase ósea II, patrón hiperdivergente, clase I molar bilateral, clase II canina bilateral, apiñamiento leve en arcada superior e inferior, OD 31 vestibularizado, sobremordida horizontal aumentado y sobremordida vertical dentro de la norma. Se determinó como plan de tratamiento el uso de brackets MBT slot 0.022" con la extracción de primeros premolares superiores y de un incisivo central inferior como plan de tratamiento compensatorio debido al grado de apiñamiento que presentaba obteniendo clase molar II funcional y canina I bilateral, sobre mordida horizontal y sobre mordida vertical adecuados, guía incisiva, desoclusiones en lateralidades y una sonrisa armónica.

**Palabras clave:** Extracción de incisivo inferior, clase II esquelético.

**Key words:** Extraction of mandibular incisor, skeletal class II.

#### ABSTRACT

Male patient, 17 years 2 months of age, with a slight facial asymmetry and convex profile. He was a hyperdivergent skeletal class II with bilateral molar class I, bilateral cuspid class II, mild crowding on the upper and lower arches, OD 31 with a bucal position, increased overbite, and normal over jet. It was determined as a treatment plan: the use of MBT technique slot 0.022, extraction of the first maxillary bicuspids and one mandibular incisor as an alternative for dental compensation due to the degree of crowding. Functional bilateral molar class II and a bilateral canine class I was obtained as well as anormal overbite and overjet, incisor guidance and harmonic smile.

#### INTRODUCCIÓN

Durante el tratamiento ortodóncico, Nanda menciona que la extracción del incisivo inferior es una de las alternativas en los casos de apiñamiento en el arco mandibular.<sup>1</sup> La extracción de incisivos mandibulares es una terapia apropiada en ciertos tipos de maloclusión, se debe seleccionar cuidadosamente, es especialmente adecuado para los pacientes con clase ósea I y leves maloclusiones de clase ósea III con leve tendencia a mordida abierta.<sup>2</sup> Según Zachrisson, la extracción del incisivo lateral es generalmente preferida porque es menos notoria en la estética, pero el incisivo que está más fuera del arco natural y más cercano al apiñamiento es usualmente el mejor candidato para extracción.<sup>3</sup> Es importante mencionar, que cuando se alinearan los dientes de una arcada dental para corregir el apiñamiento, es necesario verificar que exista espacio suficiente en el arco, realizar las mediciones necesarias y determinar el incisivo a extraer y lograr con esto, una posición óptima de los dientes la cual nos brinde la función, estabilidad y estética requerida para el paciente.<sup>4</sup> La

extracción de un incisivo inferior tiene muchas ventajas con respecto a las extracciones de premolares, primero se reduce el tiempo de tratamiento (especialmente si el apiñamiento está en el sector anterior), segundo se espera un tratamiento mucho más estable en la región anterior debido a que el ancho intercanino no se altera notablemente. Finalmente, debido a que se requiere de una mínima retracción a diferencia de la extracción de premolares, no se cambia mucho la posición anteroposterior de los incisivos mandibulares permitiendo conservar un perfil armónico. La extracción de un incisivo inferior tiene algunas desventajas, por ejemplo: si no existe una discrepancia de Bolton inferior el cierre del espacio se traducirá en un aumento del *overjet*.<sup>5</sup>

\* Residente de tercer año Curso de Especialización de Ortodoncia.

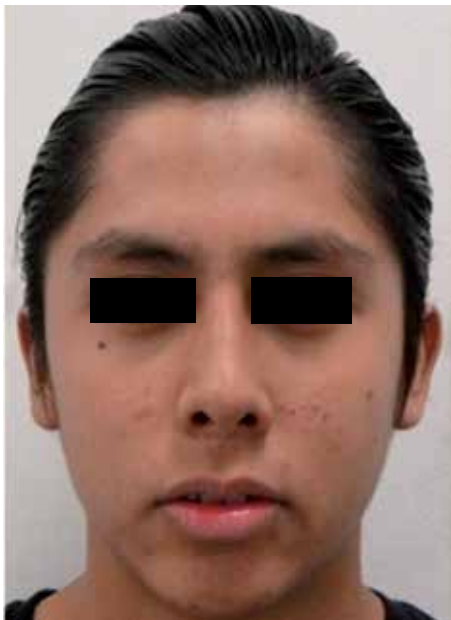§ Profesor invitado al Curso de Especialización de Ortodoncia.

Hospital Infantil de México Federico Gómez.

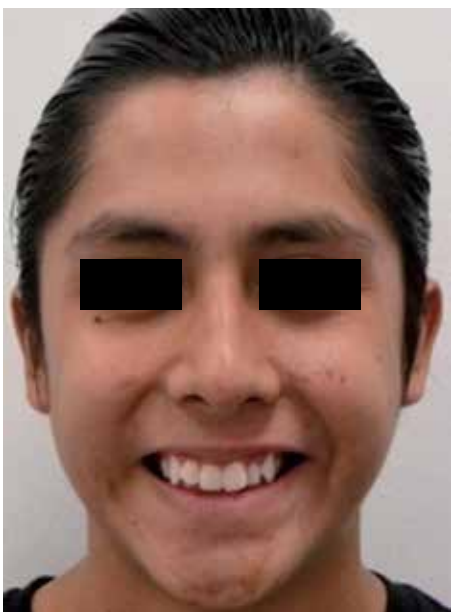Este artículo puede ser consultado en versión completa en <http://www.medigraphic.com/ortodoncia>

### REPORTE DEL CASO CLÍNICO

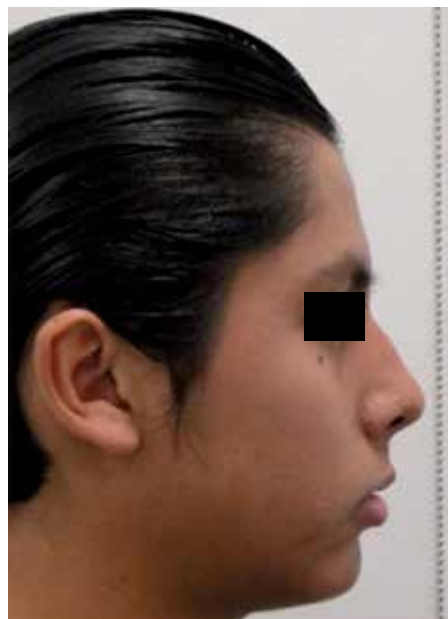Paciente masculino de 17 años 02 meses de edad el cual refiere como motivo de consulta «quiero que me arreglen mis dientes porque están mal». Se le tomaron fotografías extraorales de frente, serio y sonrisa así como la lateral, contorno facial oval, una buena relación de los tercios medios (*Figura 1*), en la sonrisa



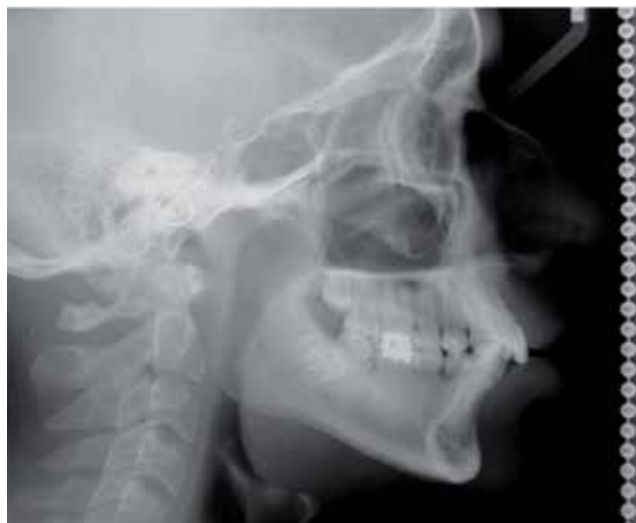**Figura 1.** Fotografía extraoral inicial de frente.



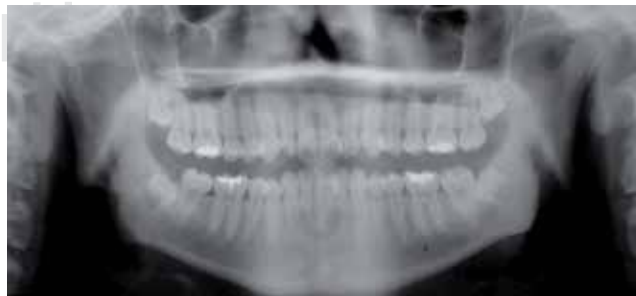
**Figura 2.** Foto sonrisa.



**Figura 3.** Foto lateral derecha.



**Figura 4.** Radiografía lateral inicial de cráneo.



**Figura 5.** Rx inicial panorámica inicial.

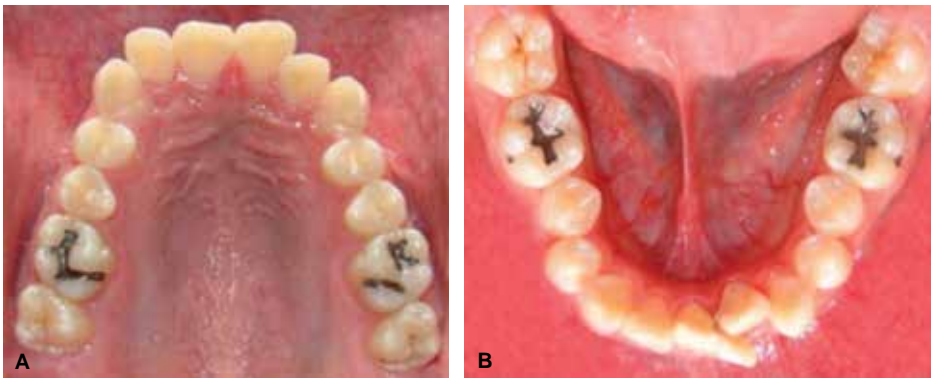


Figura 6.

A. Oclusal superior. B. Oclusal inferior.

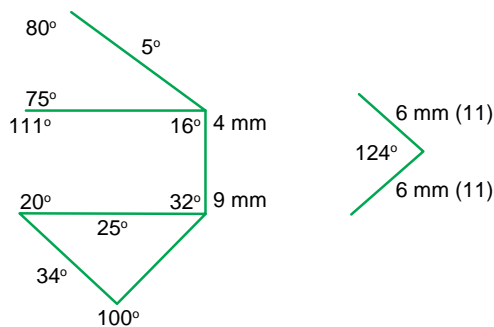


Figura 7. Cefalometría de Steiner. Las medidas arrojan como resultado clase ósea II con retrusión mandibular, proinclinación dentoalveolar mandibular y crecimiento neutro.

muestra la totalidad de las coronas clínicas, presenta corredores bucales y el leve apiñamiento en la zona anterosuperior (Figura 2), perfil convexo, ángulo nasolabial aumentado, distancia interlabial así como Stomion borde incisal dentro de la norma, presenta una retroquelia superior así como una leve retrusión del mentón blando (Figura 3).

### ESTUDIOS RADIOGRÁFICOS INICIALES

En la radiografía lateral de cráneo observamos la clase II esquelética (Figura 4), crecimiento hiperdivergente, los incisivos superiores dentro de la norma y los inferiores proinclinados.

En la radiografía panorámica inicial se observa una forma de cóndilos cortos, unas ramas cortas sin asimetrías ni patologías aparentes, fórmula dentaria completa y presencia de los terceros molares incluidos (Figura 5).

En las fotografías intraorales iniciales observamos una clase I molar bilateral, clase II canina bilateral, leve apiñamiento superior e inferior, el OD 31 vestibularizado. *Overjet* aumentado y *overbite* dentro de la norma, presenta forma de arcada oval tanto superior como inferior, presentando apiñamiento

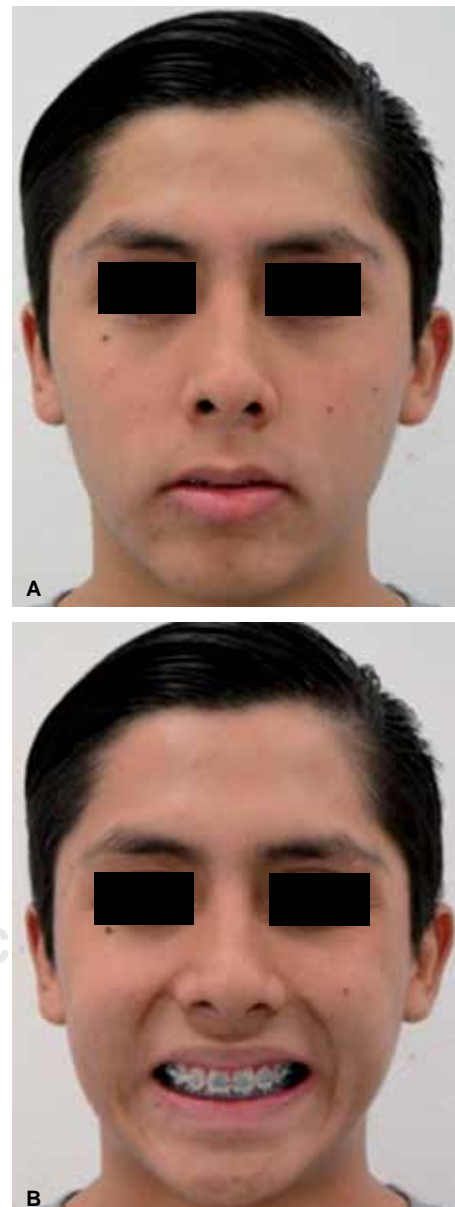

Figura 8. A. Fotografía de frente. B. Fotografía de sonrisa.

leve así como rotaciones de los órganos dentarios, en arcada inferior se observa el 31 vestibularizado (Figuras 6A y 6B).

Se tomó como referencia la cefalometría de Steiner (Figura 7).

**PLAN DE TRATAMIENTO**

Las opciones que se consideraron para el tratamiento de este paciente fue extracción de cuatro primeros premolares; sin embargo, el realizar extracción

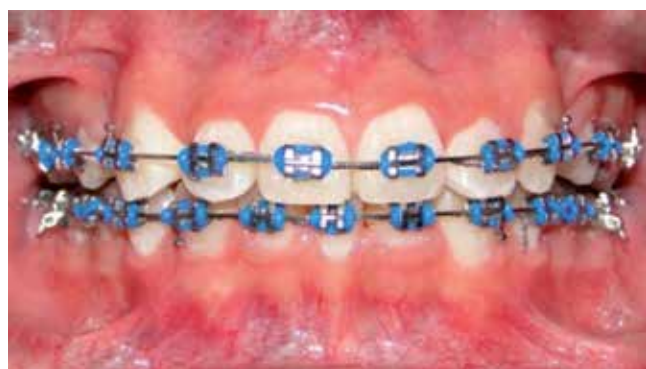de los premolares implicaría un tiempo de tratamiento mayor debido a la pérdida de anclaje de los sectores posteriores. Por lo tanto se decidió realizar extracción de OD 14 y 24 y de un incisivo central inferior izquierdo (31) debido a la presencia del problema periodontal; se colocó aparatología MBT 0.022". Se inició la fase de alineación y nivelación mediante alambres CuNiTi de 0.016", CuNiTi 0.019" x 0.025" y SS 0.019" x 0.025".

**ESTUDIOS DE PROGRESO**

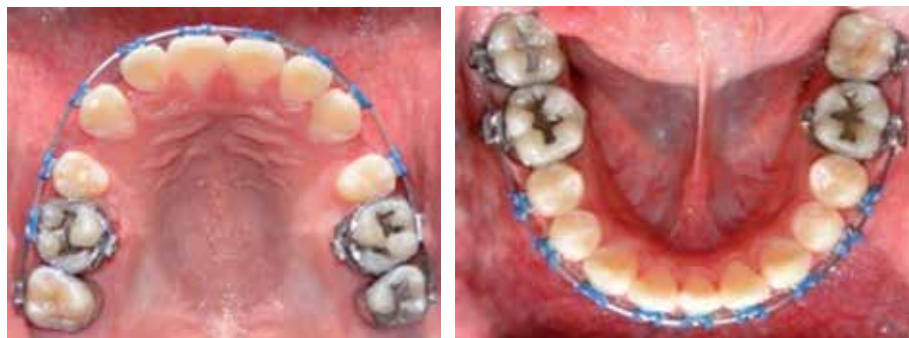En las fotografías extraorales observamos que el paciente continúa con la leve asimetría facial, la apertura interlabial mejoró y disminuyeron los corredores bucales (Figuras 8A y 8B).

**FOTOGRAFÍAS INTRAORALES PROGRESO**

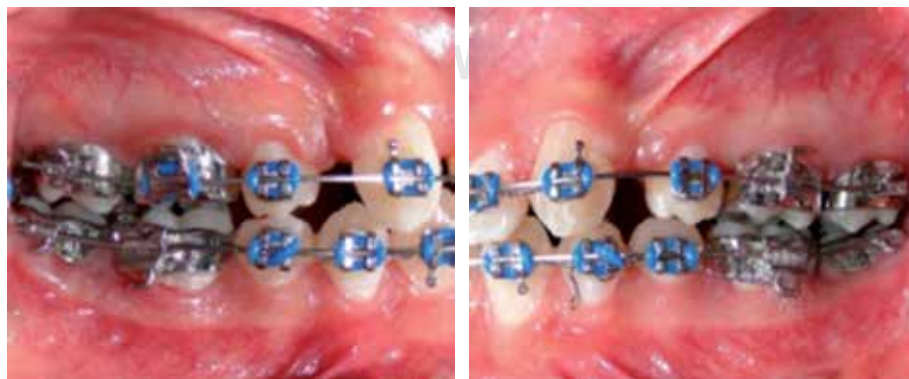
En la fotografía intraoral de frente podemos observar colocación de aparatología completa, bandeado a 7's y posterior a la fase de alineación y nivelación se cambio el arco inicial de CuNiTi por arcos 0.019" x 0.025" de acero. Es evidente una mejor alineación, con la línea media superior centrada, una adecuada alineación de los órganos dentarios la extracción de los órganos dentarios 14, 24 y 31 (Figura 9), una mejor forma de arcada (Figura 10).



**Figura 9.** Fotografía intraoral de frente, lateral derecha e izquierda.

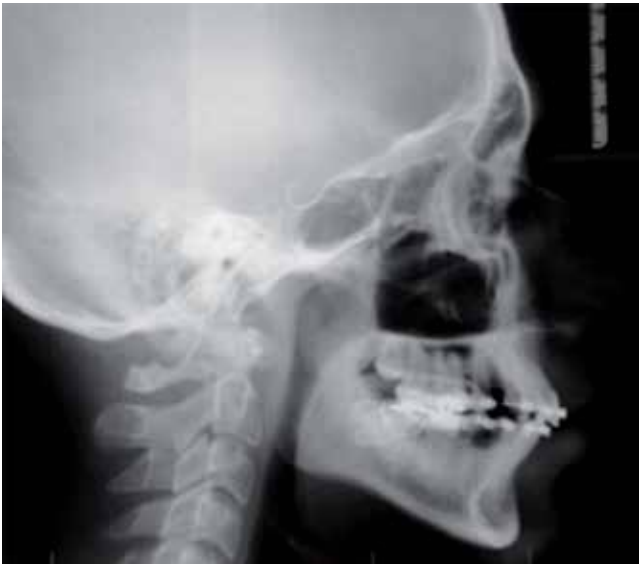

**Figura 10.** Fotografías oclusales.



**Figura 11.** Fotografía lateral derecha e izquierda.

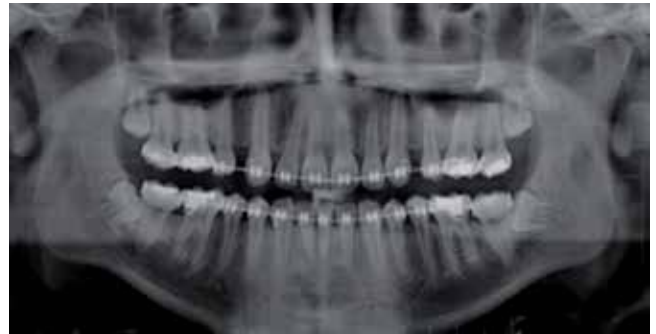mx



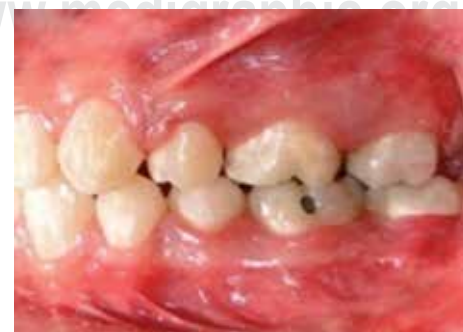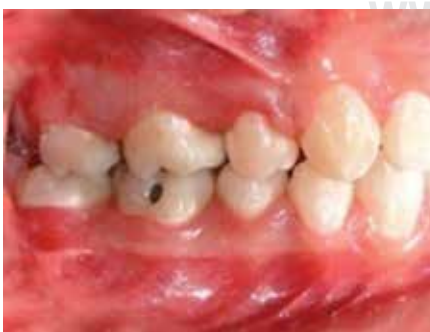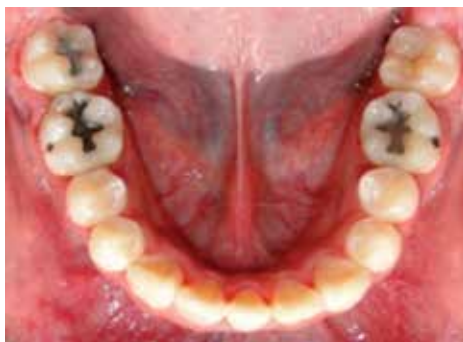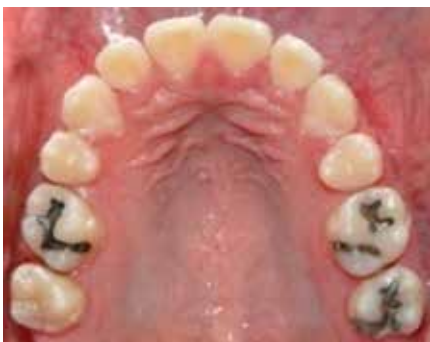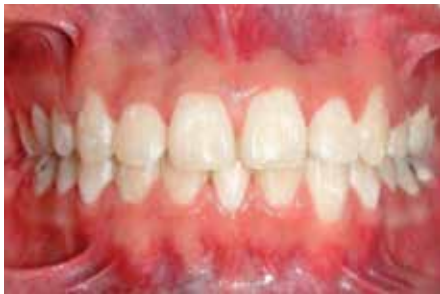**Figura 12.** Fotografía de la radiografía lateral. Se observa buena relación maxilo-mandibular.

En las fotografías laterales derecha e izquierda se observa una clase molar II funcional bilateral y clase canina I bilateral, aún no se han cerrado los espacios (*Figura 11*).

En sus estudios radiográficos de progreso observamos que continúa siendo un paciente clase ósea II con crecimiento hiperdivergente (*Figura 12*).



**Figura 13.** Fx Rx panorámica.



**Figura 14.**

A. Fotografías finales.

En la radiografía panorámica después de seis meses de seguimiento. Aún se observan algunas convergencias y divergencias radiculares, por lo que se decide recolocar algunos brackets. En este momento se envía a cirugía dentoalveolar de los terceros molares (*Figura 13*).

**RESULTADOS DEL TRATAMIENTO**

La relación céntrica fue coincidente con oclusión céntrica con una clase molar II funcional. En las fotografías finales podemos observar que una vez cerrados los espacios, se logró una clase molar II funcional debido a las extracciones de premolares superiores, la clase canina I se logró sin problema, la sobremordida horizontal y vertical son adecuadas; se mantuvo el mismo perfil armónico que presentaba el paciente. El tiempo activo de tratamiento fue de 18 meses (*Figuras 14 A y B*).

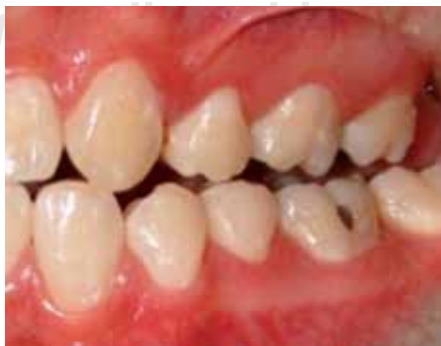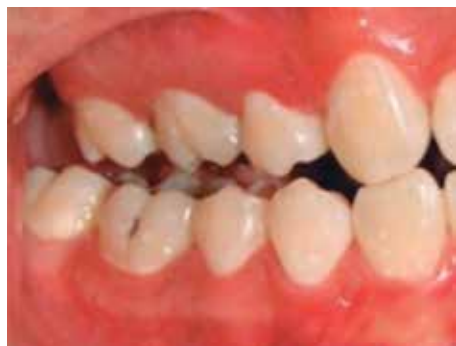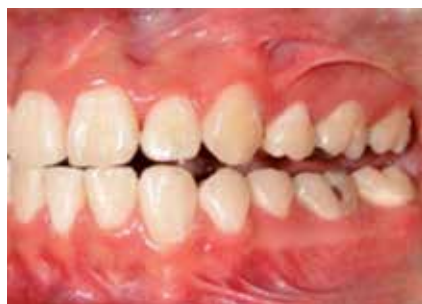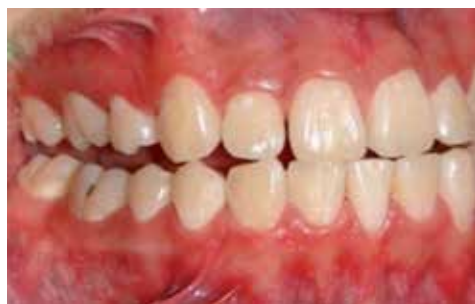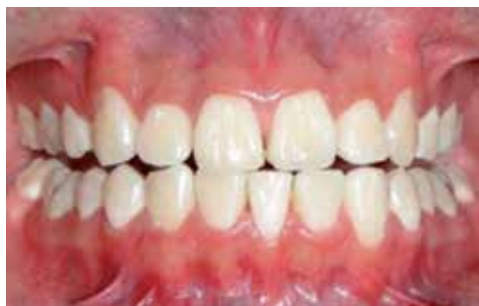Al paciente se le realizó extracción de premolares superiores para mejorar la forma de arco, la mecánica de deslizamiento se facilitó debido a la técnica.<sup>6</sup>

**DISCUSIÓN**

La extracción de un incisivo es un tratamiento efectivo en pacientes con apiñamiento leve y junto con las extracciones de premolares se puede mejorar la sobremordida horizontal aumentada. La pérdida de anclaje se facilita, ya que al no hacer extracciones en la arcada inferior nos enfocamos en la parte superior la cual con mecánica de deslizamiento se puede lograr en corto tiempo, el cual en este paciente fue de 1 año 06 meses y para la retención se utilizaron placas Hawley con frente estético de uso diario para mejorar el asentamiento y por lo tanto mejorar la oclusión; posterior a esto se recomienda usarlo sólo por las noches durante otro año.

**CONCLUSIÓN**

La extracción de un incisivo es un método eficaz para corrección de maloclusiones, debido al sistema en comparación con mecánicas convencionales don-



mx

**Figura 14.**

**B.** Fotografías finales con guías caninas y protrusiva con desoclusiones posteriores.

de invariablemente se realizarían extracciones de premolares y retracción de segmento anterior para corregir el apiñamiento y mejorar la sobremordida.

Es una mecánica que corrige los problemas de forma rápida y efectiva, en pacientes con apiñamiento leve y sin comprometer el perfil del mismo.

Debemos valorar la posición de los incisivos ya que en este tipo de casos es mejor opción retirar un diente con problema periodontal o pérdida ósea debido a la posición del mismo versus extracción de dientes sanos. Si se encuentra comprometido podemos elegir esta opción. Una de las mayores ventajas al llevar a cabo esta opción es que disminuye el tiempo activo de tratamiento.

La desventaja en este tipo de tratamiento es que la línea media inferior no queda centrada con la línea media facial; sin embargo, la sobremordida horizontal queda en buena relación y es un aspecto que no ocupa al paciente ni al especialista.

#### REFERENCIAS

1. Uribe F, Nanda R. Considerations in mandibular incisor extraction cases. *J Clin Orthod.* 2009; 43 (1): 45-51.
2. Faerovig E, Zachrisson BU. Effects of mandibular incisor extraction on anterior occlusion in adults with class III malocclusion and reduced overbite. *Am J Orthod Dentofacial Orthop.* 1999; 115 (2): 113-124.
3. Ravindra N. *Biomecánica y estética en ortodoncia.* Amolca. 2007.
4. Lenz GJ, Woods MG. Incisal changes and orthodontics stability. *Angle Orthod.* 1999; 69 (5): 424-432.
5. Bennett JC, Mclaughlin RP. Mecánica en el tratamiento de ortodoncia y la aparatología de arco recto. Editorial Mosby/Doyma libros. Madrid, España. pp. 35-238.
6. Dacre JT. The long term effects of one lower incisor extraction. *Eur J Orthod.* 1985; 7 (2): 136-144.

#### LECTURAS RECOMENDADAS

- Valinoti JR. Mandibular incisor extraction therapy. *Am J Orthod Dentofacial Orthop.* 1994; 105 (2): 107-116.
- Klein DJ. The mandibular central incisor, an extraction. *Am J Orthod Dentofacial Orthop.* 1997; 111 (3): 253-259.
- Kokich VG, Shapiro PA. Lower incisor extraction in orthodontic treatment. Four clinical reports. *Angle Orthod.* 1984; 54 (2): 139-153.

Dirección para correspondencia:  
**Dayana Duron Rivas**  
 E-mail: dayaduron@hotmail.com.mx