



Tratamiento de la recidiva en un paciente con extracciones previas de primeros premolares, para su remisión a odontología restauradora

Relapse treatment in a patient with previous first premolar extractions for referral to restorative dentistry

Pablo Andrés Díaz Espinoza,* Jaime Aguilar Acevedo§

RESUMEN

La recidiva es un escenario ineludible para el especialista; en la práctica ortodóncica varias recomendaciones han sido establecidas para prevenirla, mencionando entre éstas: mantener la forma de arco original, de manera particular la forma de arco inferior, no modificar la distancia intercanina, no modificar la inclinación buco-lingual de los incisivos, obtener un buen engranaje oclusal, realizar fibrotomía circumferencial supracrestal y sobre corregir dientes rotados. El presente caso clínico corresponde al de una paciente de 25 años de edad, tratamiento ortodóncico previo con extracción de cuatro primeros premolares, moderado apiñamiento superior, moderado apiñamiento inferior, gingivitis, ningún síntoma de trastorno temporomandibular y anomalías anatómicas en órganos dentales 3.4 y 4.4. **Objetivos:** Preparar el caso clínico para remisión a odontología restauradora, establecer una correcta sobremordida horizontal y vertical, no modificar la forma de arco original, coincidir líneas medias, obtener un correcto ajuste oclusal, conseguir paralelismo radicular y mejorar salud periodontal. **Métodos:** Tratamiento a realizar sin extracciones, aparatología fija Roth In-Ovation® 0.022" x 0.028", uso de expansor Palatino Termo Activado® para obtención de espacio en la arcada superior. **Resultados:** Todos los objetivos fueron conseguidos a pesar de las anomalías anatómicas dentales, salvo el paralelismo radicular en todas las piezas por anomalías de forma también en la porción radicular. **Conclusiones:** El caso clínico se llevó de acuerdo con las recomendaciones ortodóncicas para evitar un segundo episodio de recidiva y al mismo tiempo obtener un buen pronóstico para su remisión al departamento de odontología restauradora.

Palabras clave: Recidiva, retratamiento, caso con extracciones, anomalías anatómicas dentales.

Key words: Relapse, retreatment, extraction case, dental anatomy abnormalities.

ABSTRACT

Relapse is an unavoidable challenge for the specialist; in orthodontic practice several recommendations have been stated to prevent it: maintain the original arch form, particularly the lower; do not modify inter-canine width, do not modify the bucco-lingual incisor inclination, achieve a good intercuspation, perform circumferential supracrestal fibrotomy and overcorrect rotated teeth. A case report is hereby presented. The patient was 25-year-old and had had a previous orthodontic treatment with four first premolar extractions. He presented moderate upper and lower crowding, gingivitis, no temporomandibular joint symptoms, and dental anatomy abnormalities in teeth 3.4 and 4.4. **Objectives:** Preparation for referral to restorative dentistry, obtain a normal overbite and overjet, maintain arch form, match dental midlines, achieve good intercuspation, root parallelism and improve periodontal health. **Methods:** Non-extraction case treated with fixed appliances: In-Ovation® 0.022" x 0.028" Roth Thermo-activated Palatal Expander® to obtain space on the upper arch. **Results:** All the objectives were achieved despite the dental anatomy abnormalities, except for root parallelism due to anomalies in root form. **Conclusions:** The case was treated following the established orthodontic recommendations to prevent a second episode of relapse and at the same time obtain a good prognosis for referral to restorative dentistry.

INTRODUCCIÓN

La recidiva en ortodoncia se presenta como un escenario ineludible para el especialista.¹ Es frecuente encontrar pacientes que requieran un nuevo tratamiento por presentar actuales signos de apiñamiento, principalmente en aquellos casos donde los dientes fueron rotados de manera rápida y en un considerable

* Egresado.

§ Profesor.

División de Estudios de Posgrado e Investigación, Facultad de Odontología, Universidad Nacional Autónoma de México. Especialidad de Ortodoncia.

© 2016 Universidad Nacional Autónoma de México, [Facultad de Odontología]. Este es un artículo Open Access bajo la licencia CC BY-NC-ND (<http://creativecommons.org/licenses/by-nc-nd/4.0/>).

Este artículo puede ser consultado en versión completa en <http://www.medigraphic.com/ortodoncia>

número de grados.² Es responsabilidad del profesional basar su práctica en recomendaciones basadas en evidencia para minimizar la posibilidad de inconvenientes.

Dentro de algunas de éstas tenemos:

- No modificar la forma de arco original, en especial la forma de la arcada inferior y de manera particular la distancia intercanina.³⁻⁶ La posición inicial de los dientes en los pacientes se ha desarrollado entre la fuerza muscular de la lengua en su parte interna y la resistencia muscular que ofrecen los carrillos y orbiculares en la parte externa.⁴
- Toda inclinación dental tiende a ser inestable por lo que, si la proclinación es parte de los objetivos finales, la retención indefinida debe considerarse.¹
- Un correcto engranaje oclusal previene recidivas de tipo transversal.⁶
- Sobretratar dientes que presentan mucha rotación.^{2,7,8}
- Efectuar fibrotomía circunferencial supracrestal.⁷⁻⁹
- Alineamiento y paralelismo radicular; a tener en cuenta en casos de incisivos fuera de la línea de arco con torque individual para llevar la raíz a hueso basal y con adecuada cantidad de hueso entre raíces vecinas.⁶
- Desgaste interproximal en la zona de 3 a 3 para crear un área de contacto en lugar de un punto.^{1,9}
- Eliminación de hábitos perniciosos.¹⁰

La estabilidad real de un caso a largo plazo es posible con un correcto diagnóstico y objetivos claros; sin embargo, el paciente debe asimilar la posibilidad de cambio que se presenta con el crecimiento y desarrollo, entendiendo la diferencia entre recidiva y cambios naturales de la edad.

MÉTODOS

El presente trabajo presenta el caso de una paciente de 25 años y 2 meses de edad, con tratamiento de ortodoncia previo, en el cual le realizaron la extracción de cuatro primeros premolares (*Figura 1*).

Cuadro clínico al inicio del tratamiento: ningún síntoma de trastorno temporomandibular, gingivitis asociada a placa, mordida cruzada de incisivo lateral superior izquierdo, apiñamiento moderado superior, apiñamiento moderado inferior, caries entre 2.5 y 2.6, no presenta movilidad dental, ningún tratamiento de endodoncia, anormalidades anatómicas en tamaño y forma de segundos premolares inferiores (*Figuras 2A-2E*).

Objetivos

Preparar el caso clínico para remisión a odontología restauradora.

Establecer una correcta sobremordida horizontal y vertical.

No modificar la forma de arco original.

Coincidir líneas medias.

Obtener un correcto ajuste oclusal.

Conseguir un buen paralelismo radicular.

Mejorar la salud periodontal.

Plan de tratamiento:

Colocación de aparatología In-Ovation® 0.022" x 0.028", prescripción Roth.

Expansor palatino termo activado® para obtención de espacio en la arcada superior (*Figura 3*).

Fase I: 0.014" NiTiCu por mínimo tres meses, máximo seis.

0.016" Nitinol, corrección líneas medias.

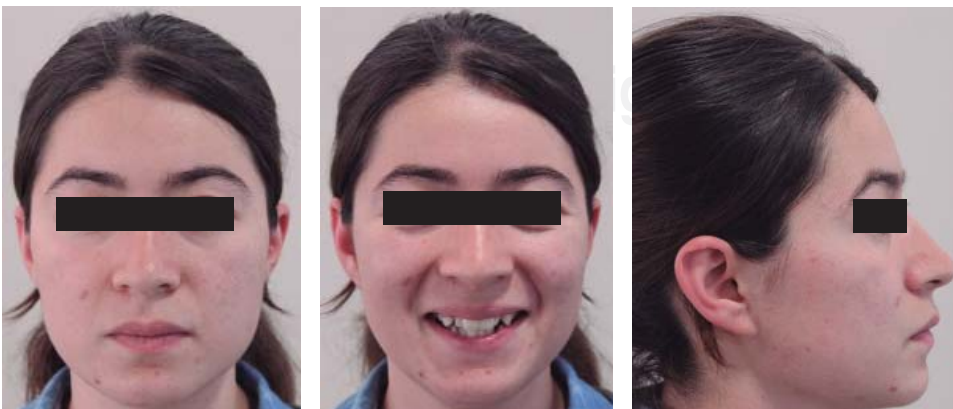


Figura 1.

Fotografías faciales iniciales.

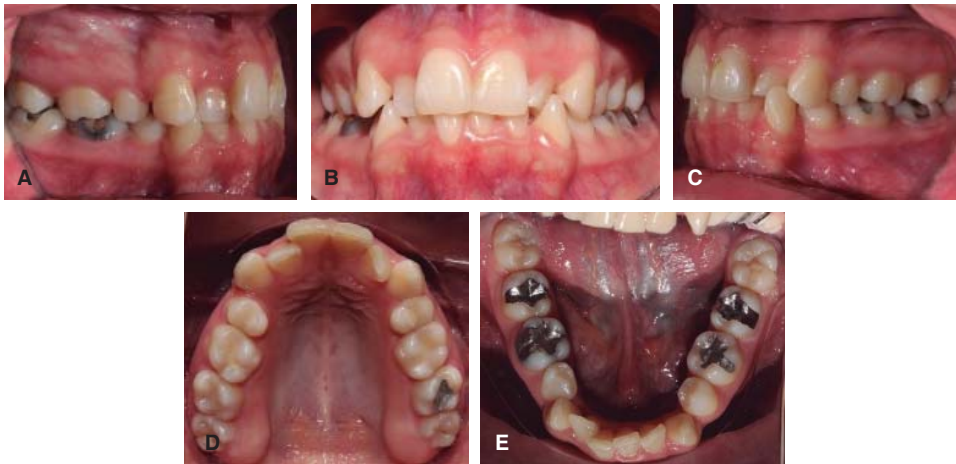


Figura 2.

A. Lado derecho. **B.** Frente. **C.** Lado izquierdo. **D.** Arcada superior. **E.** Arcada inferior.

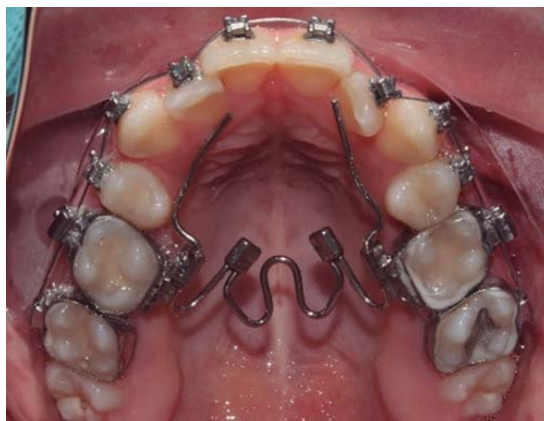

Figura 3. Expansor palatino termo activado®.

0.018" Nitinol revisión de nivelación, alineamiento y clases molares.

Fase II: cierre de espacios (cadenas elásticas y arcos de cierre cinchados)

0.018" S.S.

0.019" x 0.025" S.S.

Radiografía panorámica para reposición.

0.018" NiTi.

0.017" x 0.025" Braided S.S. (Elásticos cortos).

Fase III: detallado y consolidación oclusal.

0.019" x 0.025" Braided. (Elásticos cortos).

Fibrotomía circunferencial supracrestal.

Retención:

Barra fija de canino a canino en arco inferior.

Placa circunferencial superior.

RESULTADOS

Al término del tratamiento, se obtuvo una correcta clase I molar, así como una clase I canina bilateral, un alineamiento dental con un completo ajuste oclusal, líneas medias coincidentes, adecuado overjet y overbite, adecuado paralelismo radicular salvo en incisivo inferior derecho e incisivos laterales superiores.

Las características oclusales al término del tratamiento pretenden evitar un segundo episodio de recidiva, y al mismo tiempo haber logrado ortodóncicamente un buen resultado, así como su pronóstico a largo plazo, para remitir al paciente al departamento de odontología restauradora y concluir la remodelación estética final del paciente (Figuras 4 a 7).

DISCUSIÓN

La estabilidad a largo plazo puede caer en tema de controversia al intentar determinar la responsabilidad de su éxito; el único camino a seguir es el de la odontología basada en evidencia. La retención ha sido definida por Moyers¹ como «el mantenimiento de los dientes después del tratamiento ortodóncico por un periodo de tiempo necesario para mantener los resultados» y por Riedel⁴ como el «mantenimiento en una posición ideal de estética y función». Estas definiciones dejan una brecha muy amplia en temas comunes como: tiempo propicio para que los dientes adquieran estabilidad, cambios inherentes al crecimiento y desarrollo. Todo esto nos lleva a la comprensión de que los organismos vivos están sujetos a una amplia variabilidad.

En el caso presentado se persiguió seguir las recomendaciones basadas en evidencia: la no modificación de la forma de arco original se diseñó median-

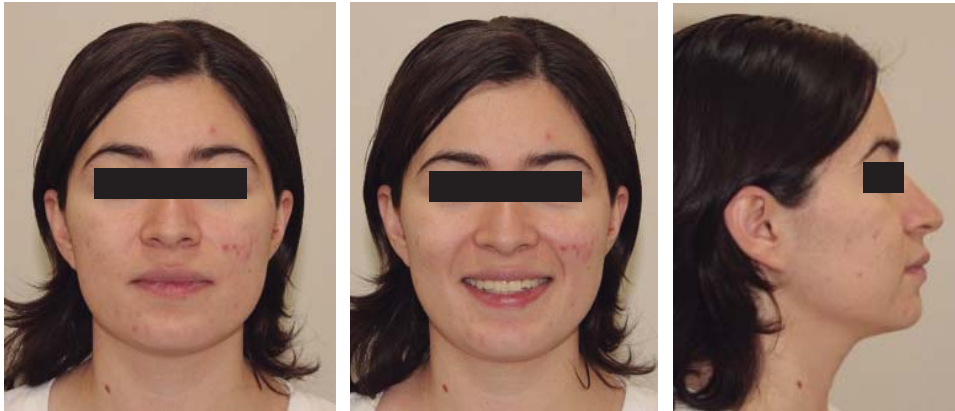

Figura 4.

Fotografías faciales finales.

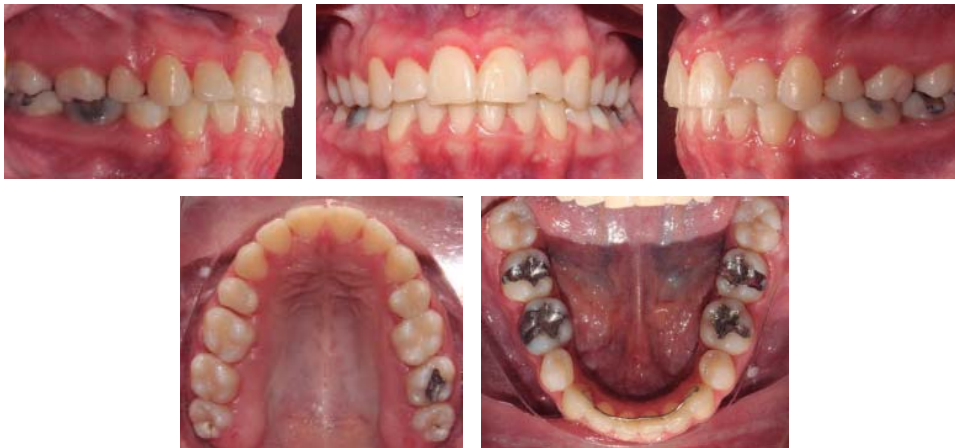

Figura 5.

Fotografías intraorales al término del tratamiento ortodóncico.

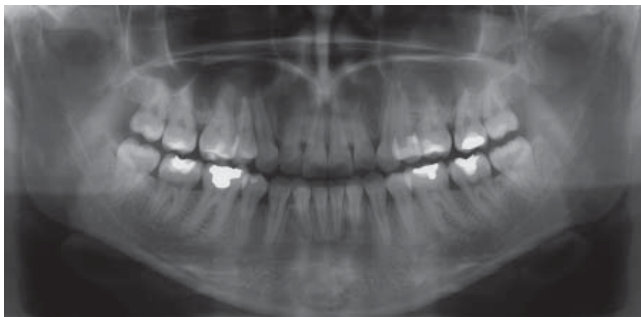


Figura 6. Radiografía panorámica final.

te el uso de arcos coordinados elaborados en acero inoxidable desde etapas medias del tratamiento, el ancho intercanino invariable por elección de la correcta forma de arco, aunque se notó incremento transversal a nivel de molares superiores e inferiores, dato que está en concordancia con la utilización del expansor palatino termo activado para desarrollar la arcada y en el arco inferior con la coordinación de arcos. El apiñamiento presente pudo haberse podido

expresar en una proclinación dental, que se controló mediante el desgaste interproximal de canino a canino en cumplimiento con las recomendaciones de Artun⁵ y los principios de Boese.⁹ La fibrotomía circunferencial supracrestal se llevó a cabo en dientes anteriores de 3 a 3 para permitir la reorganización de fibras del conectivo, para coadyuvar a la estabilidad del caso como ha sido corroborado por Edwards⁸ en su estudio original y por Boese^{8,9} dos décadas más tarde.

La mejoría en el perfil del paciente no resultó significativa por su retroclinación inicial y por la leve proclinación lograda con la aparatología. La elección de un retenedor fijo con alambre rígido 0.018" unido en caninos inferiores fue elaborado en un modelo de trabajo para asegurar el adosamiento a las caras linguales y para disminuir la probabilidad de dejarlo activo durante el bondeado, considerando que como se menciona en la revisión sistemática de Yu et al 2013, la elección es tomada con base en la experiencia del clínico más que por alguna ventaja comprobable.¹¹

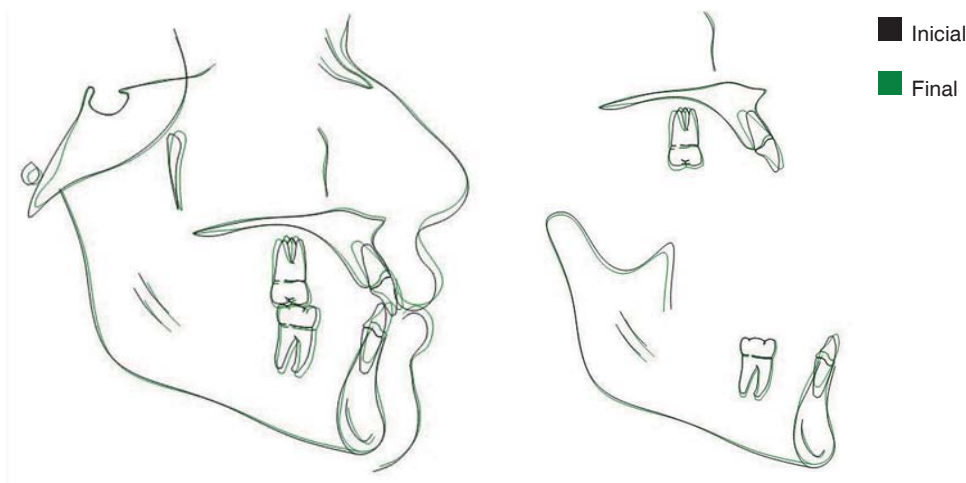


Figura 7.

Sobreimposición. Inicial negro. Final verde.

Imagen a color en: www.medigraphic.com/ortodoncia

CONCLUSIONES

El uso de aparatología preajustada en combinación con la elección correcta de formas de arco, una secuencia que permita nivelación y alineación de una manera progresiva y la recomendación de fibrotomía circunferencial supracrestal con desgaste interproximal, permiten el cumplimiento de las normas para la estabilidad a largo plazo en pacientes que utilizaron ortodoncia.

REFERENCIAS

1. Blake M, Bibby K. Retention and stability: a review of the literature. *Am J Orthod Dentofacial Orthop.* 1998; 114 (3): 299-306.
2. Reitan K. Tissue rearrangement during retention of orthodontically rotated teeth. *Angle Orthodontist.* 1959; 29 (2): 105-113.
3. Booth FA, Edelman JM, Proffit WR. Twenty-year follow-up of patients with permanently bonded mandibular canine-to-canine retainers. *Am J Orthod Dentofacial Orthop.* 2008; 133 (1): 70-76.
4. Little RM, Riedel RA, Artun J. An evaluation of changes in mandibular anterior alignment from 10 to 20 years postretention. *Am J Orthod Dentofacial Orthop.* 1988; 93 (5): 423-428.

5. Artun J, Spadafora AT, Shapiro PA. A 3-year follow-up study of various types of orthodontic canine-to-canine retainers. *Eur J Orthod.* 1997; 19 (5): 501-509.
6. Housley JA, Nanda RS, Currier GF, McCune DE. Stability of transverse expansion in the mandibular arch. *Am J Orthod Dentofacial Orthop.* 2003; 124 (3): 288-293.
7. Erickson BE, Kaplan H, Aisenberg MS. Orthodontics and transseptal fibers; histological interpretation of repair phenomena following the removal of first premolars with retraction of the anterior segment. *Am J Orthodontics & Oral Surg.* 1945; 31: 1-20.
8. Edwards JG. A study of the periodontium during orthodontic rotation of teeth. *Am J Orthod.* 1968; 54 (6): 441-461.
9. Boese L. Fibrotomy and reproximation without lower retention, nine years in retrospect; parts I and II. *Angle Orthod.* 1990; 24: 84-85.
10. Whitman C. Habits can mean trouble. *Am J Orthod.* 1951; 37 (9): 647-661.
11. Yu Y, Sun J, Lai W, Wu T, Koshy S, Shi Z. Interventions for managing relapse of the lower front teeth after orthodontic treatment. *Cochrane Database Syst Rev.* 2013; (9): CD008734. doi: 10.1002/14651858.CD008734.pub2.

Dirección para correspondencia:
Pablo Andrés Díaz Espinoza
 E-mail: andydias1@hotmail.com