



Tratamiento ortodóncico-quirúrgico de paciente clase II división 1. Presentación de un caso clínico

Orthodontic-surgical treatment of a class II division 1 patient. Case report

Mariana Bolio Casas,* Isaac Guzmán Valdivia§

RESUMEN

El objetivo de este caso clínico es demostrar la corrección de una clase II división 1 en un paciente adulto. Paciente femenino de 20 años de edad que acude a la Clínica de Ortodoncia de la División de Estudios de Posgrado e Investigación de la Universidad Nacional Autónoma de México. Su motivo principal de consulta es: «Cuando me quitaron las muelas del juicio me dijeron que me podían operar pero primero tenían que ponerme brackets»; esto para poder corregir la disarmonía dentofacial que presentaba. A la exploración clínica extraoral, se observa una cara mesoprosopa con labios competentes; verticalmente presenta el tercio inferior aumentado. Su perfil es convexo con una proyección deficiente del mentón. Intraoralmente, presenta apiñamiento dental superior e inferior, relación clase II molar y canina, la sobremordida vertical y horizontal considerablemente aumentadas y líneas medias no coincidentes. Su diagnóstico cefalométrico mostró clase II esquelética por protusión maxilar. El tratamiento propuesto ortodóncico-quirúrgico, en tres fases: ortodóncica prequirúrgica, quirúrgica y ortodóncica posquirúrgica. En la fase prequirúrgica se descompensó a la paciente para prepararla para la cirugía. En la fase quirúrgica se realizó una osteotomía sagital mandibular para realizar un movimiento de avance en combinación con una mentoplastia de avance. Durante la fase posquirúrgica se lograron relaciones oclusales ideales en cuanto a las clases caninas, sobremordida, resalte, coincidencia de líneas medias y el detallado final del caso. Con el tratamiento mejoró la oclusión y la armonía facial de la paciente.

ABSTRACT

The objective of this case report was to show the correction of a class II division 1 malocclusion in an adult patient. A female patient of 20 years of age attended the Orthodontics Clinic of the Division of Post-Graduate Studies and Research of the Odontology Faculty at the National Autonomous University of Mexico. Her main reason for consultation was: «When I removed the wisdom teeth I was told that I could have orthognathic surgery but first I needed braces»; this in order to correct the dento-facial disharmony. Upon facial clinical examination, the patient presented a mesofacial biotype with competent lips; vertically she presented an increased lower third. Her profile was convex with deficient chin projection. Intraorally, the patient exhibited upper and lower crowding, molar and canine Class II, considerably increased overbite and overjet as well as non-coincident dental midlines. The cephalometric diagnosis showed a skeletal Class II due to maxillary protrusion. It was suggested an orthodontic-surgical treatment in three phases: pre-surgical, surgical and pos-surgical. In the pre-surgical phase the patient was decompensated in order to prepare her for surgery. During the surgical phase, mandibular sagittal osteotomies were performed to advance the mandible in combination with an advancement genioplasty. During the pos-surgical phase, ideal occlusal relationships were achieved in terms of canine classes, overbite, overjet, dental midlines and final detailing of the case. Through the treatment, the occlusion and facial harmony of the patient were improved.

Palabras clave: Clase II división 1, cirugía ortognática, osteotomía sagital mandibular, mentoplastia.

Key words: Class II division 1, orthognathic surgery, sagittal osteotomies of the mandible, genioplasty.

INTRODUCCIÓN

La maloclusión clase II división 1 es una de las maloclusiones más difíciles de corregir. Causa una desarmonía facial importante caracterizada por una mandíbula deficiente, lo cual conlleva a un perfil convexo, proporciones faciales no estéticas y desarmonías oclusales generando en el paciente un impacto psicológico negativo y un compromiso funcional.^{1,2}

La etiopatogenia es de origen multifactorial pero existen dos componentes fundamentales: la genética y los factores extrínsecos como los hábitos: succión

* Egresada.
§ Profesor.

Departamento de Ortodoncia, División de Estudios de Posgrado e Investigación, Facultad de Odontología UNAM.

© 2017 Universidad Nacional Autónoma de México, [Facultad de Odontología]. Este es un artículo Open Access bajo la licencia CC BY-NC-ND (<http://creativecommons.org/licenses/by-nc-nd/4.0/>).

Este artículo puede ser consultado en versión completa en <http://www.medigraphic.com/ortodoncia>

digital, succión labial, deglución infantil, entre otros.^{1,3} Las alternativas de tratamiento son distintas dependiendo de la edad del paciente y de la severidad del caso.

La cirugía ortognática es un buen enfoque de tratamiento para personas con discrepancias esqueléticas severas más allá del alcance del tratamiento ortodóncico convencional. El tratamiento ortodóncico-quirúrgico combinado tiene como objetivo obtener una relación facial, esquelética y de tejidos blandos más armoniosa así como mejorar la función oclusal. Está demostrado que las anomalías faciales y dentales que afectan la apariencia de las personas pueden resultar en desventajas sociales. Es así que los pacientes sometidos a cirugía ortognática pueden experimentar beneficios psicosociales así como mejorar su autoconfianza, imagen facial y adaptación social.⁴

Un factor muy importante a tomar en cuenta para el tratamiento ortodóncico-quirúrgico es el paradigma de los tejidos blandos; el cual establece que tanto los objetivos como las limitaciones del tratamiento ortodóncico y ortognático modernos son determinadas por los tejidos blandos de la cara, no por los dientes ni los huesos.⁵

Con ello, el objetivo prioritario del tratamiento pasa a ser las relaciones y las adaptaciones de los tejidos blandos, y no la oclusión ideal. Se admite que para que el paciente pueda beneficiarse plenamente del tratamiento, la oclusión ideal no representa siempre el aspecto fundamental de un plan de tratamiento. La oclusión funcional se convierte en el objetivo secundario del tratamiento.⁵

REPORTE DE CASO

Caso clínico: paciente femenino de 20 años de edad que acude a la Clínica de Ortodoncia de la División de Estudios de Posgrado e Investigación de la Universidad Nacional Autónoma de México. El motivo principal de consulta es: «Cuando me quitaron las muelas del juicio me dijeron que me podían operar pero primero tenían que ponerme brackets»; esto para poder corregir la alteración facial que se puede observar en el perfil.

Características clínicas: en el examen clínico extraoral, observamos en la vista frontal una cara mesoprosopa, redonda, labios competentes y gruesos y la línea media facial coincide con la línea media dental. Su sonrisa es neutra y forzada; muestra casi el 100% de las coronas clínicas de los dientes superiores (Figura 1). En el análisis vertical se observa el tercio inferior aumentado en relación con el tercio medio. La vista lateral de la paciente muestra un perfil convexo,

con un ángulo nasolabial obtuso (abierto) y una distancia mentocervical disminuida (Figura 2). Intraoralmente presenta apiñamiento dental, líneas medias no coincidentes, relación molar y canina clase II y una sobremordida horizontal de 6 mm y vertical de 5 mm (Figura 3).

Se toman registros radiográficos previos al tratamiento, en los cuales se incluyen una ortopantomografía, una lateral de cráneo y una tomografía Cone Beam (Figuras 4 y 5). En ellos se observan 28 dientes permanentes, buena relación corona-raíz (2:1), adecuado nivel de crestas óseas, ligera asimetría de las ramas mandibulares y ningún signo de enfermedad articular.

El análisis cefalométrico reveló una clase II esquelética por protusión y retrognatismo, micrognatismo, exceso vertical del maxilar, proinclinación dental anterior superior e inferior y un patrón de crecimiento neutro (Cuadro I).

Plan de tratamiento: una vez establecidos los objetivos de tratamiento, se realizó una interconsulta con el Departamento de Cirugía Maxilofacial del Hospital Juárez de México. Se sugiere una cirugía sagital para avance mandibular y una mentoplastia de avance. El tratamiento ortodóncico prequirúrgico fue planeado para la preparación quirúrgica de la paciente.

Fase ortodóncica prequirúrgica: extracción de primeros premolares inferiores. Sistema Roth 0.022" x 0.028". La alineación y la nivelación se realizan con arcos ligeros.

La descompensación prequirúrgica se observa en las características faciales y dentales (Figuras 6 y 7). Los movimientos de segundo y tercer orden se realizaron con una secuencia de arcos de 0.016 x 0.016 NiTi hasta 0.019" x 0.025" acero inoxidable (Figura 8).

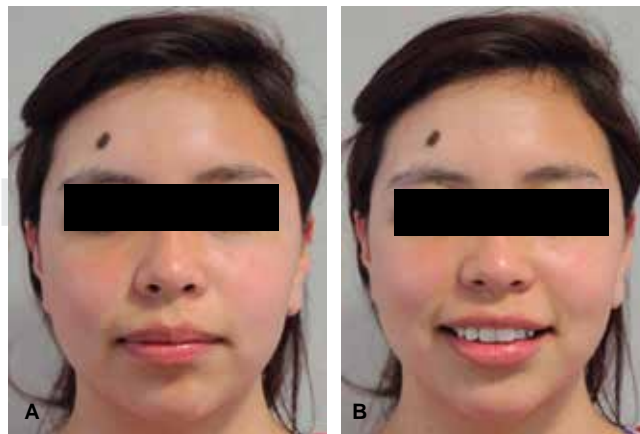


Figura 1. Fotografías extraorales pretratamiento: **A.** Frente. **B.** Sonrisa.

Cuadro I. Valores cefalométricos iniciales.

Variable	Norma	Desviación	Prequirúrgico
		Dental	
Resalte incisivo	2.5	± 2.5 mm	5 mm
Sobremordida incisiva	2.5	± 2.5 mm	6 mm
IMPA	90°	± 2	107°
1 sup-FH	110°	-----	120°
		Horizontal	
Profundidad maxilar	90°	± 3	95°
Convexidad facial	2 ± 2 mm	Disminuye 0.2 mm/año	8.5 mm
Profundidad facial	87° ± 3	Aumenta 0.3°/año	87°
Longitud cuerpo mandibular	65 ± 2.5 mm	Aumenta 1.6 mm/año	71 mm
		Vertical	
Plano mandibular	26° ± 4.5	Disminuye 0.3°/año	25°
Altura maxilar	53° ± 3	Aumenta 0.5°/año	60°
Altura facial inferior	47° ± 4	-----	42°
		Maxilar-mandíbula	
ANB	5°	-----	9°
Witts	2 mm	-----	6 mm

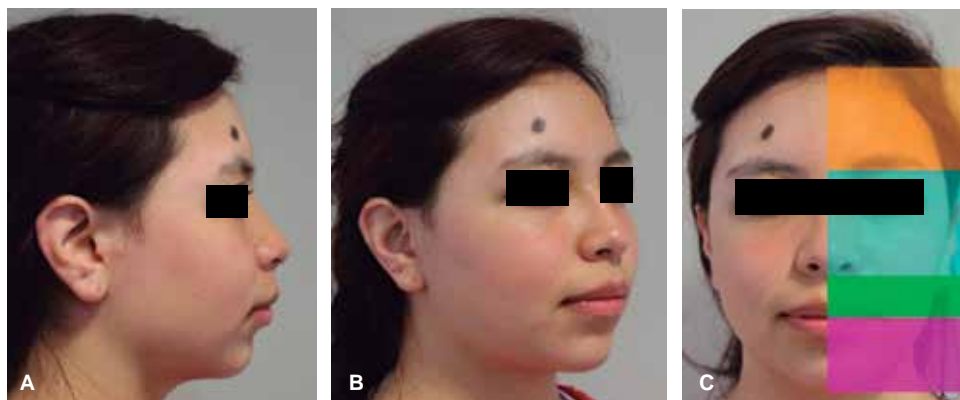

Figura 2.

Fotografías extraorales pre-tratamiento: **A.** Perfil derecho. **B.** Oblicua. **C.** Proporciones verticales.

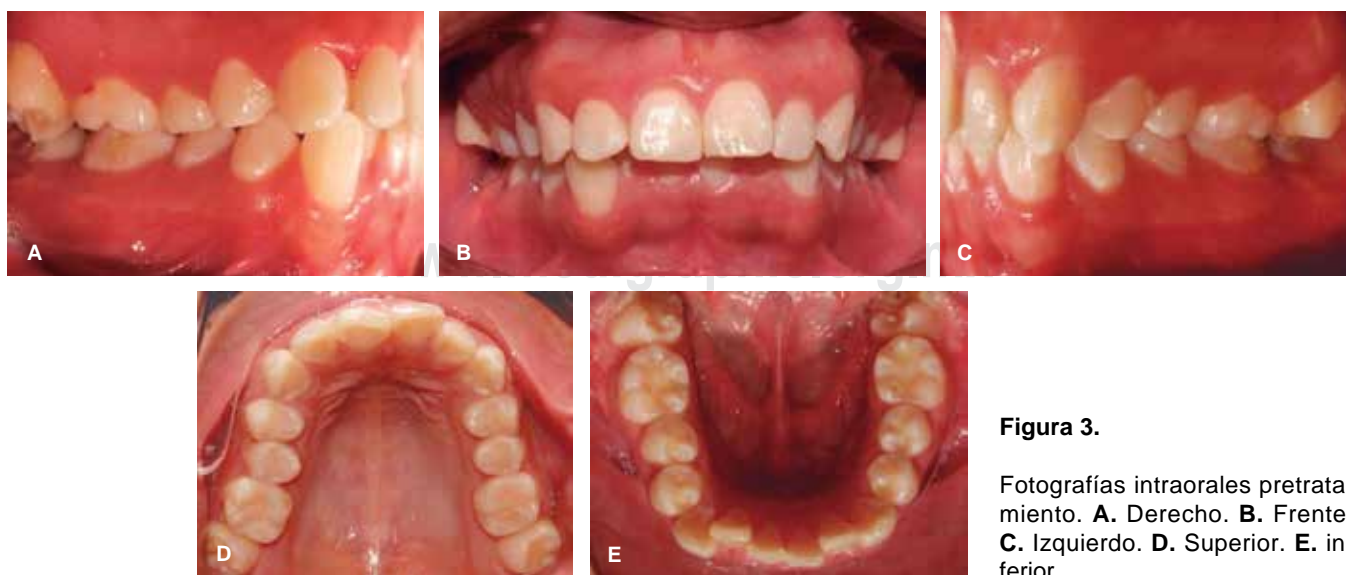

Figura 3.

Fotografías intraorales pretratamiento. **A.** Derecho. **B.** Frente. **C.** Izquierdo. **D.** Superior. **E.** inferior.

Previo a la cirugía se tomaron registros radiográficos (*Figuras 9 y 10*) para realizar trazados cefalométricos y predicción quirúrgica (*Figura 11*). Las mediciones y análisis se realizaron con el programa Dolphin Imaging 9.0. La cirugía de modelos y la elaboración de las férulas oclusales necesarias para la cirugía se realizaron en un articulador semiajustable.

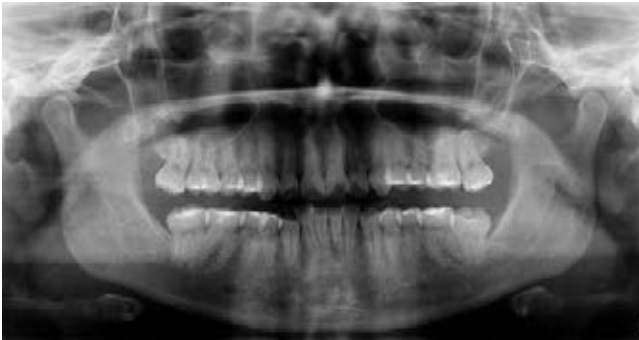

Figura 4. Ortopantomografía inicial.

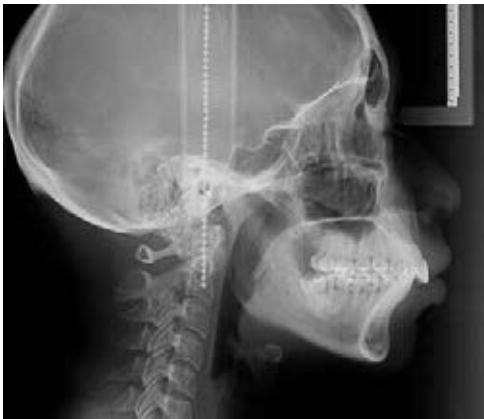

Figura 5. Radiografía lateral de cráneo inicial.

Procedimiento quirúrgico: la cirugía se realizó con el apoyo del Departamento de Cirugía Maxilofacial del Hospital Juárez de México. Se realizó osteotomía sagital bilateral mandibular avanzando 10 mm con injerto óseo utilizando férula intermedia para fijar la mandíbula en la posición correcta (*Figuras 12A y 12B*), mentoplastia de avance de 6 mm (*Figura 12C*). Al término de la cirugía se colocó una férula final y cadena elástica como fijación intermaxilar (*Figura 13*).

Fase ortodóncica posquirúrgica: el tratamiento de ortodoncia se reanudó tres semanas después de la cirugía utilizando elásticos Up & Down para control muscular (*Figura 14*). El objetivo de esta fase fue lograr una oclusión ideal, en cuanto a la clase canina, la sobremordida horizontal y vertical y la coincidencia de las líneas medias. Se utilizaron arcos 0.018" x 0.025" NiTi y se continuó con el uso de elásticos, posteriormente se colocaron arcos 0.019" x 0.025" SS para el cierre de espacios residuales y por último se colocaron arcos *braided* 0.019" x 0.025" para

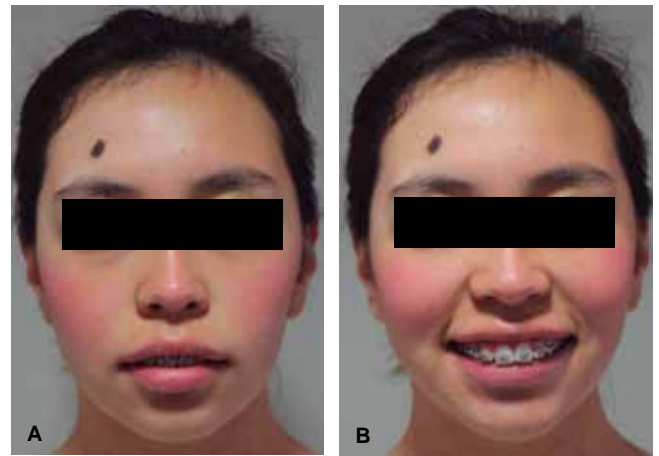

Figura 6. Fotografías extraorales pre-quirúrgicas: **A.** Frente. **B.** Sonrisa.

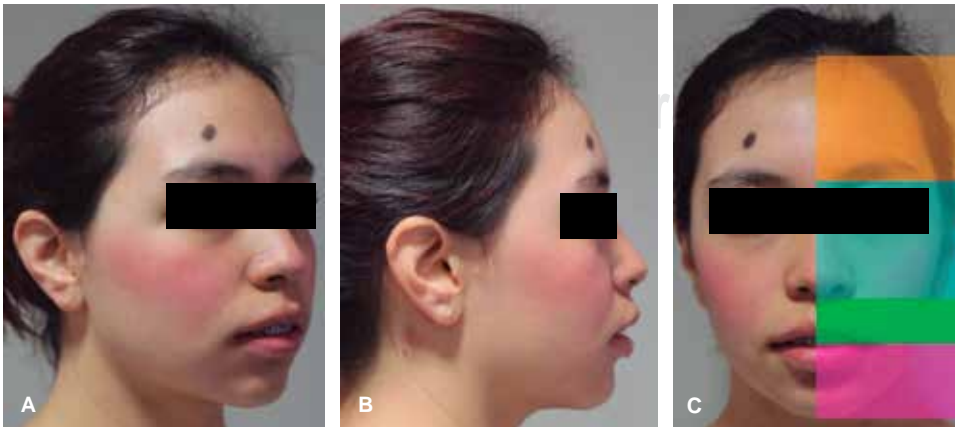


Figura 7.

Fotografías extraorales pre-quirúrgicas: **A.** Perfil derecho. **B.** Perfil. **C.** Proporciones verticales.

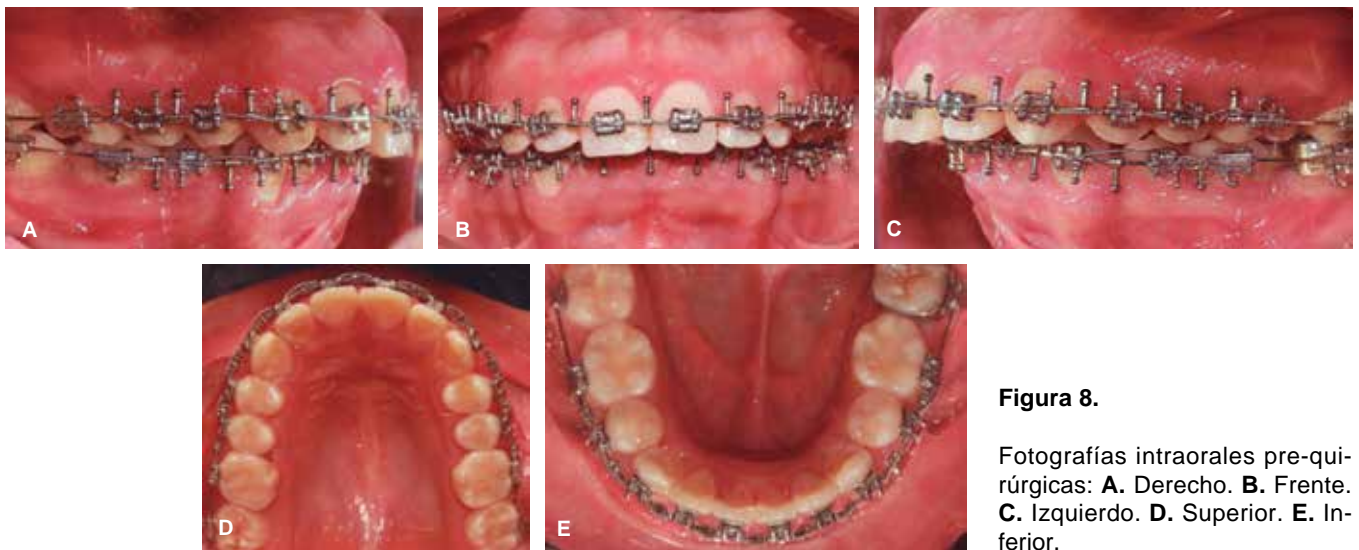


Figura 8.

Fotografías intraorales pre-quirúrgicas: **A.** Derecho. **B.** Frente. **C.** Izquierdo. **D.** Superior. **E.** Inferior.

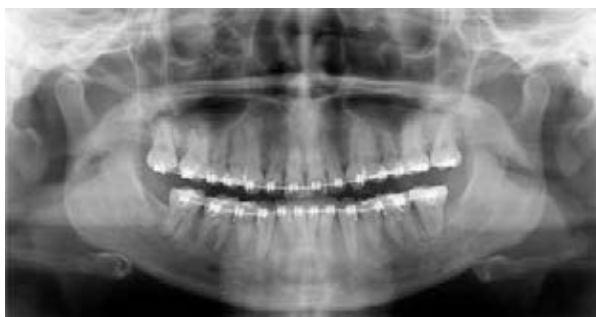

Figura 9. Ortopantomografía pre-quirúrgica.

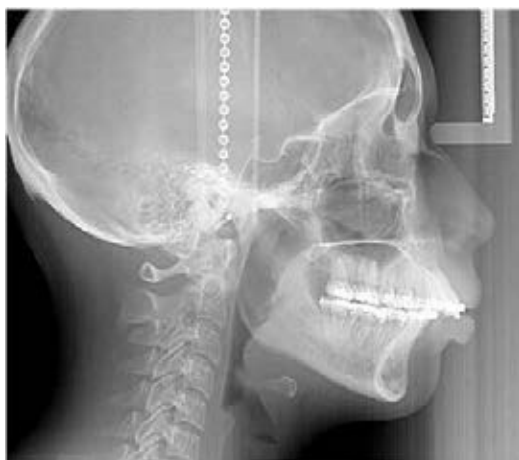

Figura 10. Radiografía lateral de cráneo pre-quirúrgica.

perfeccionar la intercuspidadación junto con elásticos intermaxilares.

Veinte semanas después de la cirugía se retiró el aparatología. Se indicaron retenedores circunferencia-

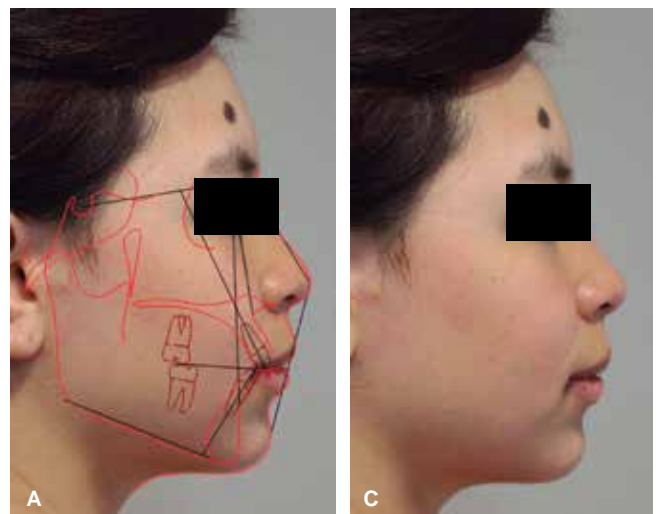


Figura 11. A. Simulación digital de los movimientos de la mandíbula. **B.** Fotografía.

les superior e inferior durante el día y un bionator básico de uso nocturno (Figuras 15 a 17). Se tomaron ortopantomografía y lateral de cráneo posteriores al tratamiento (Figuras 18 y 19), y se evaluaron los cambios por sobreimposición (Figura 20), además se compararon los valores cefalométricos con las radiografías iniciales.

La duración total del tratamiento fue de 21 meses, se mejoró el perfil incrementando la estética y la armonía facial de la paciente.

DISCUSIÓN

Es de suma importancia contar con un enfoque interdisciplinario durante la planeación del tratamiento

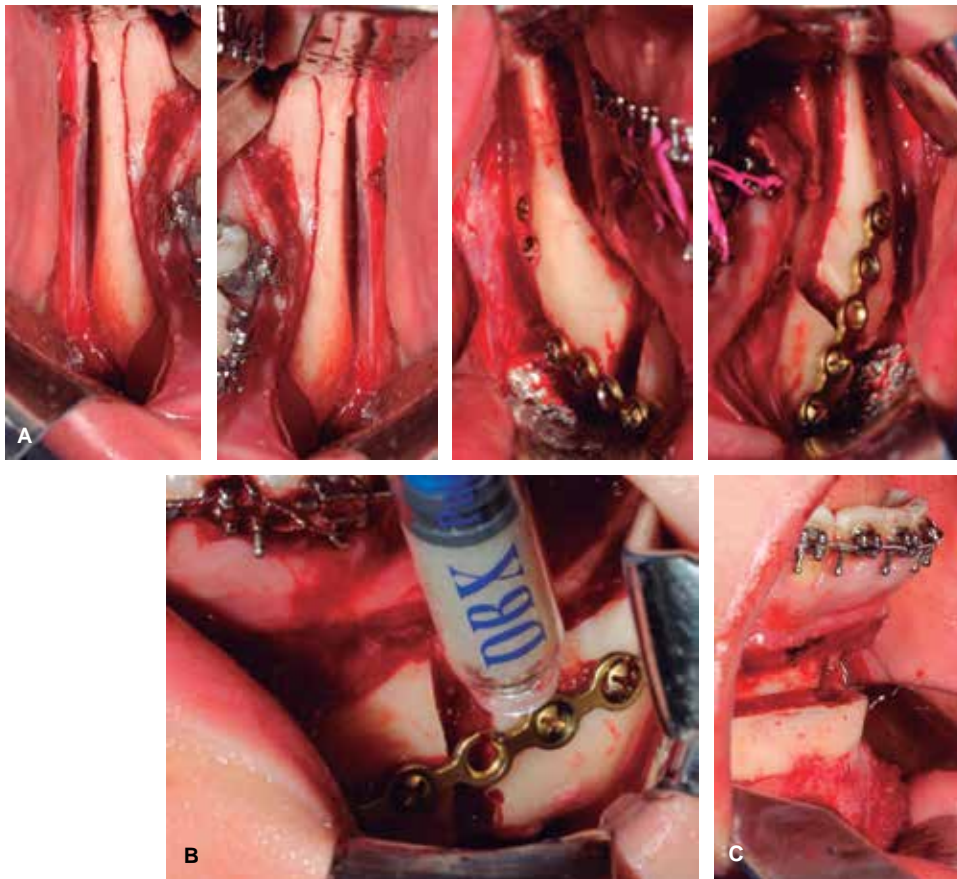


Figura 12.

A. Osteotomía sagital mandibular. **B.** Colocación de injerto óseo. **C.** Mentoplastia de avance.

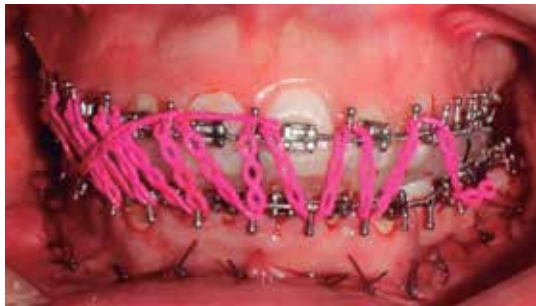

Figura 13. Férula oclusal al término de la cirugía.

ortodóncico-quirúrgico para el correcto establecimiento de los objetivos y resultados. El éxito en la corrección quirúrgica de los casos dentoalveolares está determinado tanto por el tratamiento ortodóncico prequirúrgico que elimina la compensación dental, como por la correcta planeación quirúrgica.⁶

Después de la evaluación y tomando en cuenta los tejidos blandos de la paciente, se inició la fase prequirúrgica del tratamiento de ortodoncia con el objetivo de lograr una correcta descompensación y prepara-

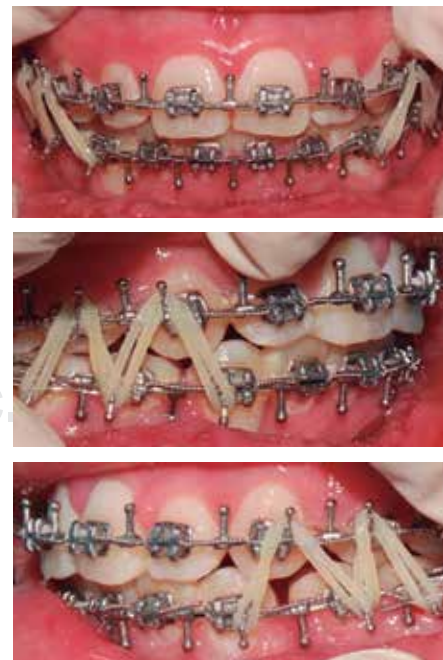

Figura 14. Elásticos para control muscular.

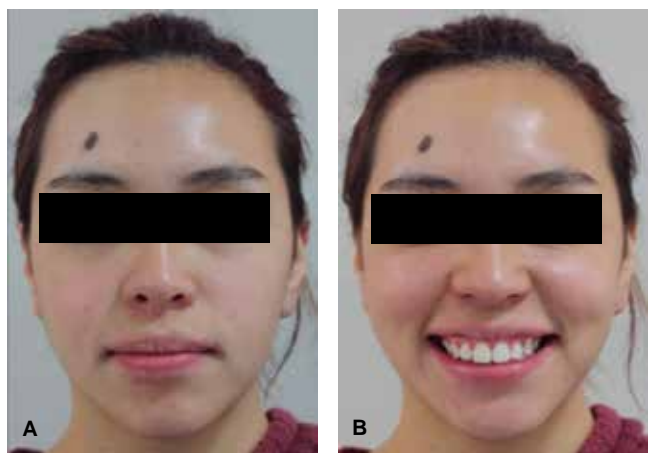


Figura 15. Fotografías extraorales pos-quirúrgicas: **A.** Frente. **B.** Sonrisa.

ción para la cirugía. Además se empleó una predicción cefalométrica al final de la fase prequirúrgica para corroborar los objetivos a lograr durante la fase quirúrgica.

La osteotomía sagital mandibular en combinación con la ortodoncia pre- y posquirúrgica es un método efectivo y consistente para la corrección de maloclusiones clase II división 1 y para el enderezamiento del perfil facial. Sin embargo, un efecto negativo del tratamiento contrarrestando la corrección de la clase II, es un aumento en el plano mandibular, así como un aumento de la altura facial anterior y la disminución de la altura facial posterior.⁷

En este caso, al evaluar y comparar las cefalometrías de la paciente al inicio y al final del tratamiento, se observa que sí hay un aumento en la altura facial

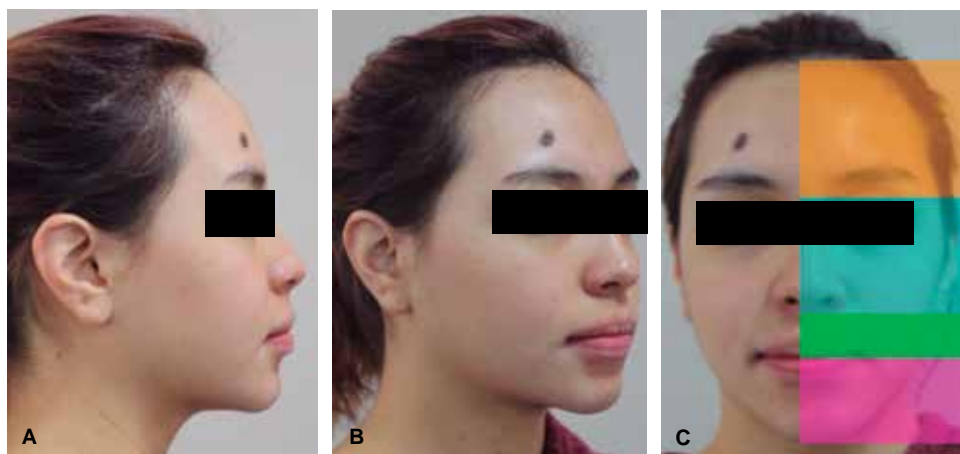

Figura 16.

Fotografías extraorales post-tratamiento: **A.** Perfil derecho. **B.** Oblicua. **C.** Proporciones verticales.

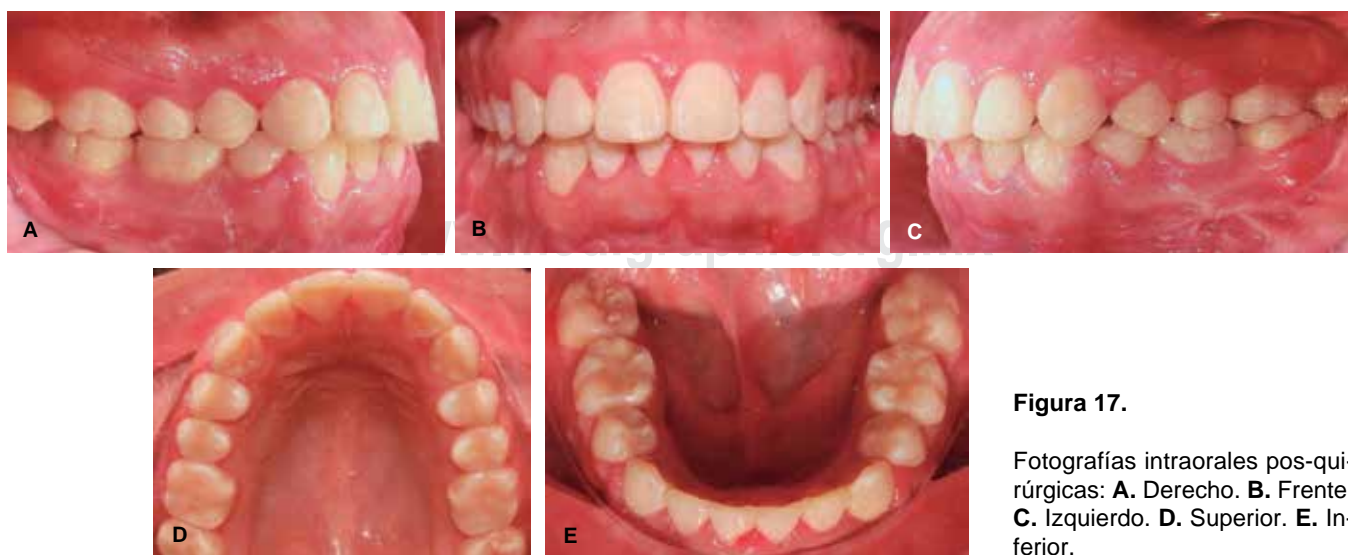


Figura 17.

Fotografías intraorales pos-quirúrgicas: **A.** Derecho. **B.** Frente. **C.** Izquierdo. **D.** Superior. **E.** Inferior.

anterior, una disminución en la altura facial posterior y un aumento en el plano mandibular respecto al plano SN.

Los movimientos quirúrgicos que se realizaron, han demostrado tener una buena estabilidad posquirúrgica

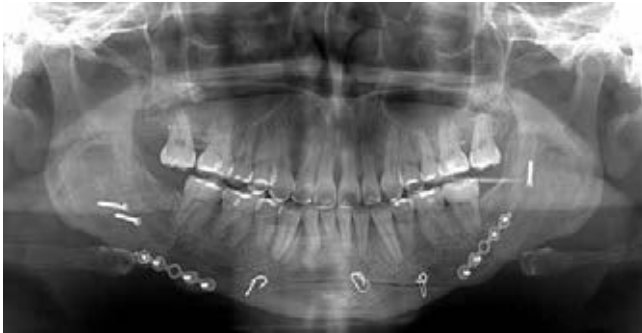

Figura 18. Ortopantomografía pos-quirúrgica.

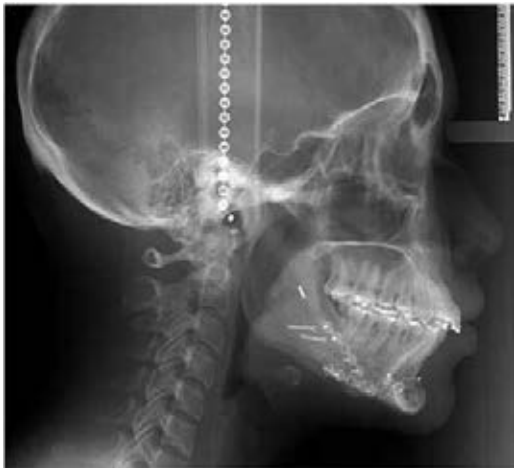

Figura 19. Radiografía lateral de cráneo pos-quirúrgica.

además de mejorar y armonizar la estética facial. La osteotomía para el avance mandibular y la mentoplastia de avance mejoraron significativamente el perfil de la paciente.

La duración de la fase de ortodoncia posquirúrgica depende del grado de preparación que se alcanzó durante la fase prequirúrgica.⁸ En este caso, tuvo una duración de 20 semanas, en la cual se utilizaron elásticos ligeros, para contrarrestar los impulsos propioceptivos de los dientes y tener un control neuromuscular adecuado, lo cual llevó a finalizar con una adecuada retención dental, la cual a su vez contribuye a una estabilidad oclusal a largo plazo.

Tener conocimiento de los cambios faciales y oclusales que originan los movimientos quirúrgicos, es la clave para mejorar la armonía facial de los pacientes que se someten a este tipo de tratamientos.

CONCLUSIONES

La decisión de cómo manejar un tratamiento óptimo para un paciente adulto clase II se basa en un amplio rango de investigaciones incluyendo exámenes clínicos, radiográficos, modelos de estudio y fotografías. Un análisis detallado de estas fotografías es una forma útil de cuantificar las características faciales que son importantes para el diagnóstico y plan de tratamiento.

El tratamiento ortodóncico-quirúrgico conduce a producir relaciones armoniosas faciales, esqueléticas y de tejidos blandos y mejorar la función oclusal.

La osteotomía sagital mandibular en combinación con la ortodoncia pre- y posquirúrgica es una excelente alternativa en la terapia para los adultos con una maloclusión clase II división 1, ya que las relaciones sagitales oclusales son corregidas y los perfiles duro

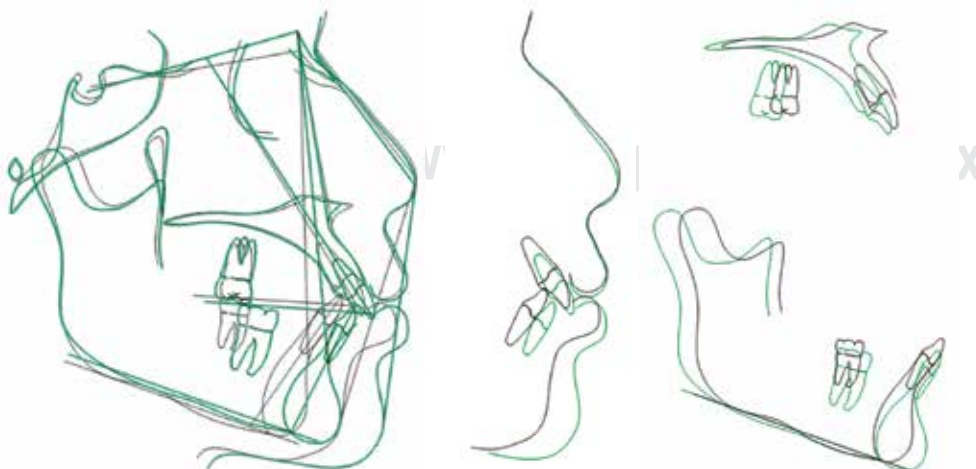


Figura 20.

Sobreimposición cefalométrica: antes (negro), después (café). Se observa el avance mandibular y la mentoplastia de avance.

y blando enderezados de manera armónica, lo cual es el principal objetivo del tratamiento en pacientes clase II con perfil facial convexo.

Las maloclusiones pueden llevar a desventajas sociales y afectar la vida del paciente. Está comprobado que las personas atractivas son consideradas más inteligentes, socialmente competentes, de personalidad positiva, tienen mejores interacciones sociales y tienen un mejor desarrollo profesional. Es por ello que una de las razones principales por las cuales un paciente adulto clase II busca tratamiento es la estética dental y facial. Entre más insatisfechos estén los pacientes con su apariencia facial, es más probable que escojan un tratamiento quirúrgico en vez de un tratamiento únicamente ortodóncico.

Independientemente del tipo de maloclusión que se trate, la cooperación del paciente es fundamental para lograr los objetivos planteados y alcanzar resultados satisfactorios a nivel dental, facial y psicológico.

REFERENCIAS

1. Ortiz M, Lugo V. Maloclusión clase II división 1; etiopatogenia, características clínicas y alternativa de tratamiento con un configurador reverso sostenido II (CRS II). *Revista Latinoamericana de Ortodoncia y Odontopediatría* [Internet]. 2006 [Consultado 24/09/2017]. Disponible en: <https://www.ortodoncia.ws/publicaciones/2006/art-14/>
2. Olsen JA, Inglehart MR. Malocclusions and perceptions of attractiveness, intelligence, and personality, and behavioral intentions. *Am J Orthod Dentofacial Orthop.* 2011; 140 (5): 669-679.
3. Moreno-Uribe LM, Howe SC, Kummet C, Vela KC, Dawson DV, Southard TE. Phenotypic diversity in white adults with moderate to severe Class II malocclusion. *Am J Orthod Dentofacial Orthop.* 2014; 145 (3): 305-316.
4. Hodge TM, Boyd PT, Munyombwe T, Littlewood SJ. Orthodontists' perceptions of the need for orthognathic surgery in patients with Class II Division 1 malocclusion based on extraoral examinations. *Am J Orthod Dentofacial Orthop.* 2012; 142 (1): 52-59.
5. Proffit W. *Ortodoncia contemporánea*. 5a edición. España: Elsevier; 2014. pp. 4-5, 685-715.
6. de Lir Ade L, de Moura WL, Oliveira-Ruellas AC, Gomes-Souza MM, Nojima LI. Long-term skeletal and profile stability after surgical-orthodontic treatment of Class II and Class III malocclusion. *J Craniofac Surg.* 2013; 41 (4): 296-302.
7. Pancherz H, Ruf S, Erbe C, Hansen K. The mechanism of Class II correction in surgical orthodontic treatment of adult Class II, division 1 malocclusions. *Angle Orthod.* 2004; 74 (6): 800-809.
8. Luther F, Morris DO, Karnezi K. Orthodontic treatment following orthognathic surgery: how long does it take and why? A retrospective study. *J Oral Maxillofac Surg.* 2007; 65 (10): 1969-1976.

Dirección para correspondencia:
Mariana Bolio Casas
 E-mail: mariana.bolio87@gmail.com