



# Sensibilidad y especificidad de un análisis radiográfico, tomográfico y de modelos digitales en la determinación de discrepancias transversales\*\*

## *Sensitivity and specificity of a radiographic, tomographic and digital model analysis for determining transverse discrepancies*

Andrea Guerra González,\* Antonio Fernández López,<sup>§</sup> Silvia Tavera Fernández<sup>§</sup>  
Arcelia Meléndez Ocampo,<sup>||</sup> Jair Escamilla Valencia<sup>||</sup>

### RESUMEN

**Introducción:** El diagnóstico en ortodoncia debe ser realizado en los tres planos del espacio para lograr una coordinación y armonía de arcadas al final del tratamiento. **Objetivo:** Determinar la validez y sensibilidad del análisis radiográfico de Ricketts, el análisis cefalométrico de Penn y el análisis de modelos de Hayes con el CAC utilizados para diagnosticar discrepancias transversales. **Material y métodos:** Se realizó un estudio descriptivo, transversal y comparativo en 100 tomografías Cone-Beam, 100 radiografías posteroanteriores y 100 modelos digitales pertenecientes a 50 pacientes con normoclusión y 50 pacientes con discrepancia transversal esquelética; donde se hicieron el análisis tomográfico de Penn, el análisis radiográfico de la PA de Ricketts y el análisis de modelos de Hayes con el CAC. **Resultados:** En todas las comparaciones de los análisis transversales, la sensibilidad, la especificidad, el valor predictivo del test positivo y del test negativo, superaron el 85%. **Conclusiones:** El análisis de la PA de Ricketts posee más especificidad diagnóstica; mientras que, el análisis tomográfico de Penn y el análisis de modelos de CAC poseen más sensibilidad diagnóstica.

**Palabras clave:** Discrepancia transversal, análisis de Penn, análisis de CAC, radiografía posteroanterior.

**Key words:** Transverse discrepancy, Penn cephalometric analysis, CAC analysis, posteroanterior radiographs.

### INTRODUCCIÓN

El diagnóstico en ortodoncia debe realizarse de una manera global; es decir, que, se debe hacer un análisis en los tres planos del espacio tanto en estructuras

### ABSTRACT

**Introduction:** Diagnosis in orthodontics must be performed in the three planes of the space to achieve coordination and harmony of the dental arches at the end of treatment. **Objective:** To determine the sensitivity and specificity of the Ricketts' PA radiographic analysis, the Penn cephalometric analysis and the Hayes model analysis with the CAC. **Material and methods:** A descriptive, cross-sectional and comparative study was performed on 100 cone-beam CT scans, 100 posteroanterior radiographs and 100 digital models belonging to 50 patients with normal occlusion and 50 patients with skeletal transverse discrepancy. We performed the Ricketts' PA radiographic analysis, the Penn cephalometric analyses and the Hayes model analyses with the CAC. **Results:** In all transversal analyses comparisons, the sensitivity, specificity and predictive value of the positive and negative test exceeded 85%. **Conclusions:** The Ricketts' PA radiographic analysis has more diagnostic specificity; while the Penn cephalometric analysis and the Hayes model analysis with the CAC have more diagnostic sensitivity.

dentales como en estructuras óseas y no sólo basarse en la evaluación del apiñamiento o las giroversiones dentales que tenga el paciente.

El objetivo primordial de un tratamiento de ortodoncia es establecer una buena relación entre la arcada

\*\* 1<sup>er</sup> lugar de la 6<sup>a</sup> edición del concurso Golden Bracket Award 3M Cuidado Oral categoría Investigación.

© 2018 Universidad Nacional Autónoma de México, [Facultad de Odontología]. Este es un artículo Open Access bajo la licencia CC BY-NC-ND (<http://creativecommons.org/licenses/by-nc-nd/4.0/>).

Este artículo puede ser consultado en versión completa en <http://www.medigraphic.com/ortodoncia>

\* Egresada de la Especialidad de Ortodoncia de la División de Estudios de Posgrado e Investigación de la Facultad de Odontología, UNAM.

§ Profesor de la Especialidad de Ortodoncia de la División de Estudios de Posgrado e Investigación de la Facultad de Odontología, UNAM.

|| Jefatura de Odontología Preventiva y Salud Pública. Facultad de Odontología, UNAM.

|| Asesor en Diagnóstico Tomográfico para Ortodoncia (DRD3D).

superior e inferior para lograr una correcta oclusión estática y funcional. Además, que, para alcanzar una estabilidad oclusal, acompañada de las seis llaves de la oclusión de Andrews; el maxilar y la mandíbula deben estar proporcionados en sentido sagital, vertical y transversal.

Sin embargo, a lo largo de los años, se han realizado de manera rutinaria los análisis para el plano sagital y vertical, pero al plano transversal se le ha dejado a un lado, como un plan olvidado. La coordinación de arcadas transversalmente debe ser uno de los primeros objetivos en alcanzar durante el tratamiento de ortopedia y ortodoncia; ya que las mordidas cruzadas no diagnosticadas, mal diagnosticadas o demasiado camufladas conllevan una variedad de problemas estéticos, periodontales, articulares, oclusales, etcétera.

El diagnóstico del plano transversal se puede realizar a través de una radiografía posteroanterior, una tomografía Cone-Beam o modelos de estudio.

La radiografía posteroanterior entraña una dificultad de interpretación mayor que la radiografía lateral de cráneo, debido a la numerosa superposición de estructuras; y permite únicamente un diagnóstico bidimensional. Sin embargo, este tipo de radiografías son utilizadas para la cuantificación y el diagnóstico de asimetrías faciales, el desvío de las líneas medias superior e inferior, de mordidas cruzadas posteriores, alteraciones del plano oclusal y orienta los procedimientos que serán realizados si es que se requiere una cirugía ortognática.<sup>1</sup> En este tipo de radiografía, se puede realizar el análisis transversal esquelético de Ricketts, introducido en 1969, en el cual la premisa del análisis se basa en la localización de dos puntos esqueléticos para determinar el ancho maxilar y dos puntos esqueléticos más para determinar el ancho mandibular.<sup>2</sup> Para el maxilar, el punto jugal (JL y JR, que son izquierdo y derecho), está localizado a los lados de la base ósea del maxilar, en el punto más profundo de la cresta cigomático alveolar, que está en la profundidad de la concavidad de los contornos laterales del maxilar.<sup>3</sup>

Por otro lado, la tomografía Cone-Beam permite un análisis tridimensional y permite la obtención de medidas precisas y exactas, sin que haya distorsión causada por proyecciones radiográficas o ambigüedades en identificación de puntos por superimposiciones.<sup>4</sup> En este tipo de registro diagnóstico se realiza el análisis de Penn, el cual fue realizado en la Universidad de Pensilvania en el 2010, por Simontacchi-Gbologah, Tamburrino, Boucher, Vanarsdall y Secchi. Para el ancho maxilar, se utiliza el mismo punto jugal que Ricketts, ya que se asume que el maxilar empieza en la proyección del centro de resistencia de los dientes superiores sobre la superficie bucal de la cortical

ósea. En cambio, para el ancho mandibular se utiliza la representación del Wala Ridge. Éste está próximo al borde cortical del hueso opuesto a la furca de los primeros molares inferiores.<sup>5</sup>

Los modelos de estudios físicos o digitales son registros diagnósticos tridimensionales, los cuales permiten un análisis estático y dinámico de las arcadas.<sup>2</sup> En los modelos de estudio se puede realizar el análisis del centro de la cresta alveolar (CAC) para realizar un diagnóstico transversal. Este análisis fue realizado por John L. Hayes, quien realiza un diagnóstico óseo y no dental en los modelos de estudio. El diagnóstico transversal se mide a través del ancho bucolingual o bucopalatino en ambas arcadas a nivel de la unión amelocementaria, donde se encuentra el área de la cresta alveolar y donde se marca la mitad de esta medida en el lado izquierdo y lado derecho. En el maxilar se mide la distancia de centro a centro a nivel de las cúspides mesiales; y en la mandíbula, a nivel de la fosa central.<sup>6,7</sup>

En el análisis posteroanterior de Ricketts la norma establecida para la evaluación transversal del maxilar es  $10 \pm 1.5$  mm por lado.<sup>3</sup> En cambio, para el análisis de Penn y el de CAC, la norma establece que el maxilar debe ser 5 mm más ancho que la mandíbula.<sup>5-7</sup> Por ende, el objetivo de este estudio es determinar la validez y sensibilidad del análisis radiográfico de Ricketts, el análisis cefalométrico de Penn y el análisis de modelos de Hayes con el CAC utilizados para diagnosticar discrepancias transversales.

## MATERIAL Y MÉTODOS

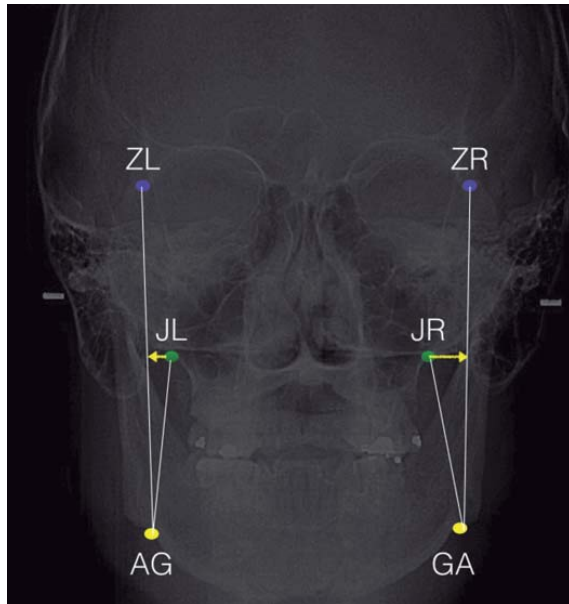
El estudio realizado fue descriptivo, transversal y comparativo, donde la población de estudio consistió en material digitalizado correspondiente a pacientes con normoclusión y pacientes con discrepancia transversal esquelética. El muestreo fue realizado por conveniencia donde se recolectaron 100 tomografías Cone-Beam, 100 radiografías posteroanteriores y 100 modelos digitales pertenecientes a 50 pacientes con normoclusión y 50 pacientes con discrepancia transversal esquelética entre 11 y 40 años de edad de la base de datos del Posgrado de Ortodoncia, DEPeI, UNAM.

El criterio de elección fue que los registros sean pertenecientes a pacientes con primeros molares superiores e inferiores, sin ingesta de bifosfonatos, sin enfermedad periodontal activa, sin anomalías dentales, sin síndromes craneofaciales, sin cirugía ortognática previa, ni hiperplasias condilares.

El primer paso fue acceder a la base de datos de los pacientes del Posgrado de Ortodoncia, DEPeI,

UNAM. En cada paciente seleccionado, se realizó el análisis radiográfico de Ricketts, el análisis tomográfico de Penn y el análisis de modelos CAC de Hayes. Se empezó por el análisis posteroanterior de Ricketts, donde se midió la anchura maxilomandibular del lado izquierdo y derecho (*Figura 1*).

Se abrieron las tomografías para realizar el análisis de Penn, donde se empezó por la medición transversal del maxilar. Las mediciones se llevaron a cabo mediante el uso de regla milimetrada ya calibrada por el mismo programa de la tomografía. Se empezó en el corte sagital, ubicándose en el inicio de la furca del primer molar.



**Figura 1.** Puntos anatómicos radiografía PA.

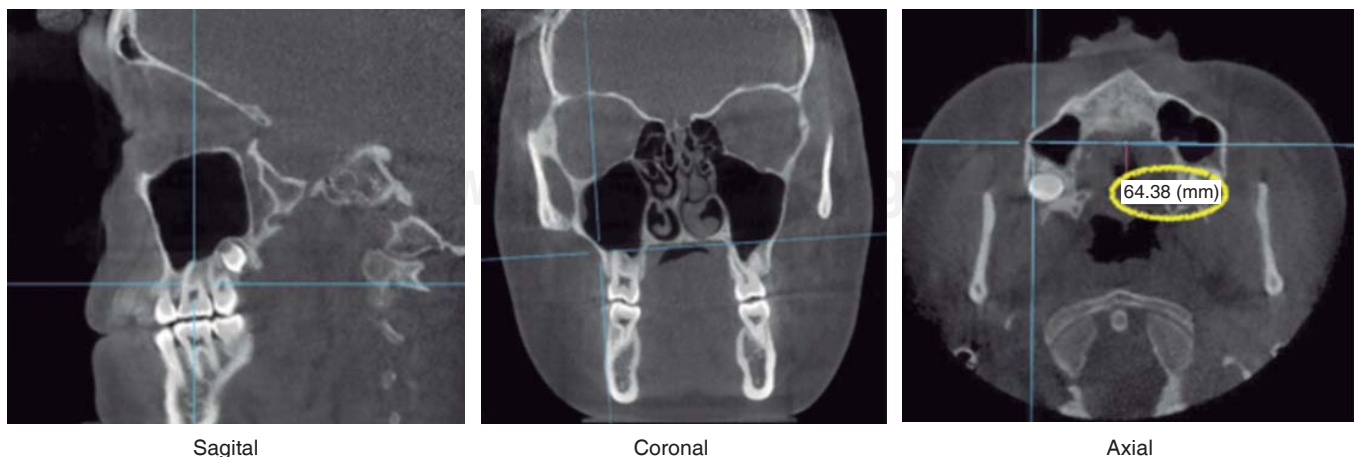
Luego se pasó al corte coronal, ubicando el cursor en el punto jugal derecho. Por último, la medición se realizó en el corte axial de jugal derecha a jugal izquierda. En cambio, en la mandíbula, se empezó en el corte sagital igual al nivel de la furca del primer molar; luego en el corte coronal a nivel del WALA derecho y la medición se hizo en el corte axial de WALA derecho a WALA izquierdo. Por último, se determinó la diferencia entre anchura maxilar y mandibular (*Figuras 2 y 3*).

De los mismos pacientes, se abrió el visor de 3Shape de los modelos digitales; en los cuales, se marcó los límites de la cresta alveolar en maxilar y mandíbula del lado izquierdo y derecho. Se determinó el centro de cada uno; en el maxilar a nivel de las cúspides mesiales (*Figura 4*) y en la mandíbula a nivel de la fosa central (*Figura 5*). Luego se midió de centro a centro y se determinó la diferencia entre maxilar y mandíbula. Estas mediciones se realizan en el mismo software; ya que, también viene con regla milimetrada y calibrada en proporción 1:1.

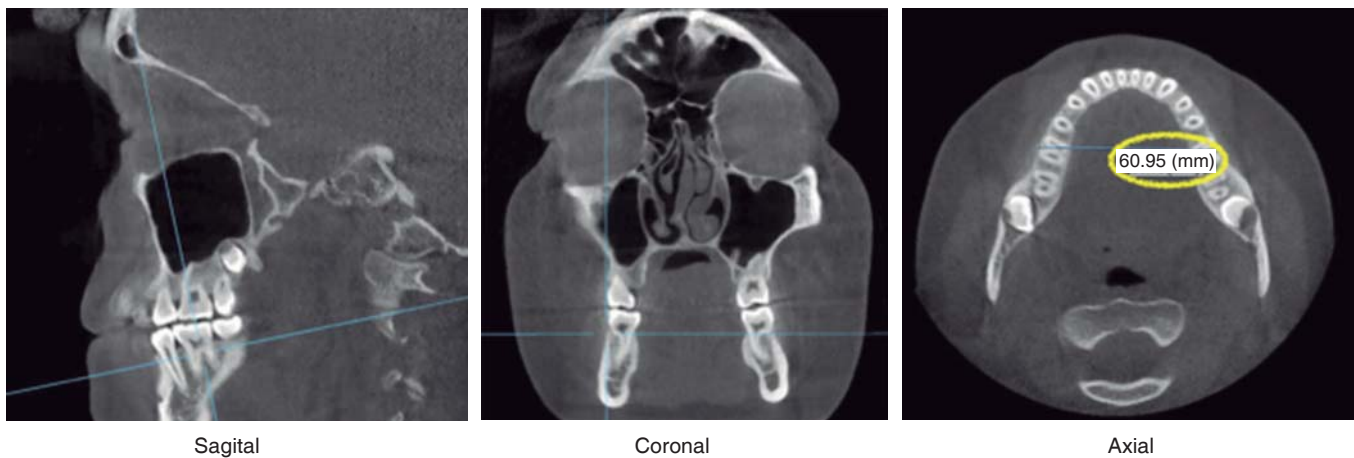
La información se capturó y analizó mediante paquetería estadística. Para determinar la concordancia diagnóstica entre el investigador y el patrón observador se aplicó la prueba kappa de Cohen, donde se obtuvo un índice de concordancia del 90%.

La sensibilidad de un examen diagnóstico determina la proporción de discrepancias transversales que son identificados correctamente por el análisis diagnóstico en pacientes con discrepancia transversal. La sensibilidad varía de 0 a 1 (0-100%), por lo que, cuanto más alto es el valor numérico, hay mejor capacidad de detectar a los pacientes con discrepancia transversal.

En cambio, la especificidad mide la proporción de pacientes sin discrepancia transversal que son identificados correctamente por el análisis diagnóstico en



**Figura 2.** Cortes tomográficos para análisis de Penn en maxilar.



**Figura 3.** Cortes tomográficos para análisis de Penn en mandíbula.

pacientes sin problemas transversales. La especificidad varía de 0 a 1 (0-100%), por ende, cuanto más alto es el valor numérico, hay mejor capacidad de detectar a los pacientes con normoclusión sin discrepancia transversal.

Para calcular la sensibilidad y especificidad entre los tres análisis, se aplicó la prueba tamiz (*screening test*), la cual es una prueba de filtración, que determinó los valores de la siguiente manera:

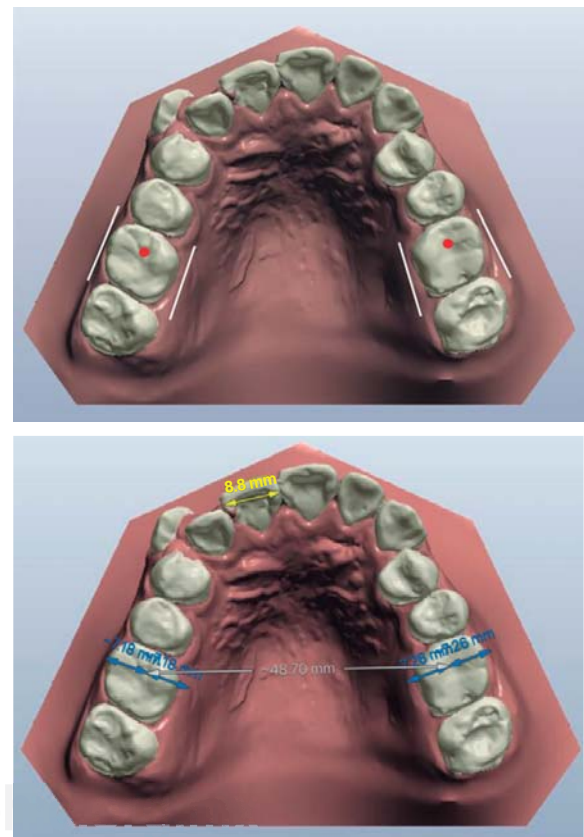
- Sensibilidad =  $VP / (VP + FN) \times 100$
- Especificidad =  $VN / (VN + FP) \times 100$

Con la determinación de la sensibilidad y especificidad de los tres análisis transversales, se obtuvieron cuatro tipos diagnósticos:

1. Verdadero positivo (VP): el análisis diagnóstico predijo de manera correcta la discrepancia transversal donde sí existe una.
2. Falso positivo (FP): el análisis diagnóstico predijo una discrepancia transversal donde no existe una.
3. Falso negativo (FN): el análisis diagnóstico determinó que no hay discrepancia transversal donde sí existe una.
4. Verdadero negativo (VN): el análisis diagnóstico predijo que no hay discrepancia transversal donde no existe una.

En los tres análisis diagnósticos también se calcularon los valores predictivos de la prueba positiva y de la prueba negativa de la siguiente manera:

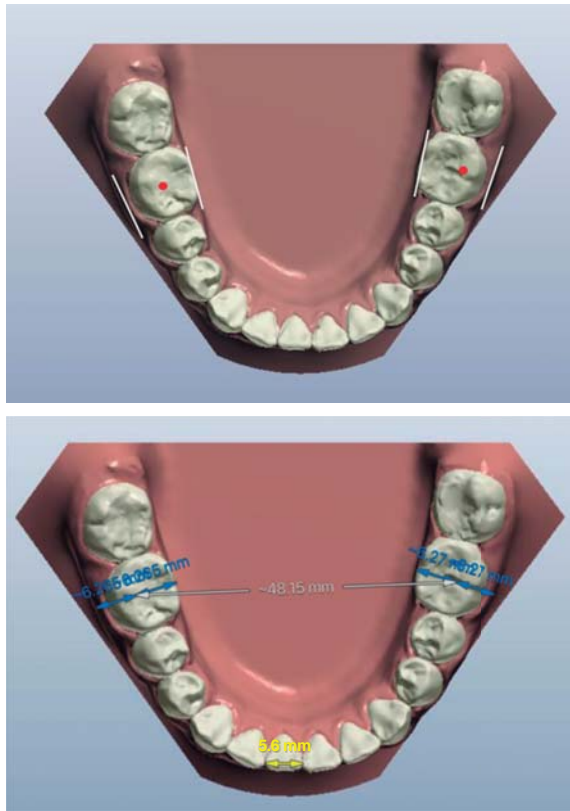
- Valor predictivo del test positivo =  $VP / (VP + FN) \times 100$



**Figura 4.** Mediciones en maxilar para análisis de CAC.

- Valor predictivo del test negativo =  $VN / (VN + FP) \times 100$

El valor predictivo del test positivo indicó el porcentaje de los pacientes que fueron diagnosticados por los análisis como pacientes con discrepancia trans-



**Figura 5.** Mediciones en mandíbula para análisis de CAC.

versal y que realmente tuvieron esta condición. En cambio, el valor predictivo del test negativo, determinó el porcentaje de pacientes que fueron diagnosticados con prueba negativa para la condición, es decir pacientes con normoclusión; y, que realmente no tenían una discrepancia transversal.

## RESULTADOS

Con los diagnósticos obtenidos en los tres análisis transversales, se realizaron tablas de 2 x 2 para hacer las comparaciones por pares. La determinación de la sensibilidad, especificidad, valor predictivo del test positivo y valor predictivo del test negativo se resume en el *cuadro I*.

Obsérvese que, cuando se comparó el análisis de la PA de Ricketts versus el análisis de Penn, la sensibilidad del análisis de Penn fue del 97.8%. En la comparación del análisis de la PA de Ricketts versus análisis de Hayes con CAC en modelos digitales, la sensibilidad del análisis de CAC fue del 97.9%. Cuando fueron comparados el análisis de Penn con el análisis de modelos del CAC, y el análisis de CAC versus análisis tomográfico de Penn, la sensibilidad fue del 94 y

**Cuadro I.** Resultados de sensibilidad, especificidad, valor predictivo del test positivo y negativo.

Comparación	Resultados %
PA vs. análisis de Penn	S = 97.8
	E = 88.8
	VPT+ = 88.2
PA vs. análisis CAC	VPT- = 97.9
	S = 97.9
	E = 86.5
Análisis de Penn vs. PA	VPT+ = 87
	VPT- = 97.8
	S = 88.2
Análisis de Penn vs. Análisis CAC	E = 97.9
	VPT+ = 97.8
	VPT- = 88.8
Análisis de CAC vs. PA	S = 94
	E = 96
	VPT+ = 95.9
Análisis de Penn vs. Análisis CAC	VPT- = 94
	S = 87
	E = 97.8
Análisis de CAC vs. PA	VPT+ = 97.9
	VPT- = 86.5
	S = 95.9
Análisis CAC vs. análisis de Penn	E = 94
	VPT+ = 94
	VPT- = 96

95.9% respectivamente. En cambio, en la comparación del análisis de modelos con el CAC versus el análisis radiográfico PA, la sensibilidad descendió a 87%; lo cual también se reflejó en la comparación del análisis tomográfico de Penn versus análisis radiográfico PA de Ricketts, donde la sensibilidad fue del 88.2%.

Por otro lado, en la determinación de la especificidad, se observó que, la capacidad de identificar normoclusión se manifestó así: análisis de modelos digitales CAC versus análisis de Penn, la especificidad fue del 94%; comparando el análisis de Penn con el análisis de modelos de Hayes con el CAC, la especificidad fue del 96%; análisis de Penn versus análisis PA de Ricketts la especificidad de la PA fue de 97.9%. Comparando el análisis de modelos CAC con el análisis de la PA, la especificidad del análisis de la PA fue del 97.8%. Por último, se manifestó que el análisis de Penn y de modelos de Hayes con el CAC son menos específicos, ya que, al ser comparados con el análisis de la PA de Ricketts, éstos obtuvieron una especificidad del 88.8 y 86.5% respectivamente.

En todas las comparaciones de los análisis transversales, el valor predictivo del test positivo y del negativo, superaron el 85%.

## DISCUSIÓN

Uno de los objetivos primordiales del tratamiento ortodóncico, lo constituye la certeza de un diagnóstico para poder realizar un tratamiento adecuado. Tamburino y colaboradores<sup>5</sup> establecen en su artículo los parámetros, beneficios, desventajas y limitaciones de tres análisis transversales validados científicamente: análisis de la PA de Ricketts, análisis del Wala Ridge en modelos y el análisis de Penn en tomografías. Sin embargo, no hace una comparación entre ellos, sino que, con la recopilación de información, se aprecia que el análisis tomográfico de Penn es el que mayores beneficios y menos limitaciones tiene.

Miner y colaboradores<sup>8</sup> también hacen un estudio para determinar la sensibilidad y especificidad del análisis tomográfico para anchos transversales del maxilar. Ellos determinan que, además de ser un método diagnóstico con alto porcentaje de sensibilidad y especificidad, se puede determinar en el corte coronal si hay una discrepancia transversal esquelética y/o dental. Esto se obtiene a través de puntos anatómicos extras en palatal, lingual y en los ejes longitudinales de los molares.<sup>9</sup>

Por otro lado, en una revisión sistemática de métodos diagnósticos para determinar deficiencias transversales esqueléticas y/o dentales en el maxilar realizada por Sawchuk y colaboradores,<sup>10</sup> concluyen que los análisis transversales realizados en tomografía son los que tienen mayor superioridad y certeza diagnóstica.

En cuanto al diagnóstico transversal realizado en radiografías posteroanteriores, es un método con algunas desventajas, ya que realiza un diagnóstico bidimensional de una estructura tridimensional. Además, se generan problemas «de proyección» por la magnificación de la imagen y problemas «de identificación» de los puntos anatómicos por la sobreimposición de estructuras.<sup>11,12</sup> Además, Legrell, Nyquist y Isberg<sup>13</sup> afirman que el punto goniaco y antigoniaco son puntos inválidos para medir un ancho mandibular, ya que son puntos muy alejados del centro de resistencia de los molares inferiores y de la base alveolar/esquelética mandibular. Por ende, es un punto inválido al ser comparado en una medición milimétrica con los puntos jugal izquierdo y derecho en el maxilar; los cuales sí están próximos al centro de resistencia de los molares superiores y de la base ósea maxilar.<sup>14</sup>

En cuanto a lo que son los análisis transversales en modelos de estudio, a lo largo de los años, normalmente se han hecho diagnósticos a nivel dental y no a nivel óseo. John Hayes explica en sus artículos que los ortodoncistas han estado acostumbrados a re-

emplazar los puntos dentales como puntos óseos; ya que sólo se basan en la posición de las fosas mesio-vestibulares de los molares superiores y en las fosas centrales de los molares inferiores. Sin embargo, se olvidan de analizar si es que estos molares están o no compensados por un problema transversal esquelético.<sup>6,7</sup> Por esta razón, el sugiere utilizar la medición del centro de la cesta alveolar (CAC) de manera bilateral para realizar un diagnóstico esquelético de la dimensión transversal.

Realizar un diagnóstico transversal de manera correcta es básico para tener buenos resultados en el tratamiento ortodóncico. Si se realiza un mal diagnóstico transversal, se pueden generar fenestraciones por la compensación dental, inestabilidad oclusal por interferencias y puntos prematuros, problemas periodontales, problemas articulares, entre otros.<sup>5,15</sup>

En el presente estudio, se compararon tres técnicas diagnósticas, utilizando la prueba de tamiz para determinar la sensibilidad, la especificidad, el valor predictivo del test positivo y del test negativo. El estudio permitió obtener conclusiones válidas porque se identificó mediante el *screening test* a los verdaderos casos de discrepancia transversal, descartando diagnósticos falsos positivos.

## CONCLUSIONES

1. El análisis de la PA de Ricketts, el análisis tomográfico de Penn y el análisis de modelos de CAC poseen una sensibilidad y especificidad mayor al 85%.
2. El análisis de Penn y el análisis de modelos CAC tienen 10% más de sensibilidad diagnóstica que el análisis de la PA de Ricketts, por lo que evitan los diagnósticos falsos negativos.
3. El análisis de la PA de Ricketts tiene 10% más de especificidad diagnóstica que el análisis de Penn y el análisis de modelos CAC, por lo tanto evita los diagnósticos falsos positivos.
4. Debido a la validez diagnóstica del análisis de Penn y el análisis de modelos CAC, se les puede considerar como los nuevos estándares de oro para el diagnóstico certero de las discrepancias transversales esqueléticas.

## REFERENCIAS

1. Fernández J, Da Silva O. *Atlas cefalometría y análisis facial*. Madrid: Ripano Editorial Médica; 2009.
2. Rodríguez E, Casasa R, Natera A. *1001 tips de ortodoncia y sus secretos*. Colombia: Amolca; 2007.
3. Ricketts R, Grummons D. Frontal cephalometrics: practical applications, part I. *World J Orthod*. 2003; 4 (4): 297-316.
4. Accorsi M, Velasco L. *Diagnóstico en ortodoncia 3D: Tomografía cone-beam aplicada*. Venezuela: Amolca; 2014.

5. Tamburrino R, Boucher N, Vanarsdall R, Secchi A. The transverse dimension: diagnosis and relevance to functional occlusion. *RWISO*. 2010; 2 (1): 11-19.
6. Hayes JL. In search of improved skeletal transverse diagnosis. Part 2: A new measurement technique used on 114 consecutive untreated patients. *Orthodontic Practice US*. 2010; 1 (4): 34-39.
7. Hayes JL. In search of improved skeletal transverse diagnosis. Part 1: Traditional measurement techniques. *Orthodontic Practice US*. 2010; 1 (3): 34-39.
8. Miner RM, Al Qabandi S, Rigali PH, Will LA. Cone-beam computed tomography transverse analyses. Part 2: Measures of performance. *Am J Orthod Dentofacial Orthop*. 2015; 148 (2): 253-263.
9. Miner RM, Al Qabandi S, Rigali PH, Will LA. Cone-beam computed tomography transverse analysis. Part I: Normative data. *Am J Orthod Dentofacial Orthop*. 2012; 142 (3): 300-307.
10. Sawchuk D, Currie K, Vich ML, Palomo JM, Flores-Mir C. Diagnostic methods for assessing maxillary skeletal and dental transverse deficiencies: A systematic review. *Korean J Orthod*. 2016; 46 (5): 331-342.
11. Leonardi R, Annunziata A, Caltabiano M. Landmark identification error in posteroanterior cephalometric radiography. A systematic review. *Angle Orthod*. 2008; 78 (4): 761-765.
12. Major PW, Johnson DE, Hesse KL, Glover KE. Landmark identification error in posterior anterior cephalometrics. *Angle Orthod*. 1994; 64 (6): 447-454.
13. Legrell PE, Nyquist H, Isberg A. Validity of identification of gonion and antegonion in frontal cephalograms. *Angle Orthod*. 2000; 70 (2): 157-164.
14. Savara BS, Tracy WE, Miller P. Analysis of Errors in cephalometric measurements of three-dimensional distances on the human mandible. *Arch Oral Biology*. 1966; 11 (2): 209-217.
15. Thilander B, Bjerklin K. Posterior crossbite and temporomandibular disorders (TMDs): need for orthodontic treatment? *Eur J Orthod*. 2012; 34 (6): 667-673.

Dirección para correspondencia:

**Andrea Guerra González**

E-mail: andreaguerra3105@gmail.com