



Aplasia de seno maxilar. Reporte de un caso

Carlos Alberto Carrasco Rueda,* Ilan Vinitzky Brenner,† Eduardo Rodríguez Colín,§ Alejandra Ornelas Zárates

* Jefe del Departamento de Cirugía Maxilofacial.

† Adscrito al Servicio de Cirugía Maxilofacial.

§ Pasante en Estomatología.

Instituto Nacional de Enfermedades Respiratorias «Ismael Cosío Villegas».

RESUMEN

La aplasia del seno maxilar es una entidad poco frecuente que generalmente se diagnostica como hallazgo en estudios de imagen solicitados para el tratamiento de otras entidades. La etiología es incierta, aunque se ha sugerido una posible relación con antecedentes específicos como anomalías en el desarrollo intrauterino, reducción en la ventilación nasal debido a sinusitis en el primer año de vida, traumatismos, cirugía, enfermedad sistémica o neoplasia. Defectos y anomalías anatómicas como la posición, o ausencia de la concha bullosa, así como de la apófisis unciforme, puede representar otro factor que contribuye al desarrollo de hipoplasia-agenesia de seno maxilar. El desarrollo del seno maxilar juega un papel importante en el crecimiento y desarrollo de estructuras adyacentes como los huesos y músculos faciales. Se presenta el caso de un hombre de 18 años con asimetría facial secundaria a una aplasia de seno maxilar.

Palabras clave: Seno maxilar, aplasia, diagnóstico.

INTRODUCCIÓN

El seno maxilar inicia su crecimiento en la pared lateral de la zona etmoidal en la cápsula nasal en el tercer mes de vida intrauterina, el cual es el primero de los senos paranasales en aparecer. La cavidad maxilar es identificable en la semana 16 de gestación.¹

El seno maxilar es normalmente el mayor de los senos paranasales, con un volumen aproximado de 6-8 cm³ aunque su tamaño varía dependiendo del individuo y su edad. Este ocupa la mayor parte del cuerpo maxilar.²

La aplasia del seno maxilar (ASM) se puede definir como una falla en el desarrollo del seno, lo cual representa una condición extremadamente rara.²

La etiología precisa es incierta aunque se ha sugerido que esté relacionada con anomalías en el desarrollo intrauterino o reducción en la ventilación nasal debido a sinusitis en el primer año de vida. También se podría ver asociado con traumatismos, cirugía, enfermedad sistémica o neoplasia.³ El antro ausente puede condicionar un crecimiento maxilar anormal, con consecuencias estéticas como el aplanamiento en la región nasomaxilar.⁴

En las radiografías simples se observa únicamente opacidad en el seno afectado, lo cual puede confundir con otras entidades, para un diagnóstico adecuado se requiere de una tomografía computarizada (CBCT por sus siglas en inglés) utilizando cortes finos y ventana para hueso donde se confirmará la ausencia completa del seno maxilar y se pueden delinear las anomalías estructurales de la fosa nasal. Es importante no confundir esta entidad con la hipoplasia severa del seno maxilar.^{2,5}

CASO CLÍNICO

Se trata de un hombre de 18, el cual es remitido al Servicio de Cirugía Maxilofacial del Instituto Nacional de Enfermedades Respiratorias por Departamento de Ortodoncia de Clínica Dental Universitaria para valoración por asimetría facial. Se encuentra en su cuarto año de tratamiento ortodóntico con el objetivo de realizar ortodoncia camuflaje. No refiere antecedentes médicos de relevancia, incluidos antecedentes quirúrgicos o traumáticos. A la exploración física observamos paciente neurológicamente íntegro, cráneo normocefálico, adecuada inserción del cabello, presenta distopia a expensas de enoftalmos ojo izquierdo, hipoplasia fosa nasal y pabellón auricular izquierdo, depresión en región infraorbitaria ipsilateral (*Figura 1*) perfil cóncavo clase III, canteamiento maxilar, sin

Recibido: Junio 2019. Aceptado: Agosto 2019.

Citar como: Carrasco RCA, Vinitzky BI, Rodríguez CE, Ornelas ZA. Aplasia de seno maxilar. Reporte de un caso. Rev Mex Ortodon. 2019; 7 (3): 159-162.

© 2019 Universidad Nacional Autónoma de México, [Facultad de Odontología]. Este es un artículo Open Access bajo la licencia CC BY-NC-ND (<http://creativecommons.org/licenses/by-nc-nd/4.0/>).

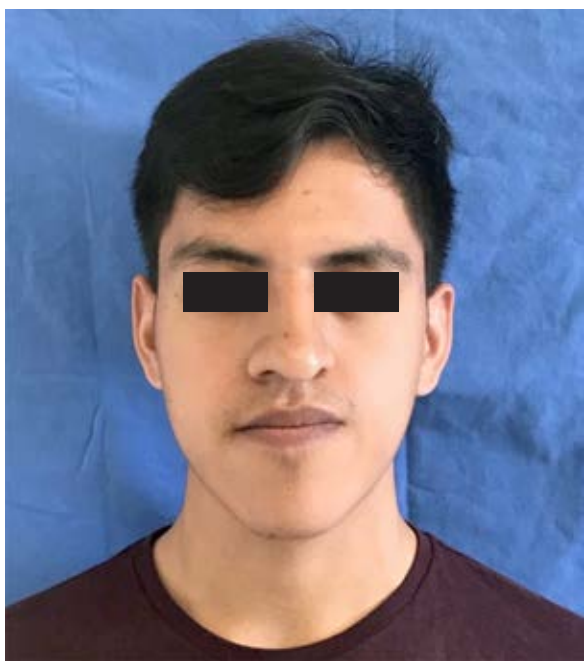

Figura 1: Fotografía frontal donde se observa distopia, enoftalmos izquierdo e hipoplasia de la región nasomaxilar.

Front photograph where dystopia, left eye enophthalmos, and hypoplasia of the left nasomaxillary region are observed.

alteraciones en región de ATM con adecuados movimientos mandibulares, intraoralmente con mal oclusión clase III de Angle, sobremordida negativa y mala posición dental. Se solicita tomografía computarizada con cortes finos y ventana para hueso, observando en los cortes coronales un aumento en el volumen de la órbita izquierda, así como ausencia completa del seno maxilar izquierdo, desviación del septum nasal e hiperplasia de cornete inferior izquierdo, en los cortes axiales se corrobora aplasia de seno maxilar izquierdo y en reconstrucción 3d se observa en la vista anterior una depresión de la pared anterior del hueso maxilar (*Figura 2*). El plan de tratamiento propuesto es la toma y aplicación de injerto autólogo de cresta iliaca anterior para corregir la pérdida de volumen en la región anterior del maxilar y cirugía ortognática para corregir la discrepancia dentoalveolar.

DISCUSIÓN

El examen tomográfico es eficaz para detectar hallazgos incidentales en el Área Maxilofacial,⁵ siendo el seno maxilar uno de los lugares más frecuentes.⁶ La mayoría de los casos de ASM reportados son encontrados como hallazgo al realizar estudios de imagen por otros motivos. En el caso reportado, las características

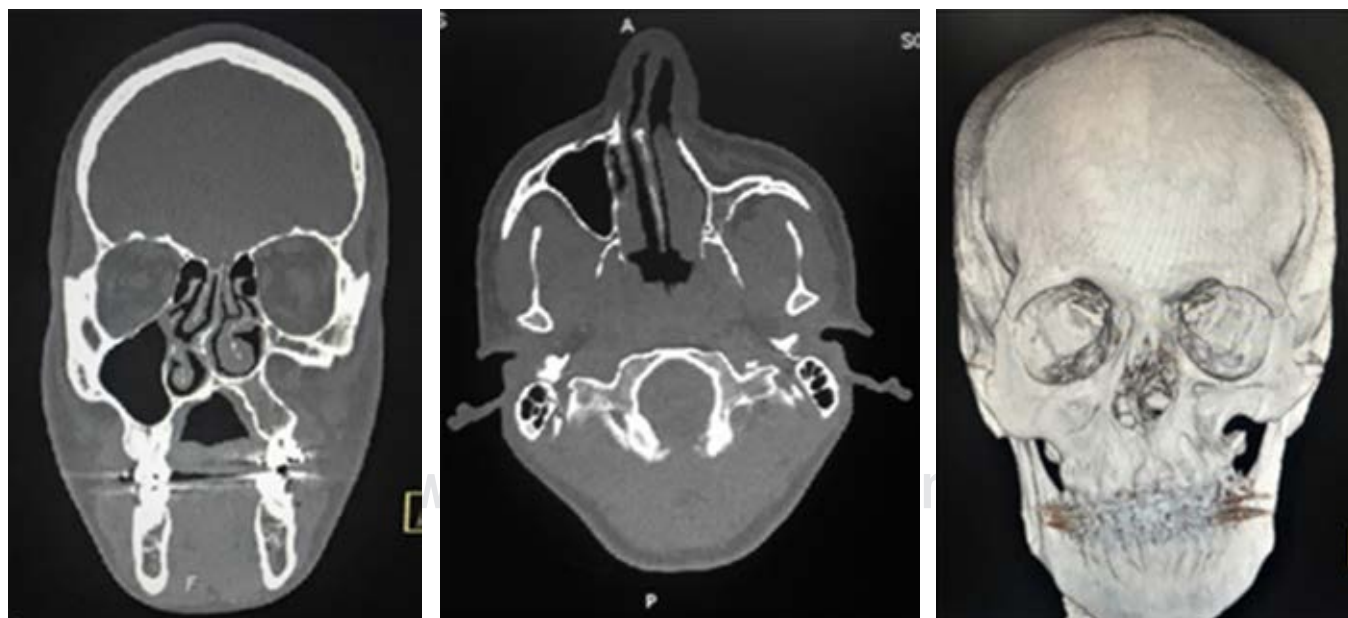


Figura 2: Tomografía computarizada en la cual se observa un aumento en el volumen de la órbita izquierda, ausencia completa del seno maxilar izquierdo, desviación del septum nasal e hiperplasia de cornete inferior izquierdo; en reconstrucción 3D se observa una depresión de la pared anterior del hueso maxilar.

Computed tomography showing an increase in the volume of the left orbit, complete absence left maxillary sinus, nasal septum deviation and left inferior turbinate hyperplasia; in 3D reconstruction a depression in the anterior wall of the mandible is observed.

clínicas sugerían una alteración esquelética evidente, lo cual se corroboró con los estudios de imagen.

El tamaño, la localización y la unilateralidad de la concha bullosa se correlacionan con la existencia de hipoplasia maxilar, especialmente en cuanto a la existencia, medialización o lateralización de la apófisis unciforme.⁷

La apófisis unciforme puede estar desplazada lateralmente en algunos casos de hipoplasia del seno maxilar. Cuando esto ocurre, la pared lateral nasal tiende a lateralizarse por debajo del cornete medio.⁷ Cuando el bloqueo de seno maxilar tiene lugar en la infancia, antes de los 10 años, suele existir una ausencia de apófisis unciforme y un mínimo vestigio de seno maxilar, permitiendo a la órbita crecer.⁸ Cuando el seno maxilar queda bloqueado durante la adolescencia, por lo general se relaciona con patología nasosinusal inflamatoria u obstructiva, como una desviación septal o una sinusitis crónica.⁸

Bolger y colaboradores clasifican las alteraciones estructurales de la apófisis unciforme y el infundíbulo maxilar y relaciona la severidad de la hipoplasia del seno maxilar con la falta de desarrollo del proceso unciforme y una pobre definición del pasaje del infundíbulo.⁹

CONCLUSIONES

El seno maxilar participa de forma importante en el desarrollo normal del maxilar y en consecuencia de otros huesos faciales. La aplasia del seno maxilar es una afectación rara; sin embargo, cuando se presenta conlleva alteraciones estéticas y funcionales para el sujeto, los odontólogos y médicos afines al área deben *estar familiarizados con esta alteración para poder realizar un diagnóstico oportuno* y una planificación adecuada del tratamiento.

Clinical case

Aplasia of the maxillary sinus. A case report

Carlos Alberto Carrasco Rueda,*
Ilan Vinitzky Brener,† Eduardo Rodríguez Colín,§
Alejandra Ornelas Zárate§

* Jefe del Departamento de Cirugía Maxilofacial.

† Adscrito al Servicio de Cirugía Maxilofacial.

§ Pasante en Estomatología.

ABSTRACT

Maxillary sinus aplasia is a rare anomaly usually diagnosed as a finding in imaging studies requested for the treatment of other conditions. The etiology is uncertain, although a possible relationship with a specific history of abnormalities in intrauterine development, reduction in nasal ventilation due to sinusitis in the first year of life, trauma, surgery, systemic disease, or neoplasm has been suggested. Anatomical defects and abnormalities such as position or absence of the concha bullosa as well as of the unciform apophysis may represent another factor contributing to the development of maxillary sinus hypoplasia-agenesis. The development of the maxillary sinus plays an important role in the growth and development of adjacent structures, such as bones and facial muscles. Here we present the case of an 18-year-old male patient with facial asymmetry secondary to maxillary sinus aplasia.

Keywords: Maxillary sinus, aplasia, diagnosis.

INTRODUCTION

The maxillary sinus begins its growth in the lateral wall of the ethmoid area of the nasal capsule at the third month of intrauterine life, being the first of the paranasal sinuses to appear. The maxillary cavity is identifiable at week 16 of gestation.¹

The maxillary sinus is usually the largest of the paranasal sinuses, with an approximate volume of 6-8 cm³, although its size varies depending on the individual and her/his age. It occupies most of the maxillary body.²

Maxillary sinus aplasia (MSA) can be defined as a failure in sinus development, which is an extremely rare condition.²

The accurate etiology is uncertain, although MSA has been suggested to be related to abnormalities in intrauterine development or reduction in nasal ventilation due to sinusitis in the first year of life. It may also be associated with trauma, surgery, systemic disease or neoplasm.³ The absence of the antrum may lead to abnormal maxillary growth, with esthetic consequences such as flattening of the nasomaxillary region.⁴

In a simple radiograph, only opacity in the affected sinus is observed, which may confuse MSA with other entities. An adequate diagnosis requires a CT scan or CBCT using thin cuts; also, a bone window scan can confirm the complete absence of the maxillary sinus and outline the structural abnormalities of the nasal cavity. It is important not to confuse MSA with severe hypoplasia of the maxillary sinus.^{2,5}

CLINICAL CASE

An 18-year-old male patient was referred to the maxillofacial surgery service of the National Institute of

Respiratory Diseases by the orthodontic department of a university dental clinic for assessment of facial asymmetry. The patient was in his fourth year of orthodontic treatment for camouflage orthodontics. The patient did not refer relevant medical history, including surgical or trauma history. On physical examination, the patient showed good neurological condition, normocephalic skull, proper hair insertion, dystopia of left eye (enophthalmos), hypoplasia of left nostril and left external ear, depression in left infraorbital region (*Figure 1*), class III concave profile, maxillary canting, and unaltered TMJ region with adequate mandibular movements. Intraorally it was observed Angle's class III malocclusion, negative overbite, and dental malposition. Thin-cut CT scan and bone window were requested. Coronal slices showed an increase in the volume of the left orbit as well as complete absence of the left maxillary sinus, deviation of the nasal septum and hyperplasia of inferior left turbinate. Axial slices corroborated left maxillary sinus aplasia and 3D reconstruction showed in the anterior view a depression of the anterior wall of the maxillary bone (*Figure 2*). The treatment plan consisted of the harvest and application of autologous graft of anterior iliac crest to correct volume loss in the anterior region of the maxilla and orthognathic surgery to correct the dentoskeletal discrepancy.

DISCUSSION

The CT scan examination is effective for detecting incidental findings in the maxillofacial area,⁵ the maxillary sinus being one of the most common sites.⁶ Most reported MSA cases are discovered when imaging studies are conducted for other reasons. In the reported case, the clinical characteristics suggested an obvious skeletal alteration which was corroborated with the imaging studies.

The size, location and uni/bilaterality of the concha bullosa correlate with the existence of maxillary hypoplasia, especially in terms of the existence, medialization or lateralization of the unciform apophysis.⁷

The unciform apophysis may be laterally displaced in some cases of maxillary sinus hypoplasia. When this occurs, the nasal side wall tends to lateralize below the middle turbinate.⁷ When the blockage of maxillary sinus takes place in childhood, before the age of 10, there is usually an absence of unciform apophysis

and a minimum vestige of maxillary sinus, allowing the orbit to grow.⁸ The blockage of the maxillary sinus during adolescence is usually related to inflammatory or obstructive nasosinus pathology, such as septal deviation or chronic sinusitis.⁸

Bolger et al. classify the structural alterations of the unciform apophysis and the maxillary infundibulum and relate the severity of maxillary sinus hypoplasia to the lack of development of the unciform process and a poor definition of the infundibulum passage.⁹

CONCLUSIONS

The maxillary sinus is importantly involved in the normal development of the maxilla and hence of other facial bones. MSA is a rare condition; yet, when it occurs it usually brings about esthetic and functional alterations for the patient. Dentists and physicians related to the area must be familiar with this anomaly in order to make a timely diagnosis and proper treatment planning.

REFERENCIAS / REFERENCES

1. Ramos B, Freire-Maia B. Maxillary sinus aplasia. *Oral Maxillofac Surg.* 2010; 14: 187-191.
2. Steier L, Steier G, Dogramasi E, Rossi-Fedele, G. Maxillary sinus unilateral aplasia as an incidental finding following cone-beam computed (volumetric) tomography. *Aust Endod.* 2014; 40: 26-31.
3. Erdem T, Aktas D, Erdem G, Miman MC, Ozturan O. Maxillary sinus hypoplasia. *Rhinology.* 2002; 40: 150-153.
4. Guven DG, Yilmaz S, Ulus S, Subaşı B. Combined aplasia of esfenoid, frontal, and maxillary sinuses accompanied by ethmoid sinus hipoplasia. *J Craniofac.* 2010; 21: 1431-1433.
5. Milczuk HA, Dalley RW, Wessbacher FW et al. Nasal and paranasal sinus anomalies in children with chronic sinusitis. *Laryngoscope.* 1993; 103: 247-252.
6. Baykara M, Erdoğan N, Öztürk M, Erkan M. Maxillary sinus aplasia. *Turk J Med Sci.* 2002; 32: 273-275.
7. Plaza G, Ferrando J, Martel J, Toledano A, De los Santos G. Maxillary sinus hipoplasia. *Acta Otorrinolaringol.* 2001; 52: 122-128.
8. Bassiouny A, Newlands WJ, Ali H, Zaki Y. Maxillary sinus hypoplasia and superior orbital asymmetry. *Laryngoscope.* 1982; 92: 441-448.
9. Seied MS, Seied MJM, Hamed A. Bilateraly sinus aplasia. Case report. *JRMS.* 2006; 12 (3): 147-149.

*Dirección para correspondencia /
Mailing address:*

Ilan Vinitzky Brenner

E-mail: ilanvinitzky@hotmail.com