



# Cambios cefalométricos de la vía aérea superior posterior a expansión rápida palatina con y sin máscara facial

Eduardo Pérez Maldonado Barragán,\* Jorge E Iturbide Torre,\* Enrique N Cavazos,\* Alfaro Orúe,\*  
José Ignacio Aguilera Longoria,\* Patricia Torres Reyes\*

\* Maestría en Ciencias Odontológicas con Acentuación en Ortodoncia.  
Facultad de Odontología de la Universidad Autónoma de Coahuila, Unidad Torreón. México.

## RESUMEN

**Introducción:** El maxilar superior es un hueso que se encuentra relacionado con diferentes estructuras adyacentes. Su correcta formación y desarrollo es de gran importancia, ya que la presencia de alteraciones durante el crecimiento puede provocar deficiencias en sentido transversal y sagital, si se detectan a tiempo pueden ser corregidas mediante el uso de aparatos ortopédicos que modifican no sólo la estructura del maxilar, sino también pueden influir en la morfología de la vía aérea superior. **Objetivo:** Evaluar los cambios morfológicos de la vía aérea, posterior al tratamiento de expansión rápida palatina con y sin protracción del maxilar en pacientes en crecimiento. **Material y métodos:** Treinta y dos pacientes de ocho a 14 años fueron examinados y divididos en dos grupos, 1 con uso de máscara facial y expansor tipo Hyrax; 2 con uso de expansor tipo Hyrax. Se realizó una cefalometría de la vía aérea superior antes y después de ser tratados mediante disyunción palatina y protracción maxilar, para evaluar los cambios de las vías aéreas. **Resultados:** Utilizando la prueba de t-Student se observaron cambios significativos de la dimensión de la vía aérea faríngea superior y media del grupo 2, mientras que para el grupo 1 no se presentaron cambios significativos en la dimensión de la vía aérea faríngea superior, media e inferior. **Conclusión:** El tratamiento de la expansión rápida palatina con el expansor tipo Hyrax, además de su uso principal como corrector de maloclusiones transversales, tiene repercusiones positivas en la dimensión sagital de la vía aérea faríngea.

**Palabras clave:** Vías aéreas, expansión rápida palatina, cefalometría.

## INTRODUCCIÓN

El maxilar superior constituye uno de los huesos más importantes dentro del macizo facial, se encuentra íntimamente relacionado con diferentes estructuras, como lo son la mandíbula, la lengua, la faringe, músculos y vías aéreas.

Las maloclusiones transversales de origen multifactorial son anomalías que se pueden observar desde una edad temprana en los pacientes. En la actualidad, existen diversos métodos y tratamientos para corregir este problema, siendo una de ellas la expansión rápida del maxilar (ERM).<sup>1</sup>

Dentro de la etiopatogenia de esta dismorfia transversal, se encuentran los factores genéticos condicionantes que se pueden asociar a una falta de desarrollo del maxilar, un exceso de desarrollo mandibular, una combinación de ambas y en casos raros un exceso de desarrollo del maxilar. La maloclusión transversal de origen dentoalveolar es otro factor que se presenta en edades tempranas y usualmente en conjunto con el tipo de anomalía que afecta la base ósea.<sup>1-3</sup>

También existen hábitos que pueden desencadenar esta anomalía de desarrollo como lo es la respiración oral. Este padecimiento está catalogado como hábito cuando se resuelve el problema de obstrucción nasal y el paciente en edad temprana continúa respirando por la boca. Este tipo de respiración tiene una serie de repercusiones a nivel general y en el desarrollo maxilofacial como el hipodesarrollo del maxilar superior, que puede ser global o sólo transversal. Otro hábito que forma parte de la etiología de esta malformación es la deglución infantil. En la etapa temprana de vida, la posición de lengua baja para la deglución del alimento líquido o semisólido es normal y fisiológica. Mantener este tipo de deglución cuando se requiere pasar a una deglución adulta, donde la lengua se debe recargar en el paladar, provoca alteraciones

Recibido: Junio 2020. Aceptado: Agosto 2020.

**Citar como:** Maldonado BEP, Iturbide TJE, Cavazos EN, Orúe A, Aguilera LJI, Torres RP. Cambios cefalométricos de la vía aérea superior posterior a expansión rápida palatina con y sin máscara facial. Rev Mex Ortodon. 2019; 7 (4): 183-189.

© 2019 Universidad Nacional Autónoma de México, [Facultad de Odontología]. Este es un artículo Open Access bajo la licencia CC BY-NC-ND (<http://creativecommons.org/licenses/by-nc-nd/4.0/>)

transversales del hueso maxilar, ya que la lengua no ejerce presión contra el paladar y el músculo buccinador continúa comprimiendo la maxila.<sup>2</sup>

Existen hábitos de succión que pueden derivar en malformaciones esqueléticas, cuyas repercusiones sobre el desarrollo transversal del maxilar son similares a los de la deglución atípica, porque provienen de una lengua baja.<sup>2</sup>

Desde la antigüedad se ha intentado corregir las maloclusiones en los sujetos que la presentan. En el siglo XIX se estudiaban métodos para realizar la ERM. Este término fue introducido por primera vez por WH Dawernell en 1857, se citó por Staples y se confirmó por Angell en 1860.<sup>4</sup> Estos sistemas antiguos no tuvieron mucho éxito y cayeron en desuso, pero en las últimas décadas se han retomado estos procedimientos como herramientas importantes dentro del tratamiento ortodóntico/ortopédico en edades tempranas.<sup>5,6</sup>

La ERM consiste en separar ortopédicamente el paladar a nivel de la sutura media palatina, ya que apli-

cando una fuerza rápida a los dientes posteriores no existiría el tiempo necesario para que estos dientes se inclinen, y la fuerza, en lugar de ejercerse sobre los dientes, se transferirá a la sutura palatina, mientras que ésta se abrirá y el desplazamiento que sufrirán los dientes será mínimo. El nivel de separación que se puede lograr con esta técnica es de 0.2 a 0.5 mm por día.<sup>7</sup>

La expansión rápida palatina (ERP) se ha usado a lo largo del tiempo para la corrección de mordidas cruzadas posteriores, ya que se ha comprobado que puede influenciar en la morfología nasal y en los patrones respiratorios. Esta expansión se realiza más frecuentemente al inicio de un tratamiento ortodóntico interceptivo.<sup>8,9</sup>

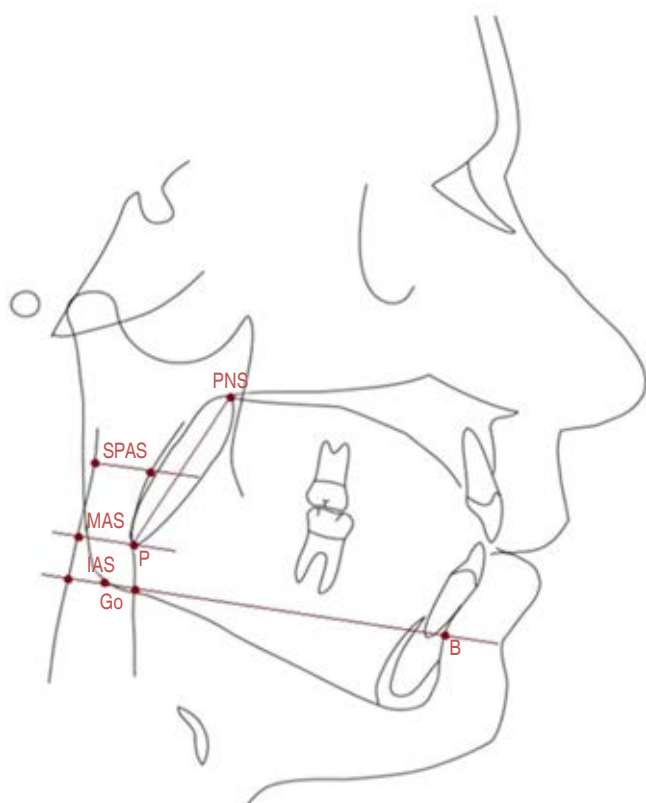
La maloclusión clase III es un tipo de oclusión dental que se caracteriza por una posición más adelantada de la mandíbula respecto al maxilar que se puede presentar en cinco formas: hiperplasia mandibular, hipoplasia mandibular, combinación de ambas, dental y funcional.

La máscara facial de protracción es un aparato ortopédico usado en los casos que presentan clase III esquelética. Es un dispositivo capaz de redirigir el crecimiento del maxilar en sentido horizontal, y cuando se combina con un aparato expansor como el Hyrax se logra un movimiento óptimo y controlado en los tres planos del espacio. Este aparato de expansión se utiliza en conjunto con la máscara facial por dos razones principales: la primera es gracias a que en las clases III esqueléticas por lo general existe un colapso transversal del maxilar superior, y la segunda es que al separar la sutura media palatina, estamos facilitando la protracción del maxilar superior en sentido horizontal.<sup>10</sup>

## MATERIAL Y MÉTODOS

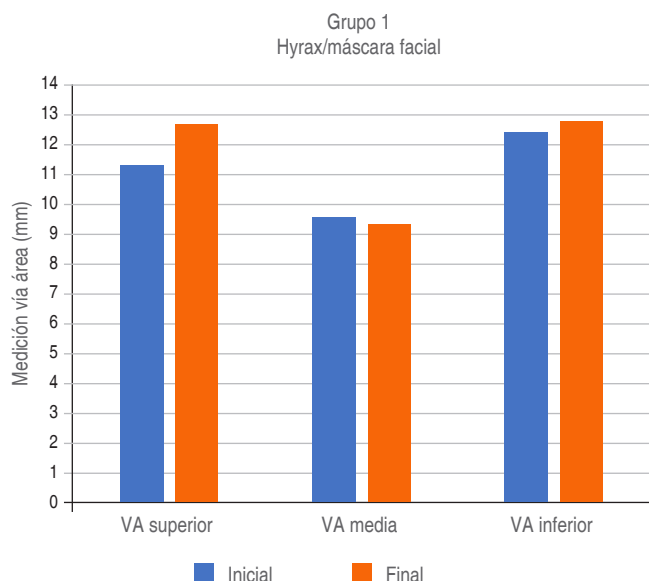
El presente estudio fue realizado en la Clínica de Enseñanza del Posgrado en Ortodoncia y Odontología Infantil de la Universidad Autónoma de Coahuila. De los registros existentes en el archivo de esta institución, se seleccionaron los expedientes de aquellos tratados con máscara facial y expansor tipo Hyrax o exclusivamente con Hyrax que no tuvieran más de un año del inicio del tratamiento. Se recopilieron los registros de 46 pacientes, con los cuales después de aplicar los criterios de exclusión y eliminación se logró obtener una muestra final de 32 casos con un rango de edad entre los ocho y los 14 años.

La muestra fue dividida en dos grupos, el grupo 1 fue tratado con máscara facial y expansor tipo Hyrax, y el grupo 2 fue tratado únicamente con expansor tipo Hyrax. El primer grupo se conformó de 14 casos, ocho hombres y seis mujeres, con un promedio de edad de



**Figura 1:** Puntos y trazado cefalométrico de la cefalometría de las vías aéreas superiores.

*Points and cephalometric tracing of the upper airway cephalometry.*



**Figura 2:** Cambios de la vía aérea (VA) faríngea en pacientes tratados con expansor tipo HyraX en combinación con máscara facial.

*Pharyngeal airway changes in patients treated with a HyraX in combination with a face mask.*

11.5 años; el segundo grupo constó de 18 pacientes, 12 mujeres y seis hombres, con una edad promedio de 12 años. Del expediente se obtuvo la radiografía lateral de cráneo inicial previa al procedimiento, y después se solicitó una nueva radiografía lateral final posterior al tratamiento. Ambas radiografías fueron tomadas en el equipo radiográfico MORITA Veraviewpocs 2D modelo X550 tipo 2DB® con sensor panorámico y cefalométrico. Las radiografías laterales de cráneo fueron tomadas en posición natural de cabeza, labios relajados y en relación céntrica, y por el mismo técnico radiólogo de dicha institución.

Los criterios de exclusión y eliminación fueron radiografías laterales de cráneo que no se hubieran tomado con el equipo de la facultad, pacientes fuera del rango de edad establecido, que la expansión hubiera terminado hace más de un año, que la expansión se haya realizado con otro tipo de aparato expansor, expedientes no completos, radiografías mal tomadas, imagen digital deficiente.

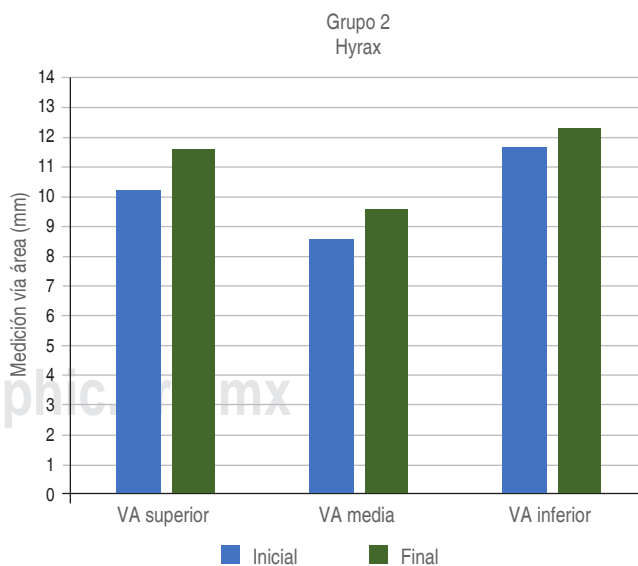
Se utilizó el software de trazado cefalométrico digital Dolphin Imaging 11.9 Premium® para el análisis cefalométrico y se les trazó el estudio cefalométrico de Quas/Airway, todos por el mismo operador, en los cuales se evaluó la vía aérea superior (línea SPAS), media (línea MAS) e inferior (línea IAS) de la faringe, antes y después del tratamiento (Figura 1).<sup>11</sup>

Después de la recolección de datos, se registraron en una hoja de control y tabulados en una hoja de cálculo Excel. Para el análisis estadístico se realizó la prueba de t-Student a través del programa IBM SPSS v. 19®.

### RESULTADOS

En el grupo 1 de los tratados con máscara facial y expansor tipo HyraX se obtuvo como longitud inicial promedio de la vía aérea superior, media e inferior 11.28, 9.57 y 12.35 mm respectivamente, y en la medición final de la vía aérea superior, media e inferior se obtuvieron promedios de 12.7, 9.34 y 12.75 mm respectivamente. Aunque en este grupo de pacientes se observaron cambios en la medición inicial y final, no se encontraron diferencias estadísticamente significativas ( $p > 0.05$ ) (Figura 2).

En el grupo 2 de casos tratados únicamente con expansor tipo HyraX se obtuvo una longitud promedio inicial de la vía aérea superior, media e inferior de 10.25, 8.59 y 11.7 mm respectivamente, y la medición promedio final posterior al tratamiento fue de 11.54, 9.6 y 12.3 mm respectivamente. En este grupo también hubo cambios en la longitud, ya que la vía aérea superior y media presentaron diferencias estadísticamente significativas obteniendo un valor  $p < 0.05$ , por otra parte, la vía aérea inferior no exhibió esa diferencia (Figura 3).



**Figura 3:** Cambios de la vía aérea (VA) faríngea en pacientes tratados con expansor tipo HyraX.

*Changes in the pharyngeal airway in patients treated with a HyraX.*

## DISCUSIÓN

El uso de aparatología ortopédica como el expansor tipo Hyrax tiene efectos secundarios sobre estructuras adyacentes al maxilar, como lo son las vías aéreas superiores. En este estudio, el uso del Hyrax en conjunto con la máscara de protracción no repercutió directamente en las vías aéreas superiores, por el contrario, el uso aislado del expansor tipo Hyrax para corrección de un problema transversal repercutió directamente en la vía aérea superior y media.

Barreiro evaluó los cambios en la vía aérea superior con el tratamiento ortopédico de clase III en 30 pacientes (nueve niñas y 21 niños) con una edad media de 6.59 años que presentaban retrognatismo mandibular y utilizó un disyuntor de McNamara y una máscara facial por 18 meses. Los resultados observados en la radiografía lateral de cráneo mostraron que la vía aérea superior incrementó de  $2.58 \pm 2.30$  mm, en la vía aérea media aumentó  $2.39 \pm 2.30$  mm y en la vía aérea inferior aumentó  $2.39 \pm 2.30$  mm,<sup>12</sup> considerándose significativo al igual que en la vía aérea inferior. Este estudio difiere con estos resultados, ya que no se encontraron cambios significativos en la nasofaringe, orofaringe e hipofaringe de nuestros casos tratados con máscara facial y expansor palatino, lo cual puede ser atribuido al tamaño de muestra y el promedio de edades evaluadas, los cuales son distintos entre ambas investigaciones.

Fitin Aloufi y colaboradores evaluaron a 30 pacientes con una edad promedio de 14 años con compresión maxilar y los compararon con un grupo control de edades similares que no presentaban compresión maxilar. Midieron la vía aérea superior e inferior, utilizando el análisis cefalométrico de McNamara, antes y después de la expansión. Obtuvieron valores estadísticamente significativos para la medición de la vía aérea superior, pero no obtuvieron valores estadísticamente significativos para la vía aérea inferior. Sus resultados son similares a los nuestros, ya que la muestra y el tipo de medición fue muy similar a esta investigación.<sup>13</sup>

## CONCLUSIÓN

El expansor tipo Hyrax utilizado para corregir maloclusiones transversales genera un cambio en las estructuras que componen las vías aéreas en un sentido anteroposterior, específicamente en la vía aérea superior y media faríngea en pacientes en etapa de crecimiento, a diferencia del tratamiento con máscara facial y expansor tipo Hyrax.

La máscara facial utilizada en conjunto con el expansor rápido palatino tipo Hyrax, a pesar de ayudar al desarrollo del maxilar, no ocasiona cambios significativos en las estructuras que componen las vías aéreas superiores, media e inferior en aquéllos que se encuentran en etapa de crecimiento.

Se recomienda ampliar la muestra del estudio, así como dar seguimiento a los casos que utilizaron Hyrax para evaluar a través del tiempo, si existe o no una modificación en relación al crecimiento.

## Original research

### Cephalometric changes of upper airway posterior to rapid palatal expansion with and without facial mask

Eduardo Pérez Maldonado Barragán,\*  
Jorge E Iturbide Torre,\* Enrique N Cavazos,\*  
Alfaro Orúe,\* José Ignacio Aguilera Longoria,\*  
Patricia Torres Reyes\*

\* Maestría en Ciencias Odontológicas con Acentuación en Ortodoncia. Facultad de Odontología de la Universidad Autónoma de Coahuila, Unidad Torreón. México.

#### ABSTRACT

**Introduction:** The maxilla is a bone that is related to different adjacent structures, its correct formation and development is of great importance because the presence of alterations during growth can cause deficiencies in a transverse and sagittal sense. These deficiencies detected in time can be corrected by using orthopaedic devices that modify not only the structure of the maxilla, but can also influence the morphology of the upper airway.

**Objective:** Evaluate the morphological changes of the airway, after rapid palatal expansion treatment with and without maxillary protraction in growing patients. **Material and methods:** 32 patients from eight to 14 years old were examined and divided into two groups: G1 used facial mask and Hyrax type expander; G2 used Hyrax type expander only. Cephalometry of the upper airway was performed before and after being treated by palatal disjunction and maxillary protraction, to evaluate changes in the airways. **Results:** Using the t-Student test, significant changes were observed in the dimension of the upper and middle pharyngeal airway in group 2, while for group 1 there were no significant changes in the dimension of the upper, middle and lower pharyngeal airway.

**Conclusion:** Treatment of rapid palatal expansion with the Hyrax type expander, in addition to its main use as a transverse malocclusion corrector, has positive repercussions on the sagittal dimension of the pharyngeal airway.

**Keywords:** Airway, rapid palatal expansion, cephalometry.

## INTRODUCTION

The upper jaw is one of the most important bones in the facial mass and is closely related to different

structures such as the mandible, tongue, pharynx, muscles, and airways.

Transverse malocclusions of multifactorial origin are anomalies that can be observed from an early age in patients. Currently, there are several methods and treatments to correct this problem, one of them being rapid maxillary expansion (RME).<sup>1</sup>

Within the aetiopathogenesis of this transverse dysmorphia, there are genetic conditioning factors that can be associated with a lack of maxillary development, an excess of mandibular development, a combination of both, and in rare cases an excess of maxillary development. Transverse malocclusion of dentoalveolar origin is another factor that occurs at an early age and usually occurs in conjunction with the type of anomaly that affects the bony base.<sup>1-3</sup>

There are also habits that can trigger this developmental anomaly such as oral breathing. This condition is classified as a habit when the nasal obstruction problem is resolved and the patient continues to breathe through the mouth at an early age. This type of breathing has a series of repercussions at a general level and in maxillofacial development, such as underdevelopment of the upper jaw, which can be global or only transverse. Another habit that forms part of the etiology of this malformation is infant swallowing. In the early stage of life, a low tongue position is normal and physiological for swallowing liquid or semi-solid food. Maintaining this type of swallowing when it is required to move to an adult swallow, where the tongue must rest on the palate, causes transverse alterations of the maxillary bone, since the tongue does not exert pressure against the palate and the buccinator muscle continues to compress the maxilla.<sup>2</sup>

There are sucking habits that can lead to skeletal malformations, which repercussions on the transverse development of the jaw are similar to those of atypical swallowing, as they come from a low tongue.<sup>2</sup>

Since ancient times, attempts have been made to correct malocclusions in subjects with them. In the 19th century, the methods for carrying out RME were already being studied. This term was first introduced by WH Dawernell in 1857, cited by Staples, and confirmed by Angell in 1860.<sup>4</sup> These older systems were not very successful and fell into disuse, but in recent decades these procedures have been revived as important tools in early orthodontic/orthopaedic treatment.<sup>5,6</sup>

RME consists of the orthopaedic separation of the palate at the mid-palatal suture, if a rapid force is applied to the posterior teeth, there will not be enough time for these teeth to tilt, and the force, instead of being exerted on these teeth, it will be transferred

to the palatal suture, while the palatal suture will be opened, and the teeth displacement will be minimal. The level of separation that can be achieved with this technique is 0.2 to 0.5 mm per day.<sup>7</sup>

Rapid palatal expansion (RPE) has been used over time for the correction of posterior crossbites as it has been shown to influence nasal morphology and breathing patterns. This expansion is most commonly performed at the beginning of interceptive orthodontic treatment.<sup>8,9</sup>

Class III malocclusion is a type of dental occlusion characterized by a more advanced position of the mandible in relation to the maxilla that can present in five forms: mandibular hyperplasia, mandibular hypoplasia, combination of both, dental, and functional.

The face mask protraction is an orthopaedic appliance used in patients with skeletal class III. It is a device capable of redirecting the growth of the maxilla horizontally, and when combined with an expander appliance such as the Hyrax, optimal and controlled movement in all three planes of space is achieved. This expansion appliance is used in conjunction with the face mask for two main reasons, the first, is because in skeletal Class III there is usually a transverse collapse of the maxilla, and the second, is that by separating the mid palatal suture, we are facilitating the protraction of the maxilla horizontally.<sup>10</sup>

## MATERIAL AND METHODS

The present study was carried out at the teaching clinic of the graduate Department of Orthodontics and Children's Dentistry of the Autonomous University of Coahuila. From the existing records were selected medical files of patients were treated with a facial mask and Hyrax-type expander or exclusively with Hyrax that were not more than one year old at the start of the treatment. The records of 46 patients were collected. After applying the exclusion and elimination criteria, a final sample of 32 patients with an age range from eight to 14 years was obtained.

The sample was divided into two groups, group 1 was treated with a facial mask and Hyrax expander, and group 2 was treated with a Hyrax expander only. The first group consisted of 14 patients, eight males, and six females, with an average age of 11.5 years. The second group consisted of 18 patients, 12 females, and six males, with an average age of 12 years. The initial pre-procedure lateral skull radiograph was obtained from the file, and then a new final post-treatment lateral radiograph was requested. Both radiographs were taken with MORITA Veraviewpocs 2D X550 model 2DB<sup>®</sup> radiographic equipment with a

panoramic and cephalometric sensor. The lateral skull radiographs were taken in a natural position of the head, lips relaxed and in centric relation by the same radiologist technician from said institution.

The exclusion and elimination criteria were, lateral skull radiographs that had not been taken with the faculty's equipment, patients outside the established age range, expansion had been completed more than one year ago, expansion had been performed with another type of expander device, incomplete records, poorly taken radiographs, poor digital imaging.

The Dolphin Imaging 11.9 Premium® digital cephalometric tracing software was used for the cephalometric analysis, and these underwent the Quas/Airway cephalometric study, all by the same operator, in which the upper (SPAS line), middle (MAS line), and lower (IAS line) pharyngeal airway were assessed before and after treatment (*Figure 1*).<sup>11</sup>

After data collection, the data were recorded on a control sheet and tabulated in an Excel spreadsheet. For statistical analysis, the t-Student test was performed using IBM SPSS v. 19.

## RESULTS

In group 1 of patients treated with face mask and Hyrax-type expander, the initial length of the upper, middle, and lower airway averaged 11.28 mm, 9.57 mm, and 12.35 mm respectively, and the final measurement of the upper, middle, and lower airway averaged 12.7 mm, 9.34 mm and 12.75 mm respectively. Although changes in the initial and final measurements were observed in this group of patients, no statistically significant differences were found ( $p > 0.05$ ) (*Figure 2*).

In group 2 of patients treated with Hyrax expander alone, initial upper, middle, and lower airway lengths averaged 10.25 mm, 8.59 mm, and 11.7 mm respectively, and final post-treatment measurements averaged 11.54 mm, 9.6 mm, and 12.3 mm respectively. In this group, there were changes in length, the upper and middle airway showed statistically significant differences with a value ( $p < 0.05$ ), while the lower airway did not show such a difference (*Figure 3*).

## DISCUSSION

The use of orthopaedic appliances such as the Hyrax expander has secondary effects on structures adjacent to the maxilla, such as the upper airway. In this study, the use of the Hyrax in conjunction with the protraction mask did not have a direct impact on the

upper airway; on the contrary, the isolated use of the Hyrax expander to correct a transverse problem had a direct impact on the upper and middle airway.

Barreiro evaluated upper airway changes with class III orthopaedic treatment in 30 class III patients (nine girls and 21 boys) with a mean age of 6.59 years who presented with mandibular retrognathism and used a McNamara disjunctor and face mask for 18 months. The results observed on the lateral skull radiograph showed that the upper airway increased by  $2.58 \pm 2.30$  mm, the middle airway increased by  $2.39 \pm 2.30$  mm, and the lower airway increased by  $2.39 \pm 2.30$  mm, also considered significant.<sup>12</sup> This study differs from these results as no significant changes were found in the nasopharynx, oropharynx, and hypopharynx of our patients treated with face masks and palatal expander, which may be attributed to the sample size and average ages assessed, which are different between the two studies.

Fitin Aloufi et al., evaluated 30 patients with an average age of 14 years with maxillary compression and compared them with a control group of similar age without maxillary compression. It was measured the upper and lower airway using McNamara cephalometric analysis, before and after expansion, and obtained statistically significant values for the upper airway measurement but did not obtain statistically significant values for the lower airway.<sup>13</sup> Those results are similar to ours, since the sample and type of measurement was very similar to this research.

## CONCLUSION

The Hyrax-type expander used to correct transverse malocclusions generates a change in the structures that make up the airway in an anteroposterior direction, specifically in the upper and middle pharyngeal airway in growing patients, in contrast to treatment with a facial mask and Hyrax-type expander.

The face mask used in conjunction with the Hyrax-type rapid palatal expander, despite aiding maxillary development, does not cause significant changes in the structures that make up the upper, middle, and lower airway in growing patients.

It is recommended to extend the study sample and to follow up the patients who used Hyrax to evaluate over time, whether or not there is a change in relation to growth.

## REFERENCIAS / REFERENCES

1. Mata J, Zambrano F, Quirós O, Farias M, Rondón S, Lerner H. Expansión rápida de maxilar en maloclusiones transversales: Revisión bibliográfica. *Rev Latin Ortod Odontop*. 2007.

2. Canut Brusola JA. *Ortodoncia clínica*. 3a ed. Barcelona, España: Salvat; 1991.
3. Ricardo Reyes M, Comas Mirabent RB, Martínez Ramos MR, Mok Barceló P. Expansión rápida del maxilar con el tornillo Hyrax en un adolescente. *MEDISAN*. 2015; 19 (3): 417-421.
4. Puerta G. Expansión rápida maxilar. Informe de un caso. *Colombia Médica*. 2001; 32 (1): 52-55.
5. Graber TM, Neumann B. *Removable orthodontic appliances*. Philadelphia: Saunders; 1977.
6. Hass AJ. Rapid expansion of the maxillary dental arch and nasal cavity by opening the midpalatal suture. *Angle Orthod*. 1961; 31 (2): 73-89.
7. Will LA, Muhl ZE. Dental and skeletal changes in the transverse dimension. *Semin Orthod*. 2000; 6 (1): 50-57.
8. Sarver DM, Johnston MW. Skeletal changes in vertical and anterior displacement of the maxilla with bonded rapid palatal expansion appliances. *Am J Orthod Dentofacial Orthop*. 1989; 95 (6): 462-466.
9. Caprioglio A, Meneghel M, Fastuca R, Zecca PA, Nucera R, Nosetti L. Rapid maxillary expansion in growing patients: correspondence between 3-dimensional airway changes and polysomnography. *Int J Pediatr Otorhinolaryngol*. 2014; 78 (1): 23-27.
10. Hernández-Banda J, Gallegos-Ramírez A. Tratamiento ortopédico de síndrome prognático, con máscara de protracción. *Salud en Tabasco*. 2015; 21 (1): 26-30.
11. De Carlos-Villafranca F, Cobo-Plana J, Fernández MP, Jiménez A. Cefalometría de las vías aéreas superiores. *RCOE*. 2002; 7: 407-414.
12. Barreiro Guridi C. *Cambios en la vía aérea superior con el tratamiento ortopédico de clase III* [Tesis de Máster]. Asturias, España: Universidad de Oviedo; 2014.
13. Aloufi F, Preston CB, Zawawi KH. Changes in the upper and lower pharyngeal airway spaces associated with rapid maxillary expansion. *ISRN Dentistry*. 2012; 2012: 290964.

*Correspondencia / Correspondence:*  
**Eduardo Pérez Maldonado Barragán**  
**E-mail:** eduardopmb@outlook.com