



Corrección ortodóntica quirúrgica de paciente clase III laterognata. Presentación de caso clínico

Nivis Avyely Leyva Castrejón,* Antonio Gómez Arenas,§ Gabriel Loranca Fragofo†

* Estudiante del Departamento de Ortodoncia.

§ Profesor del Departamento de Ortodoncia.

† Departamento de Cirugía Maxilofacial.

División de Estudios de Posgrado e Investigación (DEPeI), Facultad de Odontología (FO) de la UNAM. México.

RESUMEN

Se presenta caso clínico de paciente femenino de 26 años de edad que acude al Departamento de Ortodoncia de la Facultad de Odontología de la UNAM, sin datos patológicos aparentes. En exploración física se observa asimetría facial marcada con desviación mandibular izquierda, perfil recto, dolicofacial, retroquelia superior y nariz gibosa. Intraoralmente presenta aparatología fija, ausencias dentales 25 y 47, líneas medias dentales no coincidentes, arcadas ovaladas, relación clase III molar y canina bilateral con mordida cruzada anterior. Radiográficamente presenta 27 dientes erupcionados, ausencia de OD (órgano dentario) 25 y 47 y asimetría mandibular. Como diagnóstico cefalométrico obtuvimos clase III esquelética biprotusiva, exceso vertical del maxilar, patrón de crecimiento vertical, laterognasia izquierda y retroinclinación de incisivos inferiores. El tratamiento consistió en tres fases: 1) Ortodoncia prequirúrgica realizada con aparatología Roth con slot 0.022" autoligado, con una secuencia de arcos personalizada de acuerdo con las necesidades del paciente. 2) Fase quirúrgica realizada intrahospitalariamente, la cual consistió en sagitales de ramas bilaterales para la corrección de laterognasia, retroposición de la mandíbula, e impactación del maxilar para la corrección de exceso vertical. 3) Fase ortodoncia posquirúrgica, en la cual se detalló el caso corrigiendo patrones musculares y asentamiento oclusal.

Palabras clave: Laterognasia, cirugía ortognática, maloclusión clase III, exceso vertical del maxilar, asimetría facial.

INTRODUCCIÓN

Las discrepancias dentoesqueléticas son defectos óseos que se presentan durante el crecimiento y de-

sarrollo del esqueleto maxilofacial, se originan por la discrepancia en tamaño y posición entre la base del cráneo y el maxilar, base de cráneo y mandíbula, o entre maxilar y mandíbula. En la mayoría de los casos se observa una desviación dentaria, esquelética y una adaptación funcional de la musculatura masticatoria. Los problemas del desarrollo en ambos maxilares tienen como consecuencia alteraciones oclusales así como asimetrías faciales, lo que desencadena defectos en la masticación, fonación y dolor articular, por lo cual nos enfrentamos a una falla funcional y estética. El tratamiento de corrección que se realiza puede ser ortopédico, ortodóntico, quirúrgico, o una combinación de éstas.¹

La estética facial en términos de simetría y balancees se refiere al estado de equilibrio facial, es decir, a la correspondencia entre el tamaño, la forma y la ubicación de las características faciales de un lado con respecto al lado opuesto en el plano medio sagital. Las asimetrías pueden ser reconocidas como las diferencias en el tamaño, en la forma, o en la malposición de una o más estructuras óseas del complejo craneofacial que pueden afectar los tres planos del espacio. El diagnóstico de las asimetrías craneofaciales es importante debido a que las modalidades del tratamiento difieren considerablemente de acuerdo con el origen de la deformidad.^{2,3} La asimetría mandibular está asociada con el centro de crecimiento condilar, el cual puede regular directa o indirectamente el tamaño del cóndilo, la longitud del cuello condilar, la longitud de rama y del cuerpo mandibular.⁴

La etiología de esta deformidad se relaciona con factores ambientales como trauma o infección, y con factores genéticos. La hiperplasia condilar es una alteración caracterizada por el crecimiento excesivo y progresivo que afecta el cóndilo, cuello,

Recibido: Mayo 2020. Aceptado: Agosto 2020.

Citar como: Leyva CNA, Gómez AA, Loranca FG. Corrección ortodóntica quirúrgica de paciente clase III laterognata. Presentación de caso clínico. Rev Mex Ortodon. 2019; 7 (4): 190-201.

© 2019 Universidad Nacional Autónoma de México, [Facultad de Odontología]. Este es un artículo Open Access bajo la licencia CC BY-NC-ND (<http://creativecommons.org/licenses/by-nc-nd/4.0/>)

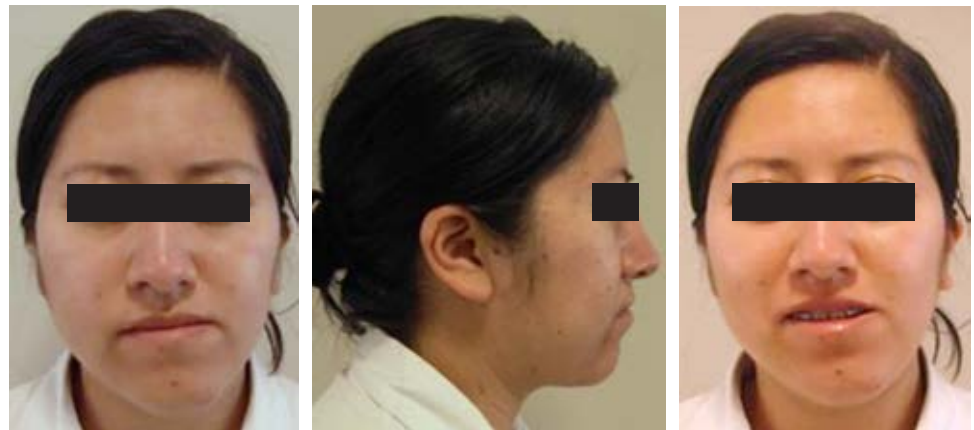


Figura 1:

Fotografías extraorales iniciales.

Initial extraoral photographs.

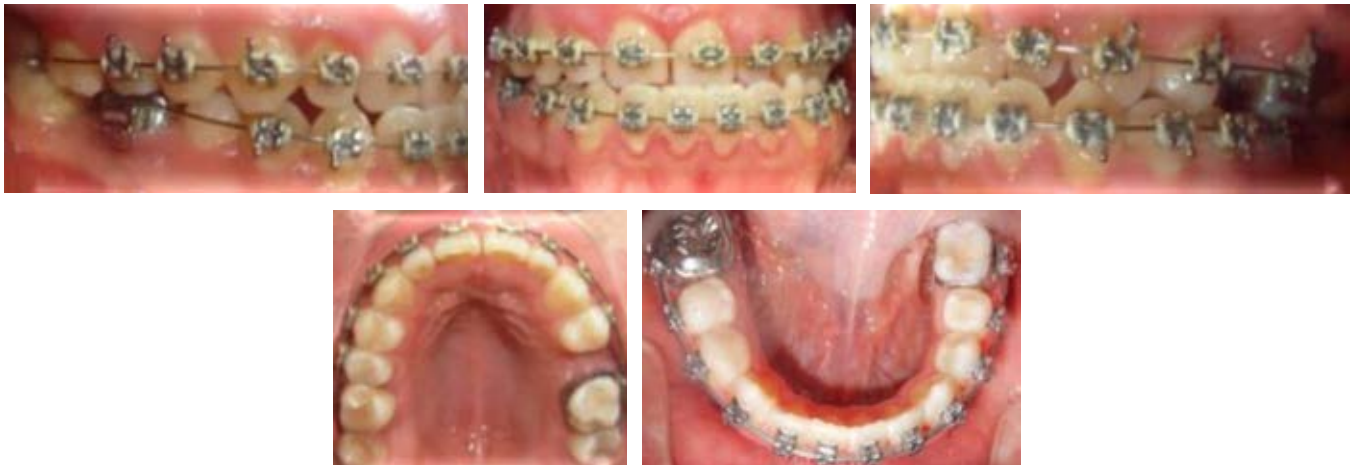

Figura 2: Fotografías intraorales iniciales.

Initial intraoral photographs.

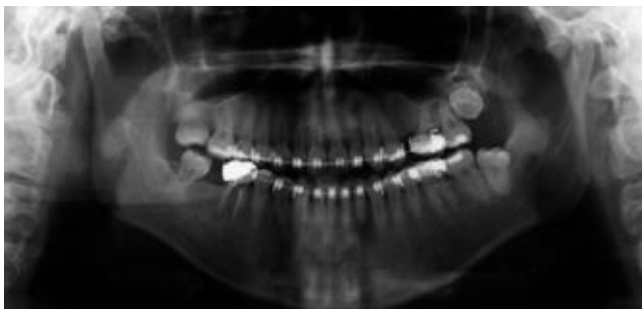


Figura 3: Ortopantomografía inicial.

Initial orthopantomography.

cuerpo y ramas mandibulares. Es una enfermedad autolimitante y deformante porque el crecimiento es desproporcionado desde antes de terminar el crecimiento general del individuo y continúa después de finalizado.⁵

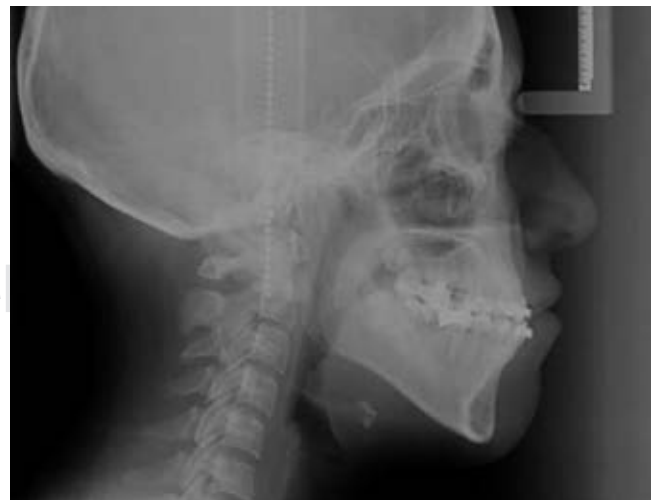

Figura 4: Radiografía lateral del cráneo inicial.

Initial lateral skull radiograph.

Proffit y colaboradores reportaron que de los pacientes con tratamiento ortodóntico-quirúrgico, 20% tienen exceso mandibular, 17% tienen deficiencias maxilares y 10% ambos. Los pacientes con clase III esquelética son más propensos a buscar una evaluación clínica que los pacientes clase II esquelética.⁶ La mayoría de personas con maloclusiones clase III tienen problemas dentoalveolares y esqueléticos y sólo la minoría de casos podrían ser tratados sólo con ortodoncia. Sin embargo, los pacientes con discrepancias clase III esqueléticas severas frecuentemente

son tratados con cirugía ortognática maxilar, mandibular o bimaxilar en combinación con tratamiento ortodóntico.¹

DIAGNÓSTICO

Paciente femenino de 26 años de edad que acude a la clínica de Ortodoncia de la División de Estudios de Posgrado e Investigación (DEPeI) de la Universidad Nacional Autónoma de México (UNAM), con el motivo principal de consulta: «para que corrijan mi mordida». Antecedentes heredofamiliares negados, sin datos patológicos aparentes y aparentemente sana.

Valoración clínica

Análisis estético frontal: paciente con cara ovalada, sonrisa neutra, muestra 100% de las coronas clínicas superiores. Con un tercio inferior ligeramente aumentado en relación con el tercio medio, presenta asimetría facial, deficiencia de proyección del tercio medio, mentón de adecuada proyección desviado a la izquierda, línea media facial no coincide con línea media dental.

Análisis de perfil: perfil ligeramente convexo, nariz gibosa, proquelia inferior, ángulo nasolabial obtuso (abierto) (*Figura 1*).

Características intraorales: ausencia de órganos dentales 25 y 47, líneas medias dentales no coincidentes, arcadas cuadradas y relación clase III molar y canina bilateral, con mordida cruzada anterior. Sobremordida vertical de -3 mm y horizontal de -6 mm (*Figura 2*).

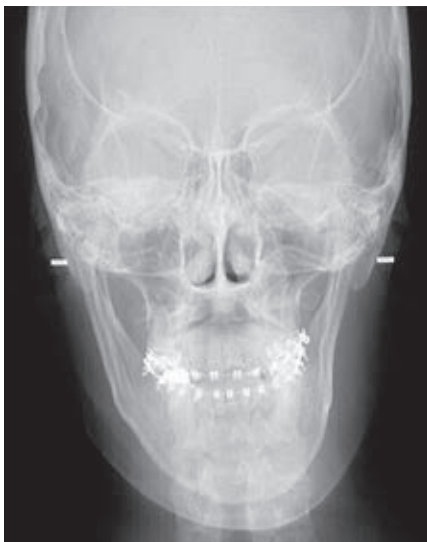

Figura 5: Radiografía posteroanterior de inicio.

Initial posteroanterior radiograph.

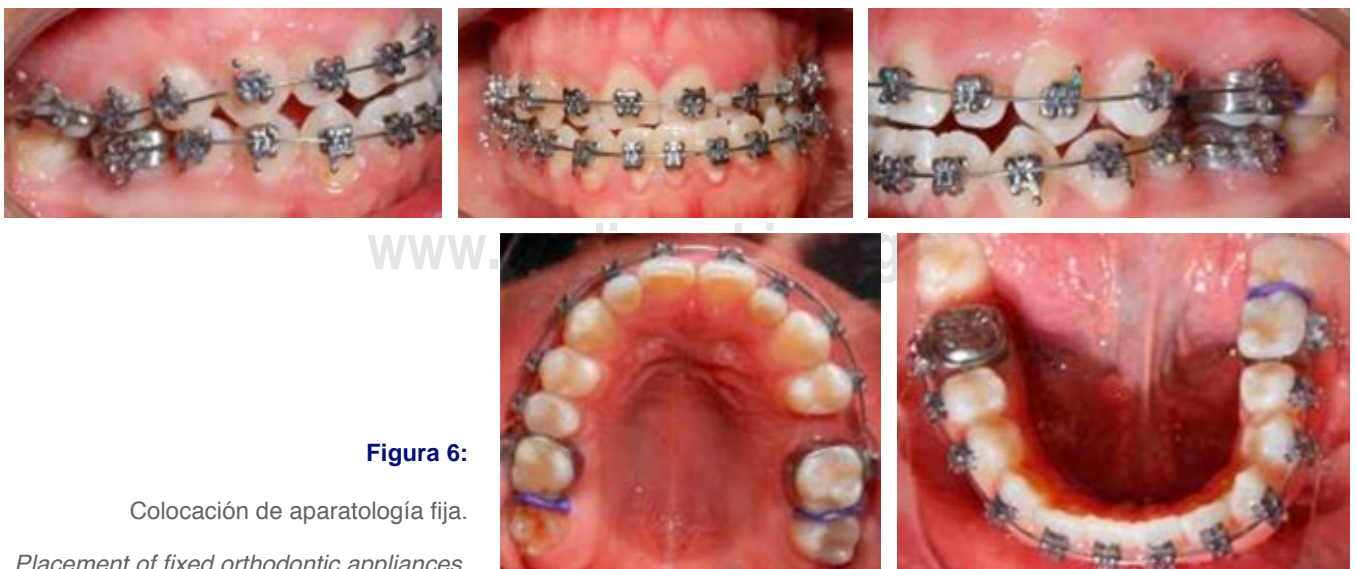

Figura 6:

Colocación de aparatología fija.

Placement of fixed orthodontic appliances.

Ortopantomografía: en la ortopantomografía se observó la presencia de los 27 órganos dentarios permanentes, ausencias dentales 25 y 47 buena relación corono-raíz (1:2), adecuado nivel de crestas óseas, cóndilos asimétricos, no se encontró ningún signo de enfermedad articular (*Figura 3*).

Análisis cefalométrico: el análisis cefalométrico mostró clase III esquelética biprotrusiva, exceso vertical del maxilar, patrón de crecimiento vertical; dolicofacial, laterognasia izquierda, mordida cruzada anterior, proinclinación de incisivos inferiores y retroinclinación de superiores y retroquelia superior (*Figura 4*).

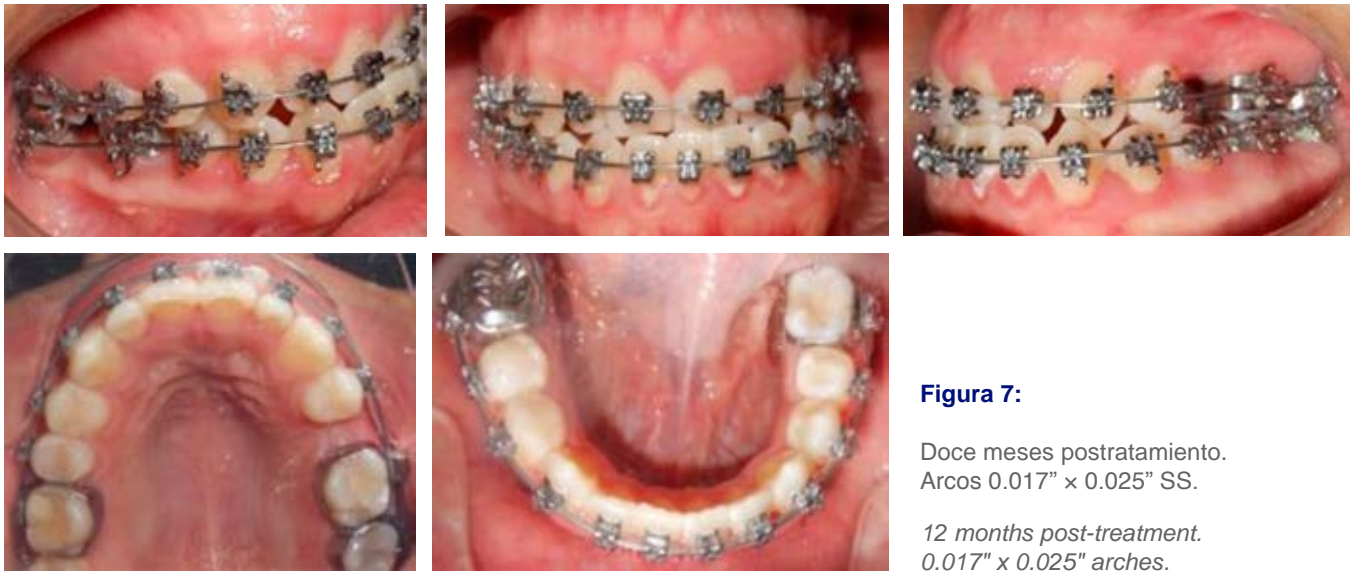

Figura 7:

Doce meses postratamiento.
Arcos 0.017" x 0.025" SS.

12 months post-treatment.
0.017" x 0.025" arches.

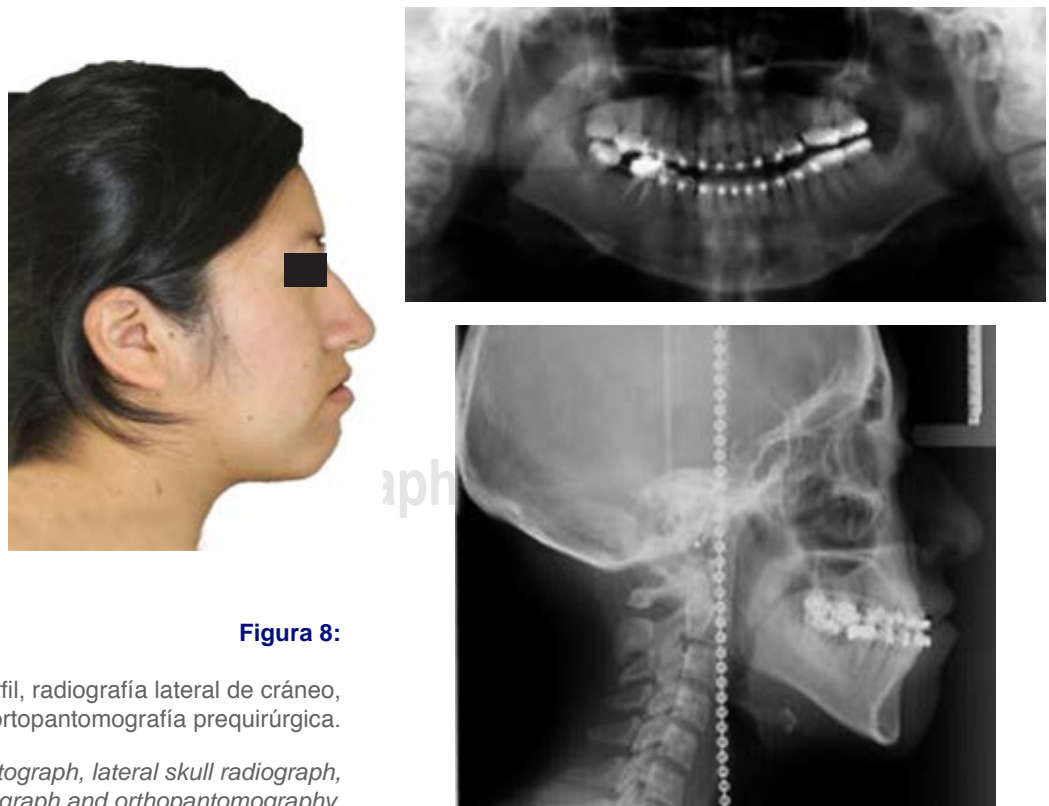


Figura 8:

Fotografía extraoral de perfil, radiografía lateral de cráneo, posteroanterior y ortopantomografía prequirúrgica.

Presurgical extraoral photograph, lateral skull radiograph, posteroanterior radiograph and orthopantomography.

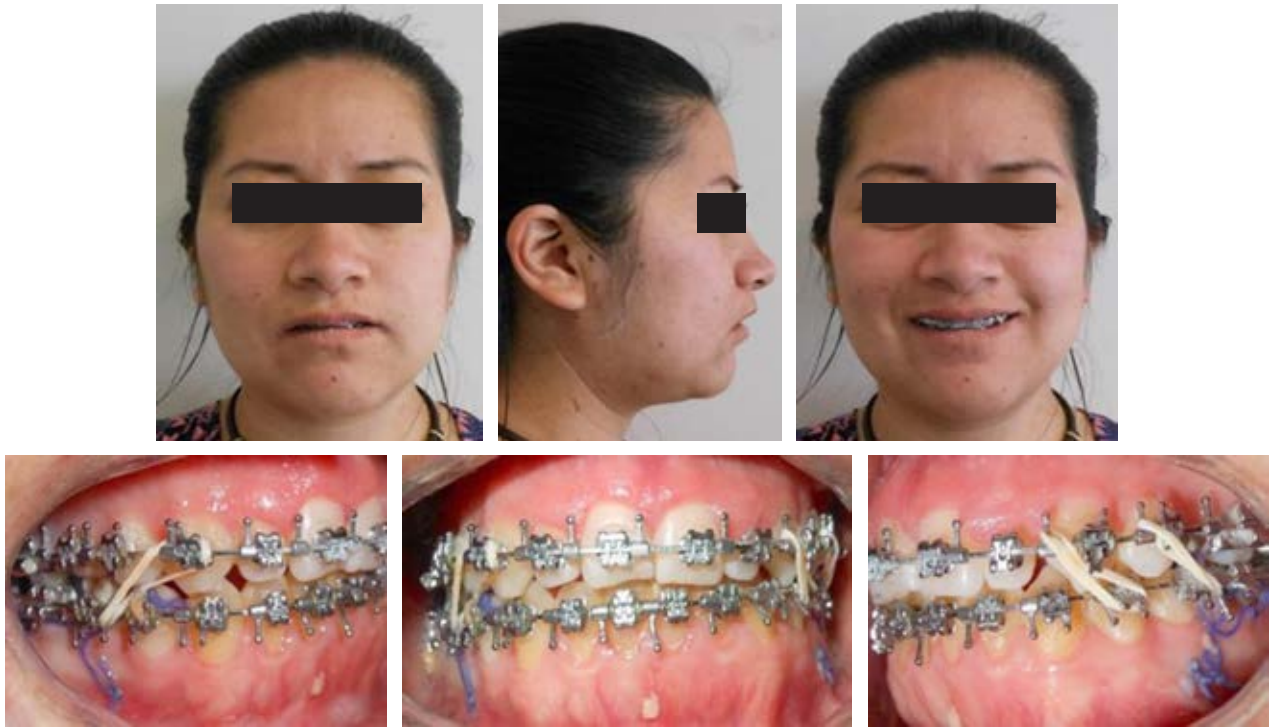

Figura 9: Estado extraoral de la paciente siete días después de la cirugía ortognática. Nótese la concordancia de las líneas medias dentales.

Extraoral status of the patient seven days after orthognathic surgery.

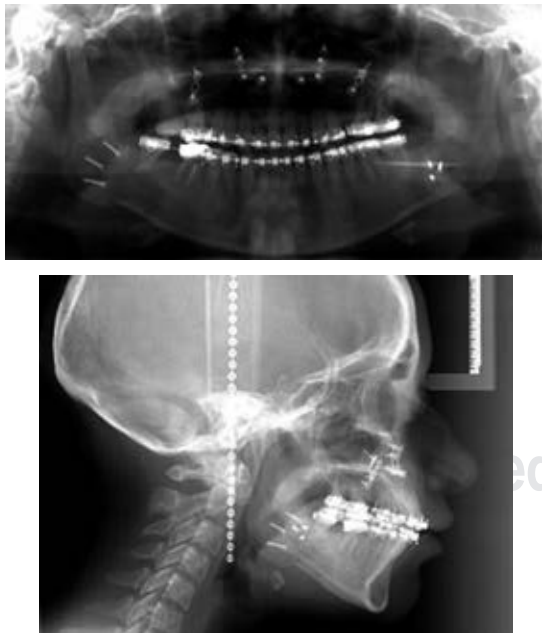


Figura 10: Ortopantomografía y lateral de cráneo. Obsérvese la presencia de material de osteosíntesis.

Orthopantomography and lateral skull radiograph. Observe the presence of osteosynthesis material.

Radiografía posteroanterior: en el análisis posteroanterior de Ricketts se encontró desviación de la línea media dental inferior, mayor discrepancia del lado izquierdo y asimetría esquelética (*Figura 5*).

Objetivos del tratamiento

1. Corrección clase III esquelética.
2. Corrección asimetría facial y obtención de balance facial.
3. Mejorar el perfil.
4. Eliminar la mordida cruzada.
5. Obtener clase I molar bilateral.
6. Obtener clase I canina bilateral.
7. Mejorar la inclinación dentaria superior e inferior.

Alternativas del tratamiento

Después de establecer un diagnóstico, el Departamento de Ortodoncia realizó una interconsulta con el Departamento de Cirugía, DEPEl de la Facultad de Odontología de la UNAM con el fin de llevar a cabo en conjunto un plan de tratamiento quirúrgico. El tratamiento para las deformidades dentoesqueléticas se realiza de manera ortopédica, ortodóntica, quirúrgica o una combinación de éstas.¹

En pacientes con asimetrías faciales muchas veces se pretende corregir el problema transversal sólo con ortodoncia, sin lograr éxito. En muchos de estos casos es frecuente ver recidiva.⁵ Por lo anterior, se le sugirió a la paciente la extracción de los terceros molares y posteriormente un tratamiento ortodóncico-quirúrgico que consistió en tres fases. 1) Fase ortodoncia prequirúrgica llevada a cabo con aparatología Roth autoligado con slot 0.022", con una secuencia de arcos individualizada atendiendo a las necesidades que presentaba la paciente, 2) Fase quirúrgica, la cual consistió en osteotomías sagitales de ramas bilaterales para la corrección de laterognasia, retro-

posición de la mandíbula, e impactación del maxilar para la corrección de exceso vertical y 3) Fase de ortodoncia postquirúrgica, donde se detalló el caso corrigiendo patrones musculares y de asentamiento oclusal.

Progreso del tratamiento

Posteriormente a la extracción de los terceros molares se procedió a la colocación de aparatología fija Roth autoligado slot 0.022" para así iniciar la fase I, empezando con arcos NiTi 0.014" en ambas arcadas para comenzar con la alineación y nivelación (Figura 6).

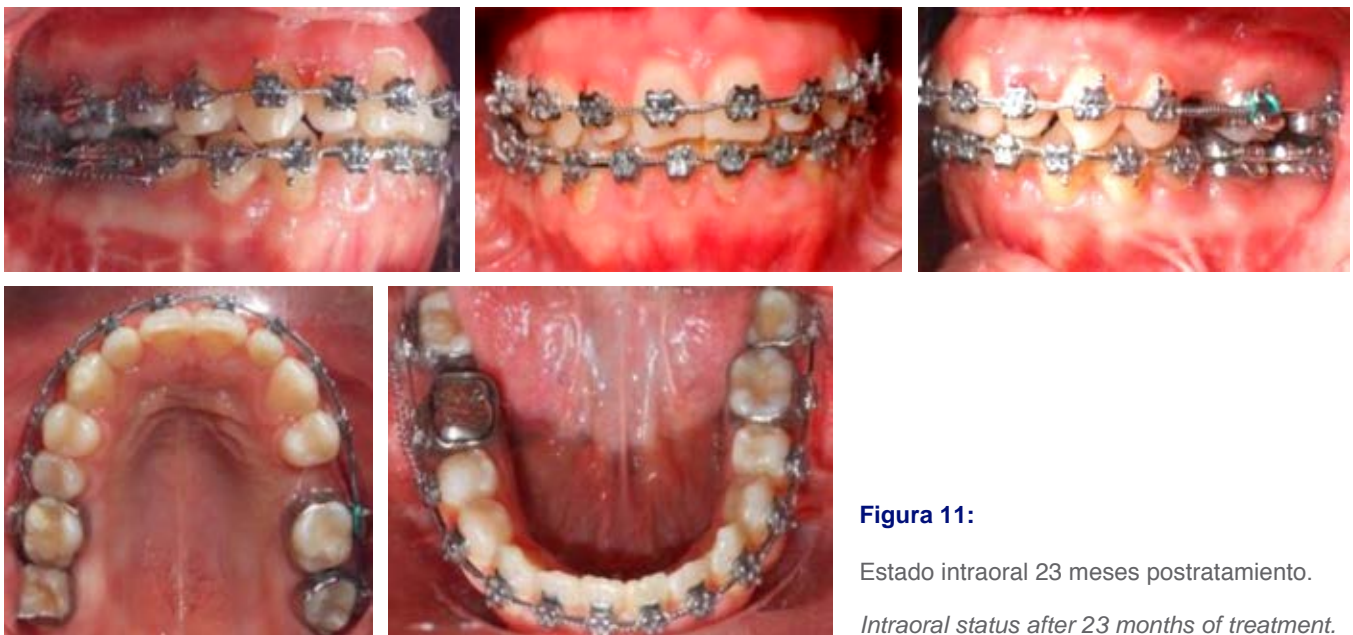

Figura 11:
Estado intraoral 23 meses postratamiento.
Intraoral status after 23 months of treatment.

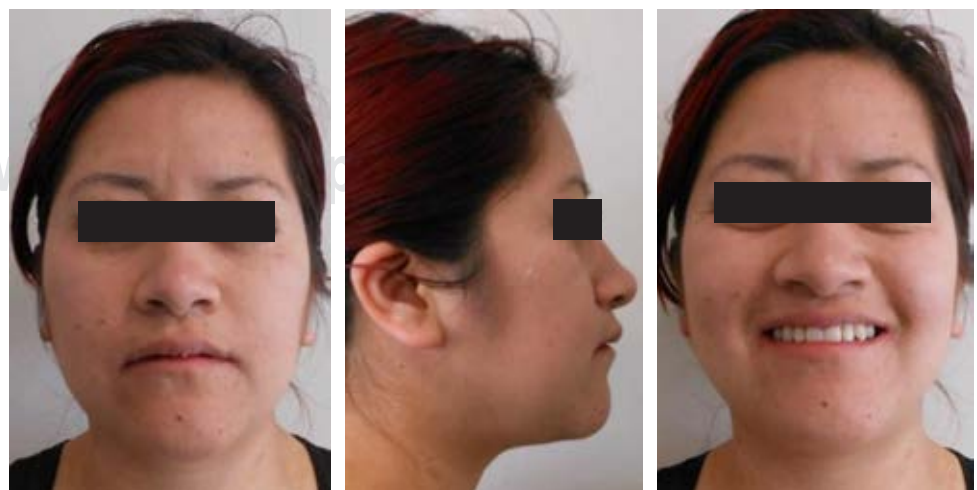

Figura 12:
Fotografías extraorales finales.
Final extraoral photographs.

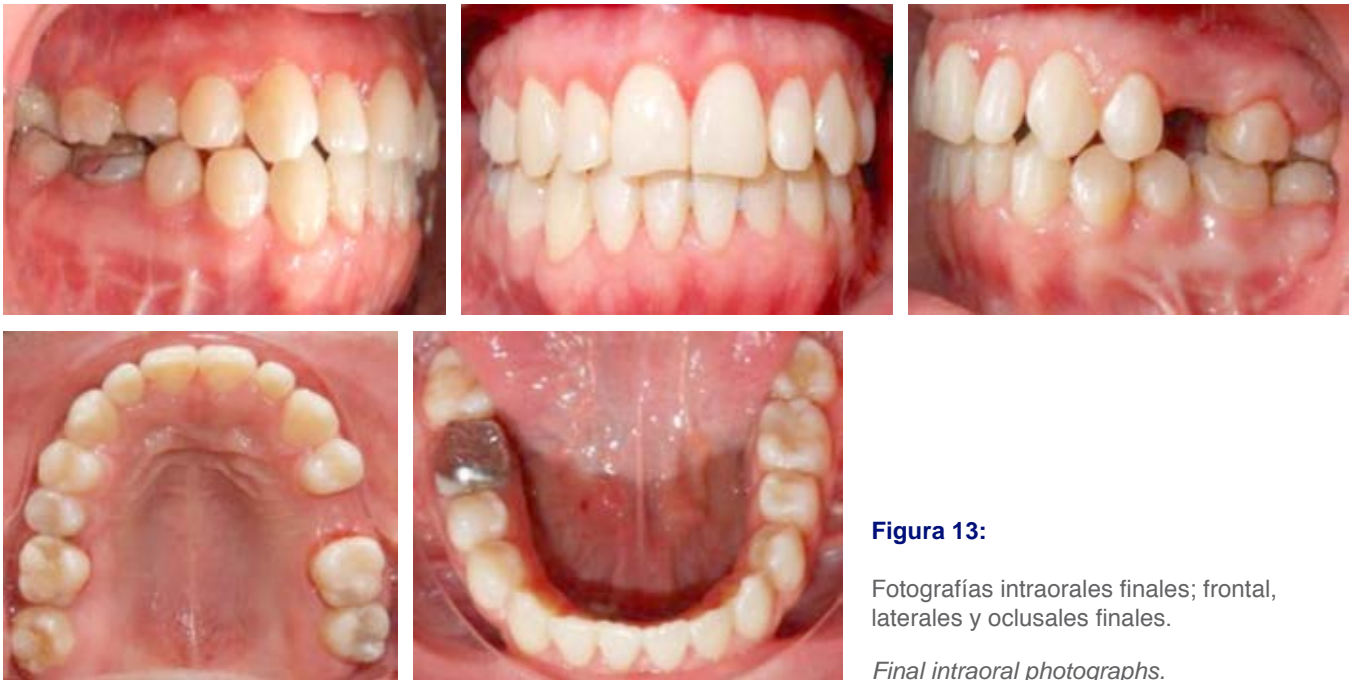

Figura 13:

Fotografías intraorales finales; frontal, laterales y oclusales finales.

Final intraoral photographs.

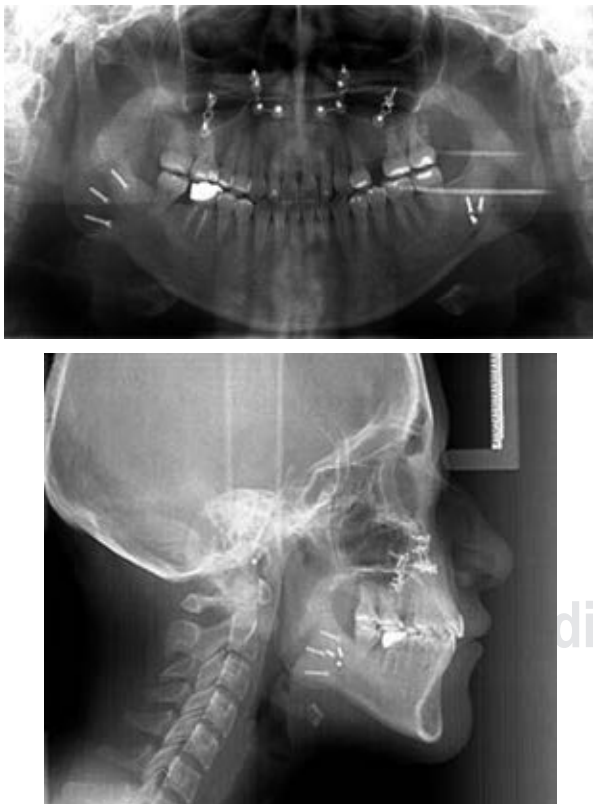


Figura 14: Radiografía lateral de cráneo y ortopantomografía finales.

Final lateral skull radiograph and orthopantomography.

El tratamiento continuó en la primera fase, alineando y nivelando, utilizando arcos redondos 0.016" NiTi, y posteriormente comenzar a expresar movimientos de torsión con arcos rectangulares 0.016" x 0.022" NiTi, y 0.017" x 0.025" y 0.019" x 0.025" NiTi, después se utilizaron los mismos calibres, pero con distinta aleación (acero inoxidable) (Figura 7).

Al cabo de 12 meses se revalora el caso con la toma de modelos de estudio y trabajo, radiografía lateral, posteroanterior y ortopantomografía, en junto con el Departamento de Cirugía, DEPeI, UNAM se programa la cirugía ortognática (Figura 8).

Previo al procedimiento quirúrgico se le informó a la paciente de los riesgos quirúrgicos y las complicaciones por medio del consentimiento válidamente informado.

Se colocaron arcos quirúrgicos previos a la cirugía 0.019" x 0.025" de acero inoxidable con ganchos crimpables. El procedimiento quirúrgico consistió en sagitales de ramas bilaterales para la corrección de laterognasia, retroposición de la mandíbula e impactación del maxilar para la corrección de exceso vertical. Se utilizaron tornillos de fijación de 8 mm, tres de cada lado. Siete días después de la cirugía se colocaron elásticos intermaxilares con el fin de conseguir adecuado asentamiento y evitar que la fuerza muscular genere movimientos indeseables. Estos elásticos tenían un vector clase II (Figura 9).

Se tomó una ortopantomografía para verificar paralelismo radicular y control del material de osteosínte-

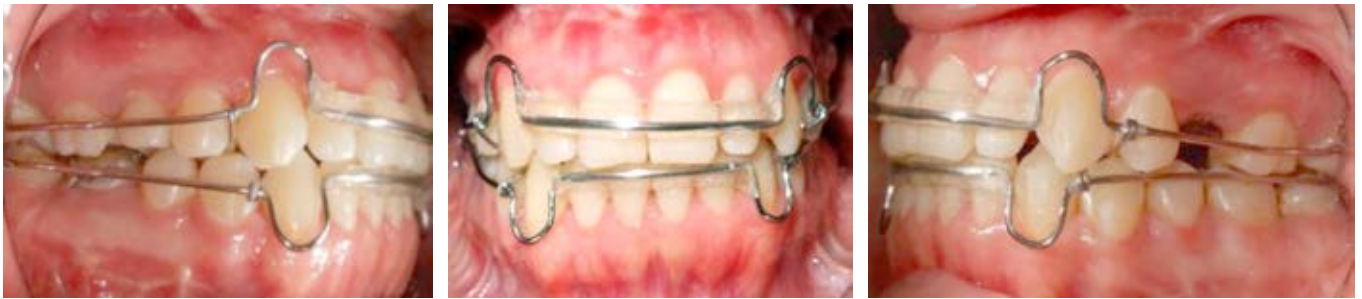

Figura 15: Fotografías intraorales, retenedores circunferenciales.

Intraoral photographs, circumferential retainers.

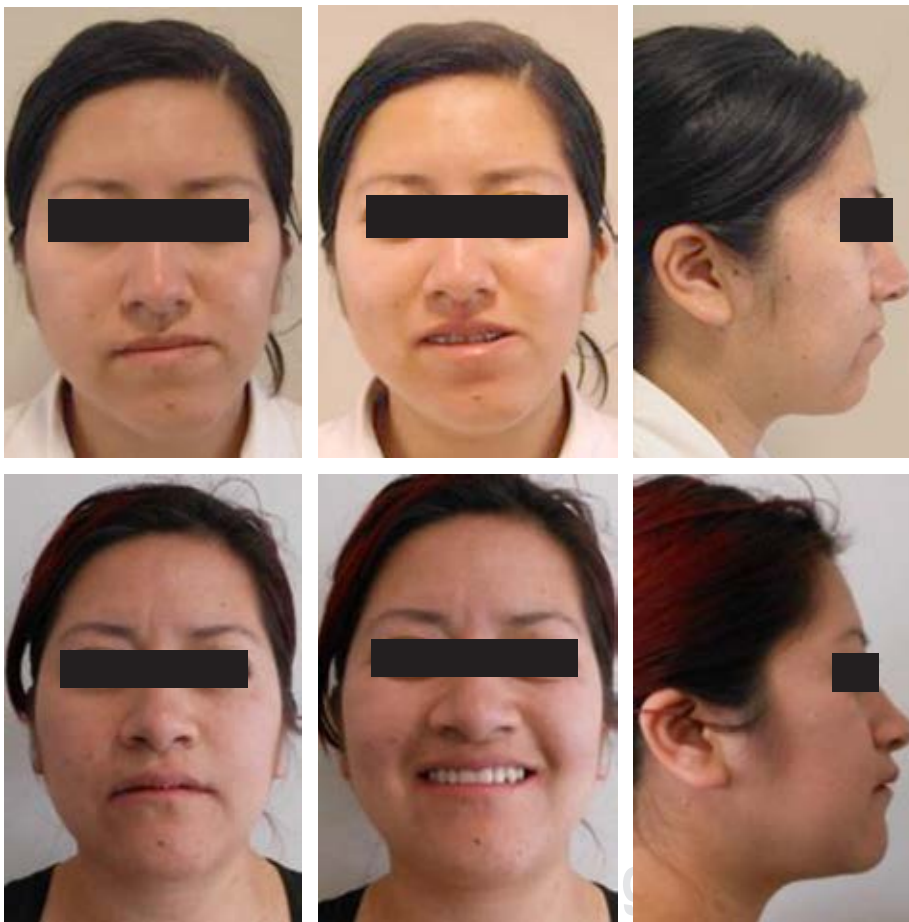

Figura 16:

Fotografías extraorales; iniciales y finales.

Initial and final extraoral photographs.

sis (Figura 10). La paciente continuó usando elásticos para corregir patrones musculares de asentamiento oclusal. Se realizó interconsulta con el Departamento de Periodoncia, DEPEI, UNAM para la futura colocación de implante dental, donde nos indicaron tener un espacio adecuado de 7 mm para el premolar superior izquierdo (Figura 11).

RESULTADOS

El tratamiento se terminó en 23 meses, en el cual se logró mejorar el perfil y eliminar la sonrisa gingival, brindándole una armonía facial (Figura 12). Se eliminó la mordida cruzada dejando así un caso más estable, logrando una adecuada armonía dental,

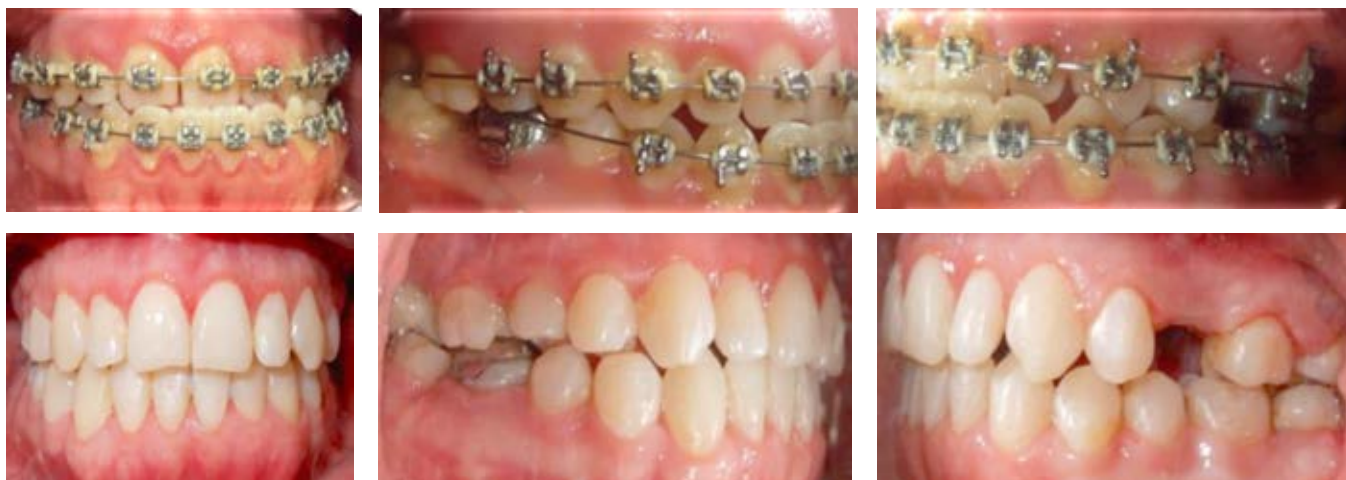

Figura 17: Fotografías intraorales; iniciales y finales.

Initial and final extraoral photographs.

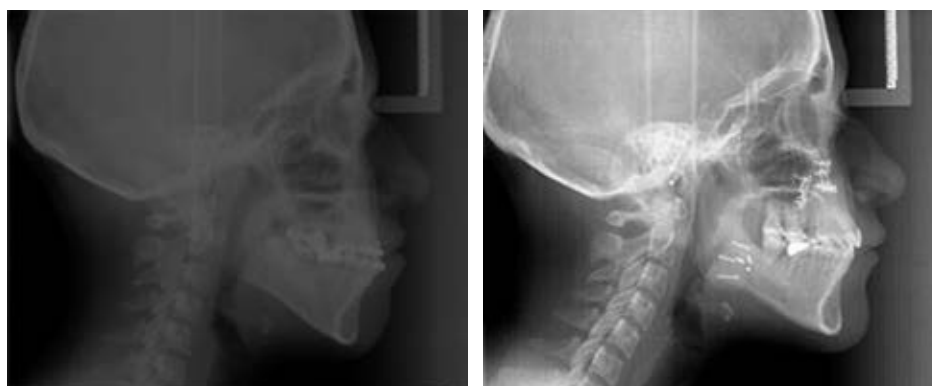

Figura 18:

Radiografías laterales de cráneo;
iniciales y finales.

*Initial and final lateral skull
radiograph.*

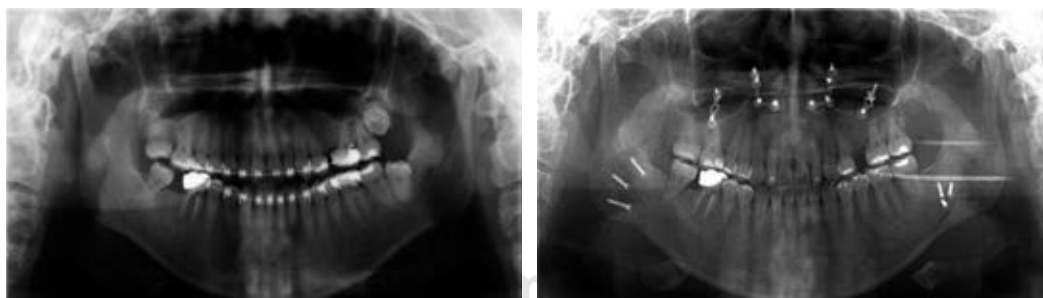


Figura 19:

Ortopantomografías;
iniciales y finales.

*Initial and final
orthopantomography.*

se obtuvo clase I canina y molar bilateral. Se logró centrar las líneas medias dentales, mejorar forma de arcadas y sobremordida vertical y horizontal. (Figura 13). Se consiguió mejorar las inclinaciones dentarias así como clase I esquelética (Figura 14). Se colocó un retenedor circunferencial con la finalidad de mejorar el asentamiento oclusal. Después de dos meses se realizó el ajuste oclusal (Figura 15). Se pueden obser-

var los cambios obtenidos facial (Figura 16), oclusal (Figura 17) y radiográficamente (Figuras 18 y 19).

DISCUSIÓN

Una osteotomía Le Fort I alta es favorable para la corrección de las deficiencias maxilares y falta de proyección cigomática.⁷ Asimismo, la elección de las

osteotomías verticales en la mandíbula junto con la intrusión posterior del maxilar permitió redireccionar la mandíbula, rotándola en dirección contraria a las manecillas del reloj. El cirujano deberá tener en consideración los cambios que ocurren en los tejidos blandos con los movimientos esqueléticos propios de la cirugía, debido a que en éstos se basará el éxito de la cirugía ortognática y cuyo objetivo es devolver la funcionalidad y un aspecto estético satisfactorio al paciente. Además de los cambios notables que se observaron, tanto facial como dentalmente, detectamos cambios positivos en la actitud y autoestima de la paciente, mejorando su calidad de vida. Es de suma importancia analizar las expectativas del paciente así como las limitantes propias del caso.

CONCLUSIÓN

Un diagnóstico acertado así como la correcta planificación interdisciplinaria son indispensables para un tratamiento exitoso. Teniendo en cuenta las limitantes que puede tener un tratamiento si se realiza solamente un camuflaje ortodóntico así como las limitantes anatómicas que tiene la cirugía ortognática en discrepancias severas.

Es importante preparar psicológicamente al paciente para aceptar los grandes cambios que se presentan durante y después del tratamiento ortodóntico-quirúrgico.

La retención en este tipo de tratamientos debe ser estricta para evitar recidivas, ya que, aunque en este caso se consiguieron los objetivos planteados, la musculatura de la paciente sigue siendo laterognata, la cual debe ser adaptada a las nuevas demandas funcionales.

Case report

Surgical and orthodontic correction of class III laterognate patient. Case report

Nivis Avely Leyva Castrejón,*

Antonio Gómez Arenas,[§] Gabriel Loranca Fragoso[¶]

* Estudiante del Departamento de Ortodoncia.

[§] Profesor del Departamento de Ortodoncia.

[¶] Departamento de Cirugía Maxilofacial.

División de Estudios de Postgrado e Investigación (DEPeI), Facultad de Odontología (FO) de la UNAM. México.

ABSTRACT

Clinical case of a female patient of 26 years old, was admitted in the Department of Orthodontics, Faculty of Dentistry, UNAM,

without any apparent pathological data, in the physical examination in marked facial asymmetry is observed with left mandibular deviation, straight profile, dolichofacial, superior retroquelia, and gibbous nose. Intraorally has dental fixed appliances, dental absences of 25 and 47, mismatched dental midlines, oval arches, class III molar and canine bilateral, anterior crossbite. Radiographically presents 27 erupted teeth, absence of 25 and 47 and mandibular asymmetry. The cephalometric diagnosis was a biprotrusive skeletal class III, vertical excess of the maxilla, vertical growth pattern, left laterognathia, treatment consisted of three phases: 1) Presurgical orthodontics phase, performed with Roth appliances with a self-ligating 0.022" slot, with a sequence of arches customized according to the needs of the patient. 2) Surgical phase, sagittal osteotomy correction for bilateral laterognathia, reposition of the mandible, and impaction of the maxilla for correction of the vertical excess were performed. 3) Postsurgical orthodontics phase, the case was detailed, correcting muscle patterns and occlusal settlement.

Keywords: Laterognathia, orthognathic surgery, class III malocclusion, vertical excess of the maxilla, facial asymmetry.

INTRODUCTION

Dental-skeletal discrepancies are bone defects that occur during the growth and development of the maxillofacial skeleton. They are caused by the discrepancy in size and position between the base of the skull and the maxilla, the base of the skull and the mandible, or between the maxilla and the mandible. In most cases, there is a dental and skeletal deviation and a functional adaptation of the masticatory musculature. Developmental problems in both jaws have as a consequence occlusal alteration, as well as facial asymmetries, which triggers defects in mastication, phonation, joint pain, so we face a functional and aesthetic failure. The correction treatment that is performed can be orthopedic, orthodontic, surgical, or a combination of these.¹

Facial aesthetics in terms of symmetry and balance refers to the state of facial equilibrium, meaning, the correspondence between the size, shape, and location of the facial features of one side to the opposite side in the mid-sagittal plane. Asymmetries can be recognized as those differences in size, shape, or malposition of one or more bony structures of the craniofacial complex that can affect all three planes of space. The diagnosis of craniofacial asymmetries is important because treatment modalities differ considerably according to the origin of the deformity.^{2,3} Mandibular asymmetry is associated with the condylar growth center, which can directly or indirectly regulate condyle size, condylar neck length, ramus length, and mandibular body length.⁴

The etiology of this deformity is related to environmental factors such as trauma or infection, and genetic factors. Condylar hyperplasia is a disorder charac-

terized by excessive and progressive growth affecting the mandibular condyle, neck, body, and ramus. It is a self-limiting and deforming disease because the growth is disproportionate since before the end of the general growth of the individual, and continues even after its completion.⁵

Proffit et al reported that of the patients with orthodontic-surgical treatment, 20% have mandibular excess, 17% have maxillary deficiencies and 10% have both. Patients with skeletal class III are more likely to seek clinical evaluation than skeletal class II patients.⁶ Most people with class III malocclusions have dentoalveolar and skeletal problems and only a minority of cases could be treated with orthodontics alone. However, patients with severe skeletal class III discrepancies are often treated with maxillary, mandibular, or bimaxillary orthognathic surgery in combination with orthodontic treatment.¹

DIAGNOSIS

26-year-old female patient who comes to the Orthodontics Clinic of the Graduate Studies and Research Division (DEPel) of the National Autonomous University of Mexico (UNAM), with the main reason for consultation: «To have my bite corrected». Hereditary-familial history denied, no apparent pathological data; patient healthy.

Clinical evaluation

Frontal aesthetic analysis: patient with oval face, neutral smile, shows 100% of the upper clinical crowns. With a slightly increased lower third to the middle third, presents facial asymmetry, deficiency of projection of the middle third, the chin of adequate projection deviated to the left, facial midline does not coincide with the dental midline.

Profile analysis: patient presented a slightly convex profile, gibbous nose, inferior proclia, obtuse nasolabial angle (open) (Figure 1).

Intraoral characteristics: absence of dental organs 25 and 47, non-coincident dental midlines, square arches, and bilateral class III molar and canine relationship, with an anterior crossbite. Vertical overbite of -3 mm and horizontal overbite of -6 mm (Figure 2).

Orthopantomography: showed the presence of the 27 permanent dental organs, absent teeth 25 and 47, good crown-root relationship (1:2), an adequate level of bony ridges, asymmetrical condyles, no signs of articular disease were found (Figure 3).

Cephalometric analysis: showed class III skeletal bi-protrusive, vertical excess of the maxilla, vertical growth pattern; dolichofacial, left laterognathia,

anterior crossbite, proclination of lower incisors, and retroclination of upper incisors and upper retrochelia (Figure 4).

Posteroanterior radiography: in the Ricketts posteroanterior analysis, it was found deviation of the lower dental midline, greater discrepancy on the left side and skeletal asymmetry (Figure 5).

Treatment objectives

1. Correction of skeletal class III.
2. Correct facial asymmetry and obtain facial balance.
3. Improve the profile.
4. Eliminate crossbite.
5. Obtain bilateral class I molar.
6. Obtain bilateral class I canine.
7. Improve upper and lower dental inclination.

Treatment alternatives

After establishing a diagnosis, the Department of Orthodontics made an consultation with the Department of Surgery, DEPel of the Faculty of Dentistry, UNAM, in order to jointly develop a surgical treatment plan. Treatment for dental-skeletal deformities is performed orthopedically, orthodontically, surgically or a combination of these.¹

In patients with facial asymmetries, the transverse problem is often corrected with orthodontics alone, without success. In many of these cases, it is common to see a recurrence.⁵ Therefore, it was suggested to the patient the extraction of the third molars and an orthodontic-surgical treatment consisting of three phases. 1) Presurgical orthodontics phase was carried out with self-ligating Roth appliances with a self-ligating 0.022" slot, with a sequence of arches customized according to the patient's needs, 2) Surgical phase, which consisted of sagittal osteotomy of bilateral branches for the correction of laterognathia, retroposition of the mandible, and impaction of the maxilla for the correction of vertical excess, and phase, 3) Post-surgical orthodontics phase, where the case was detailed, correcting muscular and occlusal settling patterns.

Treatment progress

After the extraction of the third molars, we proceeded to the placement of fixed appliance Roth self-ligating slot 0.022" to begin phase I, starting with NiTi 0.014" archwires in both arches to begin with the alignment and leveling (Figure 6).

The treatment continued in the first phase, aligning and leveling, using 0.016" NiTi round archwires, and

then begin to express torsional movements with 0.016" × 0.022" NiTi rectangular archwires, and 0.017" × 0.025" and 0.019" × 0.025" NiTi, then the same calibers were used but with a different alloy (stainless steel) (Figure 7).

After 12 months the case was reevaluated with the taking of study and work models, lateral and posteroanterior radiography, and orthopantomography, and together with the Surgery Department of DEPeI, UNAM, the orthognathic surgery was programmed (Figure 8).

Prior to the surgical procedure, the patient was informed of the surgical risks and complications through validly informed consent.

Presurgical 0.019" × 0.025" stainless steel surgical arches with crimpable hooks were placed. The surgical procedure consisted of bilateral branch sagittal for correction of laterognathia, mandibular retroposition, and maxillary impaction for correction of vertical excess. Eight 8 mm fixation screws were used, three on each side. Seven days after surgery, intermaxillary elastics were placed to achieve adequate seating and prevent the muscle force from generating undesirable movements. These elastics had a class II vector (Figure 9).

Orthopantomography was taken to verify radicular parallelism, and control of the osteosynthesis material (Figure 10). The patient continued using elastics to correct muscular patterns of occlusal settlement. Consultation was made with the Department of Periodontics, DEPeI, UNAM, for the future placement of dental implants, where they told us to have an adequate space of 7 mm for the upper left premolar (Figure 11).

RESULTS

The treatment was completed in 23 months, in which the profile was improved, the gingival smile was eliminated, providing facial harmony (Figure 12). The crossbite was eliminated leaving a more stable case, providing an adequate dental harmony, class I canine, and bilateral molar. It was possible to center the dental midlines, improve the shape of the arches, and vertical and horizontal overbite (Figure 13). The dental inclinations were improved and skeletal class I was achieved (Figure 14). A circumferential retainer was placed to improve the occlusal set. After two months, the occlusal adjustment was performed (Figure 15). The changes obtained can be observed facially (Figure 16), occlusally (Figure 17), and radiographically (Figures 18 and 19).

DISCUSSION

A high Le Fort I osteotomy is favourable for the correction of maxillary deficiencies and lack of zygomatic

projection.⁷ Also, the choice of vertical osteotomies in the mandible together with the posterior intrusion of the maxilla allowed the mandible to be redirected, rotating it in a counterclockwise direction. The surgeon must take into account the changes that occur in the soft tissues with the skeletal movements typical of surgery because the success of orthognathic surgery will be based on these, and whose objective is to restore functionality and a satisfactory aesthetic appearance to the patient. In addition to the remarkable changes observed, both facially and dentally, we observed positive changes in the patient's attitude and self-esteem, improving her quality of life. It is very important to analyze the patient's expectations, as well as the limitations of the case.

CONCLUSION

An accurate diagnosis and the correct interdisciplinary planning, are indispensable for a successful treatment. Considering the limitations that a treatment can have if only an orthodontic camouflage is performed, as well as the anatomical limitations that orthognathic surgery has in severe discrepancies.

It is important to prepare the patient psychologically to accept the major changes that occur during and after orthodontic-surgical treatment.

Retention in this type of treatment should be strict to avoid relapses because although the objectives were achieved, the patient's musculature continues to be laterognathic, which must be adapted to the new functional demands.

REFERENCIAS / REFERENCES

1. Soto Góngora S, Valencia García R. Distracción osteogénica transversa maxilar (DOTM). *Ortodon Actual*. 2013; 9 (36): 14-16.
2. Shah SM, Joshi MR. An assessment of asymmetry in the normal craniofacial complex. *Angle Orthod*. 1978; 48: 141-148.
3. Bishara S, Burkey P, Kharouf J. Dental and facial asymmetries: a review. *Angle Orthod*. 1994; 64: 89-98.
4. Reyneke J, Tsakiris F, Kienle F. A simple classification for surgical treatment planning of maxillomandibular asymmetry. *Br J Oral Maxillofac Surg*. 1997; 35: 349-351.
5. Erickson G, Waite D. Mandibular asymmetry. *J Am Dent Assoc*. 1974; 89: 1369-1373.
6. Speculand B. Unilateral condylar hypoplasia with ankylosis radiographic finding. *Br J Oral Maxillofac Surg*. 1983; 20: 1-13.
7. Delgado Galíndez B, Villalpando Carreón M. Incidencia de deformidades dentofaciales en un hospital de especialidades. *Rev Med IMSS*. 2005; 43 (2): 155-159.

Correspondencia / Correspondence:
C.D.E.O. Antonio Gómez Arenas
E-mail: antonio_429@yahoo.com.mx