



Tratamiento de corrección clase II con extracciones de segundos molares superiores: reporte de caso clínico

Florencia Sánchez Ochoa,* Tania Elizabeth Mejía Ávalos,[§] Jacqueline Adelina Rodríguez-Chávez,[†] Daniel Villanueva Betancourt,[†] Mónica Covarrubias Guitrón[†]

* Alumna de la Especialidad en Ortodoncia.

[§] Egresada de la Especialidad en Ortodoncia.

[†] Profesor de la Especialidad en Ortodoncia.

Departamento de Clínicas Odontológicas Integrales. Centro Universitario de Ciencias de la Salud. Universidad de Guadalajara. México.

RESUMEN

Introducción: En algunas ocasiones, las extracciones de premolares no son suficientes para corregir el apiñamiento severo, el excesivo *overjet*, la clase II molar y el perfil protrusivo, por lo que se sugieren las extracciones de los primeros o segundos molares, siempre y cuando observemos la presencia de los terceros molares con anatomía y condiciones adecuadas. **Objetivos:** Corrección de la clase II y el apiñamiento severo, por medio de extracciones de los cuatro primeros premolares, y de los segundos molares superiores. **Reporte de caso:** Paciente masculino de 14 años de edad, con base en el análisis de sus estudios esqueléticos, dentales y de tejidos blandos se diagnosticó una clase II esquelética por protrusión maxilar y retrusión mandibular, con un patrón de crecimiento vertical. Se realizaron extracciones de los primeros premolares superiores e inferiores, con el objetivo de liberar el apiñamiento. Además, se extrajeron los segundos molares superiores, para facilitar la distalización de los primeros molares superiores y obtener espacio extra para la corrección de la sobremordida horizontal. Se colocaron brackets MBT slot 0.22", siguiendo la secuencia del tratamiento ortodóncico. **Resultados:** Con el tratamiento se mantuvo el perfil de manera estable y dentalmente se obtuvo la clase I canina y molar. Se consiguió una correcta sobremordida vertical y horizontal, así como líneas medias centradas. Se establecieron las guías anterior y canina, y se logró liberar el apiñamiento. **Conclusiones:** Las extracciones de molares, ya sean primeros o segundos, son una alternativa en casos de clase II con apiñamiento severo, perfil protrusivo y *overjet* excesivo, siempre y cuando se lleve un control del caso y se mantenga el monitoreo constante de los terceros molares.

Palabras clave: Extracción de segundos molares, clase II, extracción de premolares, distalización de molares.

INTRODUCCIÓN

En ocasiones, en los tratamientos de clase II, la extracción de premolares, ya sea primeros o segundos, no es suficiente para aliviar el apiñamiento severo y permitir la retracción del sector anterior y la corrección de la línea media. La extracción por sí sola no corrige el *overjet* excesivo, la relación clase II molar ni el perfil protrusivo, ya que el espacio generado por éstas se consume únicamente en la corrección de la discrepancia de espacios.^{1,2} Algunos autores han sugerido extracciones de dientes diferentes a los bicúspides como alternativa para los tratamientos de ortodoncia. La incidencia de dichas extracciones es de 15%, incluida la extracción de los primeros molares permanentes.³ Por esta situación, en 1938 las extracciones de los segundos molares permanentes fueron sugeridas como alternativa de tratamiento a la corrección de la clase II.⁴ Entre las ventajas reportadas de extraer los segundos molares superiores, encontramos mayor estabilidad en el tratamiento, obtención de la clase molar I, reducción eficiente del *overbite* profundo, prevención del aplanamiento excesivo del perfil, corrección del apiñamiento severo, facilitar el movimiento distal del primer molar, reducción en el tiempo de tratamiento, poco espacio residual al finalizar el tratamiento de ortodoncia, y prevenir la impactación de los terceros molares. Sin embargo, dentro de las desventajas, la más controversial es una posición inaceptable del tercer molar, lo que requeriría una segunda fase de tratamiento. Asimismo, es que se remueva material dental en exceso.^{4,5}

Recibido: Abril 2020. Aceptado: Mayo 2020.

Citar como: Sánchez OF, Mejía ÁTE, Rodríguez-Chávez JA, Villanueva BD, Covarrubias GM. Tratamiento de corrección clase II con extracciones de segundos molares superiores: reporte de caso clínico. Rev Mex Ortodon. 2019; 7 (4): 236-246.

© 2019 Universidad Nacional Autónoma de México, [Facultad de Odontología]. Este es un artículo Open Access bajo la licencia CC BY-NC-ND (<http://creativecommons.org/licenses/by-nc-nd/4.0/>)

Booij y colaboradores,⁶ en 2013, mencionan la extracción de los primeros molares como alternativa a la corrección de la clase II. Concluyen que se logra una retracción de hasta 2.7 mm de la zona anterior, reduciendo 1.4 mm el labio superior y obteniendo un mejor perfil facial.

Es importante destacar que, al optar por las extracciones de los segundos molares superiores, la distalización del primer molar será necesaria. En la actualidad, el control del anclaje por medio de microimplantes ha sido efectivo para una gran variedad de movimientos dentales. Los microimplantes ayudan a la distalización de los molares maxilares y son una estrategia favorable en la corrección de la clase II.⁷

De manera reciente, se han sugerido cuatro situaciones, en las cuales la extracción de los primeros molares permanentes son una buena alternativa, una de ellas es el requerimiento de las necesidades ortodón-

cicas, así como la presencia de los terceros molares.⁸ La decisión de cuáles y cuántas piezas se extraerán deberá tomarse con mucha precaución y deberá estar basada en un buen diagnóstico y plan de tratamiento.

En este artículo se muestra un caso clínico en el que se realizaron las extracciones de los segundos molares maxilares, además de los cuatro primeros premolares, con el objetivo de mejorar las relaciones dentales y corregir el apiñamiento severo.

REPORTE DE CASO CLÍNICO

Diagnóstico

Paciente masculino de 14 años de edad que acude a la Clínica del Postgrado de Ortodoncia de la Universidad de Guadalajara del Centro Universitario de Ciencias de la Salud, debido a que presentaba incon-

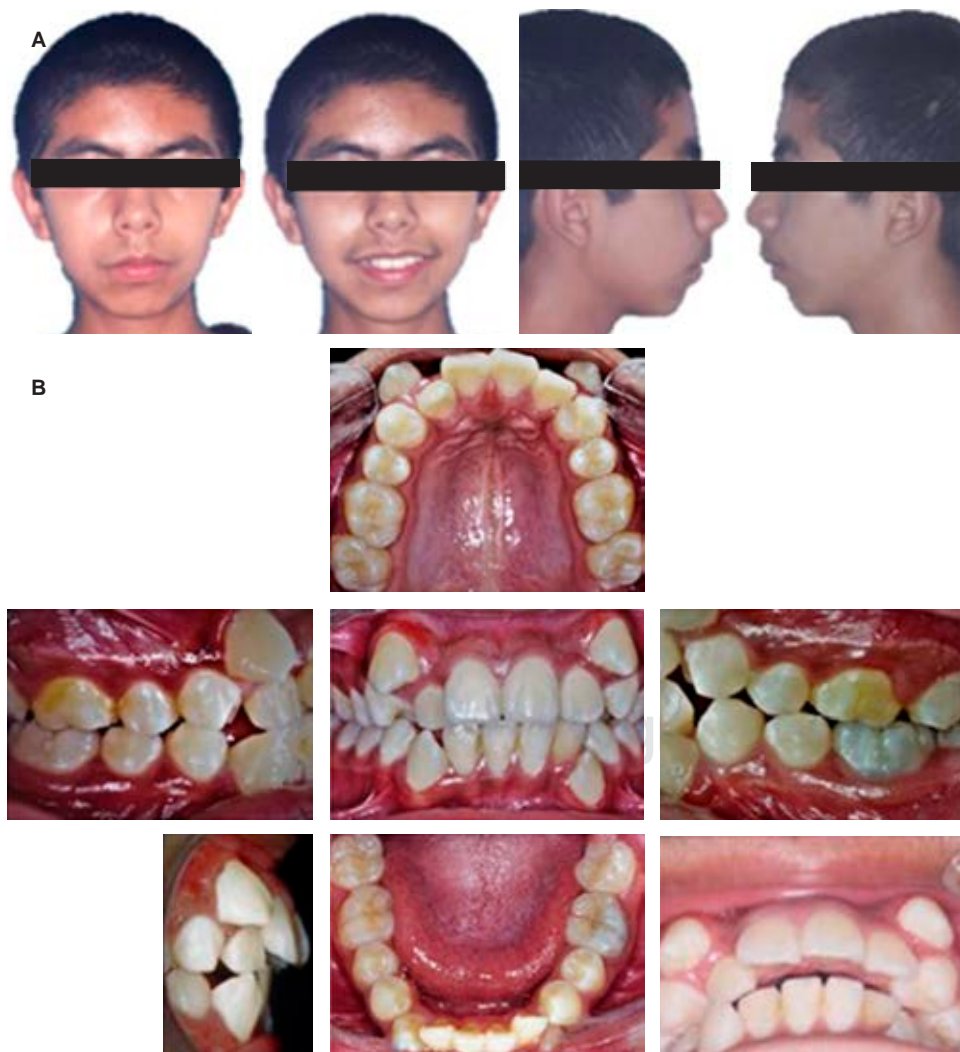


Figura 1:

A) Fotografías faciales iniciales.
B) Fotografías intraorales iniciales.

A) Initial facial photographs.
B) Initial intraoral photographs.

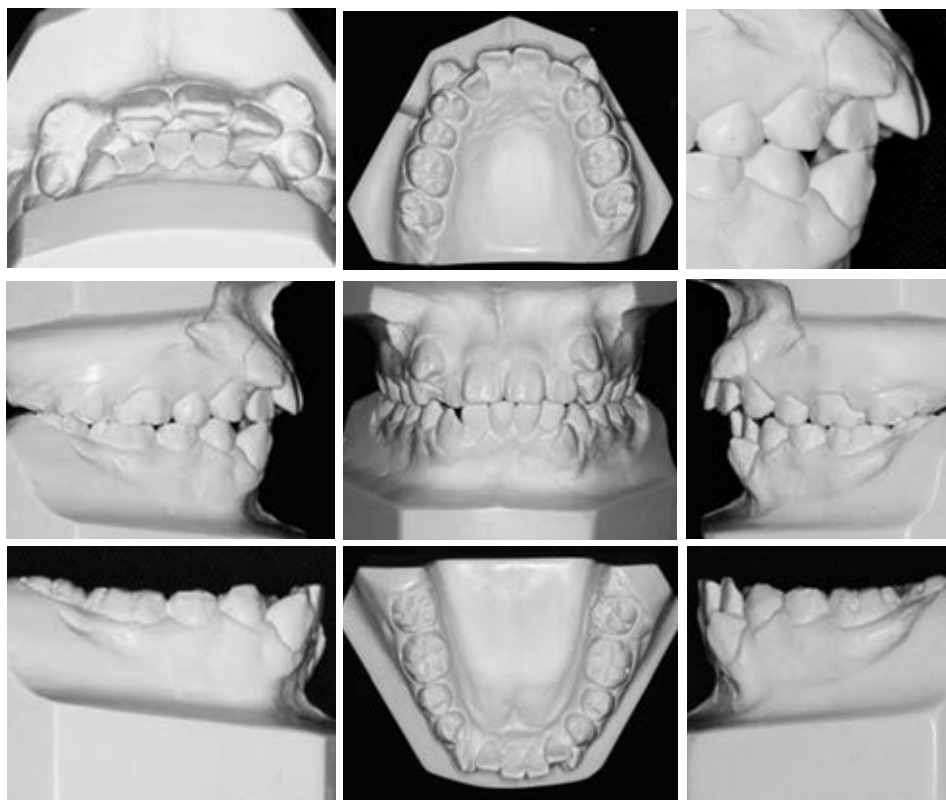


Figura 2:

Modelos de estudio iniciales.

Initial study models.

formidad con su perfil facial y con la apariencia de sus caninos.

Funcionalmente el paciente presenta chasquido en articulación temporomandibular (ATM) en ambos lados. Facialmente presenta un biotipo dolicocefálico, tercio medio aumentado, sin asimetrías faciales, perfil convexo, nariz mediana, labio superior corto, incompetencia labial, presencia de ojeras, sonrisa neutra, muestra la totalidad de la cara labial de los dientes anteriores (*Figura 1A*).

En el análisis intraoral el paciente presenta clase molar II bilateral, clase canina no establecida, dentición permanente, apiñamiento severo superior e inferior, caninos en supraoclusión, línea media inferior desviada 3 mm a la izquierda, tamaño de dientes largos y cuadrados, forma de arco ovoide superior e inferior, mordida cruzada anterior unilateral, *overjet* 4 mm, *overbite* 0 mm, rotaciones en órganos dentarios 14, 16, 24, 26, 44, e incisivos superiores e inferiores proinclinados y protruidos (*Figura 1B*). El análisis de modelos presenta una curva de Spee de 2 mm, así como una discrepancia de longitud de arco superior de -16 mm e inferior de -9 mm. También se puede corroborar la clase II molar bilateral, así como la clase canina no establecida y el *overjet* aumentado (*Figura 2*).

En la radiografía panorámica se observaron vías aéreas superiores y medias permeables, presencia de gérmenes en terceras molares y buen trabeculado óseo, así como raíces largas. En la radiografía lateral de cráneo se trazó la cefalometría de Ricketts en el programa Dolphin versión 9.0, presentando una clase II esquelética por mandíbula retrusiva (*Figura 3 y Tabla 1*). También podemos observar estadio 4 de maduración esquelética según Lamparski, lo cual indica un remanente de crecimiento de 10-25%. Con los resultados obtenidos en los análisis esqueléticos, dentales y de tejidos blandos diagnosticamos al paciente en una clase II esquelética por protrusión maxilar y retrusión mandibular, con un patrón de crecimiento vertical.

Objetivos del tratamiento

Mejorar el perfil, establecer clase I molar y canina bilateral, establecer adecuada guía anterior y canina, liberar apiñamiento y obtener adecuado *overbite* y *overjet*.

Alternativa de tratamiento

Tratamiento quirúrgico para la corrección de la clase II, el cual no fue aceptado por el paciente.

Plan de tratamiento y progresión

El tratamiento aceptado por el paciente comenzó con la extracción de los primeros premolares superiores e inferiores. Luego se colocaron las bandas

Tabla 1: Valores de la cefalometría de Ricketts realizada en el programa Dolphin versión 9.0.
Ricketts cephalometry values performed in Dolphin version 9.0 program.

Medida	Norma	Paciente
Relación molar (mm)	-3	3.5
Overjet (mm)	2.5	5.4
Overbite (mm)	2.5	0
Extrusión incisivo inferior (mm)	1.2	0
Ángulo interincisal	130°	106.8°
Protrusión incisivo U (mm)	3.5	10
Protrusión incisivo L (mm)	1	4.6
Inclinación incisivo U	28°	45.3°
L1/A-Po	22°	27.9°
Plano oclusal a Frankfort	5.2°	17.2°
U6-vertical Pt (mm)	20.3	13.6
Convexidad (mm)	0.2	11.1
Arco mandibular	31.4°	30°
FMA	23.1°	40°
Profundidad del maxilar	90°	91.6°
Plano facial (NaBa-PtGn)	90°	74.5°
Ángulo facial	89.4°	80.3°
Localización porión (mm)	-38.6	-31.4
Deflexión craneal	27.3°	30°
Posición de la rama	76°	72°
Altura facial inferior	45°	54.3°
Labio inferior al plano E (mm)	-2	4.5

superiores e inferiores y los brackets MBT 0.022” en ambas arcadas, para iniciar con la fase de alineación y nivelación con un arco 0.016” térmico y *laceback* en los cuatro cuadrantes. Se continuó con la colocación del arco extraoral de tracción alta para la distalización de los primeros molares superiores y se colocaron los siguientes arcos: 0.016” níquel titanio superior y 0.016” acero inferior. Posteriormente, se colocó un arco superior coaxial 0.175” y se tomó impresión para la elaboración de una barra transpalatina y trampa lingual, para mantener el primer molar en su posición, sin embargo, se observó en las citas posteriores una ligera mesialización de las molares.

Se comenzó con la corrección de línea media, utilizando una cadena del canino al incisivo central inferior derecho, se ancló el canino al sector posterior. Se tomó una radiografía panorámica para la valoración de las extracciones de los segundos molares superiores, con el objetivo de facilitar la distalización de los primeros molares, los cuales habían sufrido pérdida de anclaje. Se determinó la extracción de los segundos molares superiores y se evaluó el uso del arco extraoral; sin embargo, no hubo cooperación del paciente, por lo que se colocaron microimplantes en el sector posterior para la distalización de los primeros molares y para continuar con el cierre de espacios (*Figura 4*). Para esto se utilizaron *tie-backs* superiores e inferiores, con un arco 0.016” x 0.022” de acero. En citas posteriores se colocaron *sliding jigs* para apoyar esta biomecánica con un arco 0.017” x 0.025” de acero.

Una vez cerrados los espacios, se incorporaron los tubos de los segundos molares inferiores y se procedió a realizar la recolocación de los brackets que re-

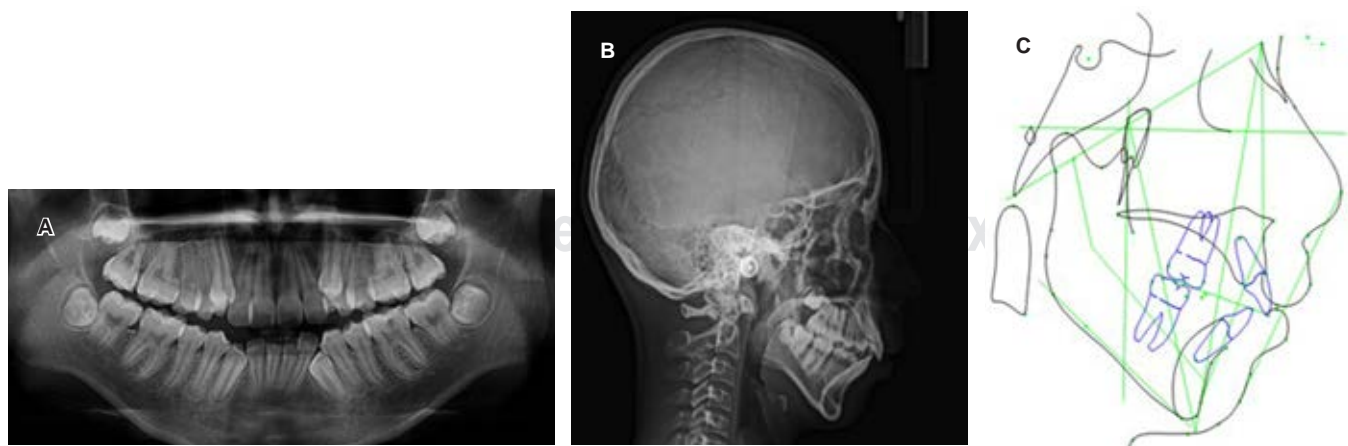


Figura 3: A) Radiografía panorámica inicial. B) Radiografía lateral de cráneo inicial. C) Cefalometría de Ricketts inicial.

A) Initial panoramic radiograph. B) Initial lateral skull radiograph. C) Ricketts cephalometry.

querían mejora en su posición; se indicaron elásticos de clase II 3/16 4.5 oz/130 g durante cuatro meses. Una vez erupcionados los terceros molares superiores, se les colocaron tubos y se reforzó la clase I con elásticos de clase II 3/16 4.5 oz/130 g del microimplante al canino durante dos meses (Figura 5).

Para finalizar, se colocaron elásticos en caja anterior 1/4 3.5 oz/100 g y elásticos de clase II 3/16 4.5 oz/130 g para asentamiento que se utilizaron durante cuatro meses. Una vez estabilizado el caso, se procedió a retirar los aparatos fijos. La retención utilizada

fue retenedores removibles tipo Hawley circunferencial tanto en superior como en inferior.

RESULTADOS

Se mantuvo el perfil de manera estable, y dentalmente se obtuvo la clase I canina y molar. Se consiguió un correcto *overjet* y *overbite*, así como líneas medias centradas. Se establecieron las guías anterior y canina y se logró liberar el apiñamiento (Figuras 6 y 7). En la sobreimposición podemos observar que es-

Figura 4:

Se observa el espacio de las extracciones de los segundos molares superiores con el objetivo de distalizar los primeros molares superiores, con el apoyo de los microimplantes en el sector posterior.

The space of the extractions of the upper second molars is observed in order to distalize the upper first molars, with the microimplants in the posterior sector.

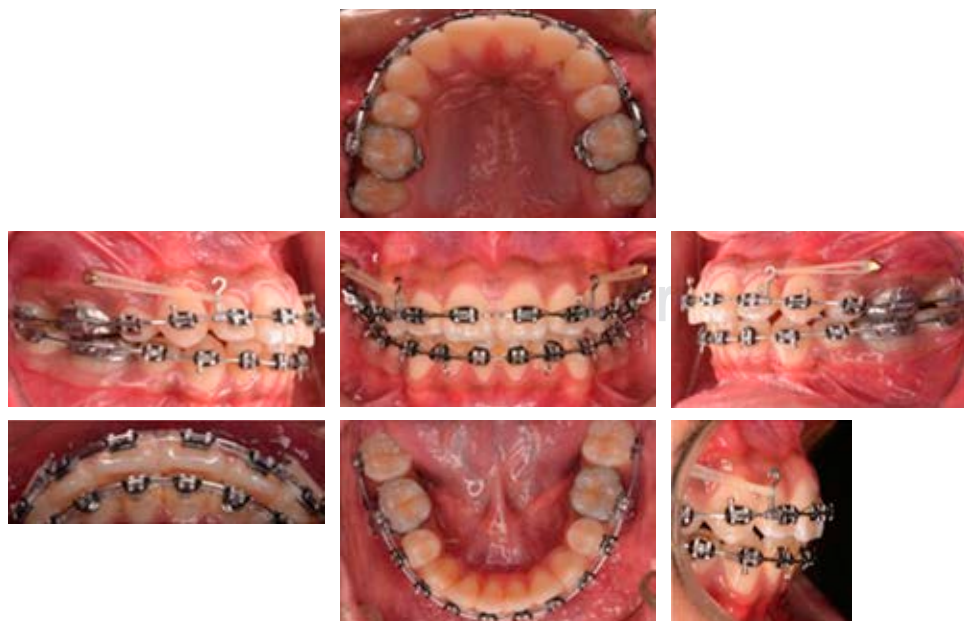
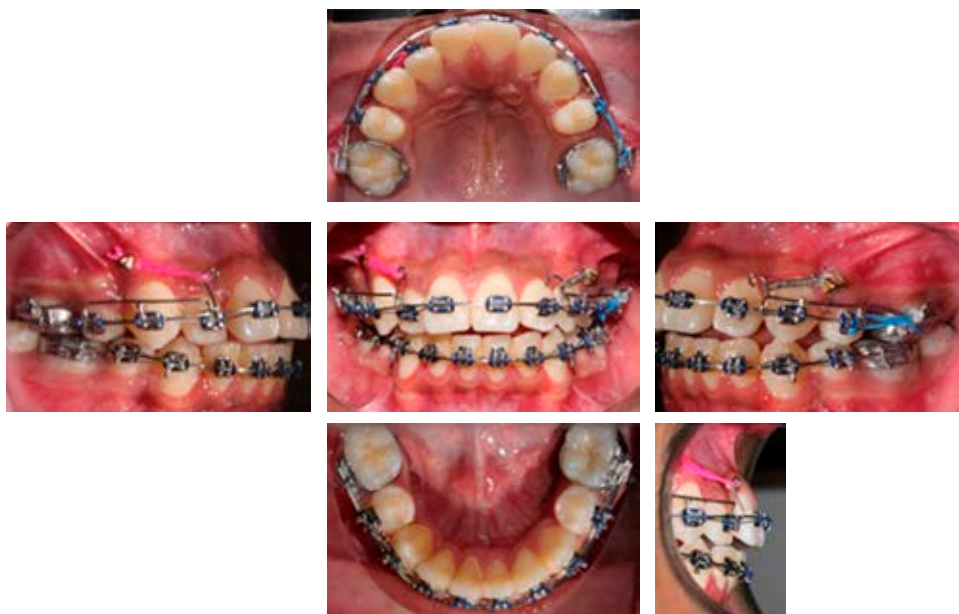


Figura 5:

Se observa el cierre de espacios y la erupción de los terceros molares superiores en el espacio de las extracciones de los segundos molares.

The closure of spaces and eruption of the upper third molars are observed in the space of the second molar extractions.

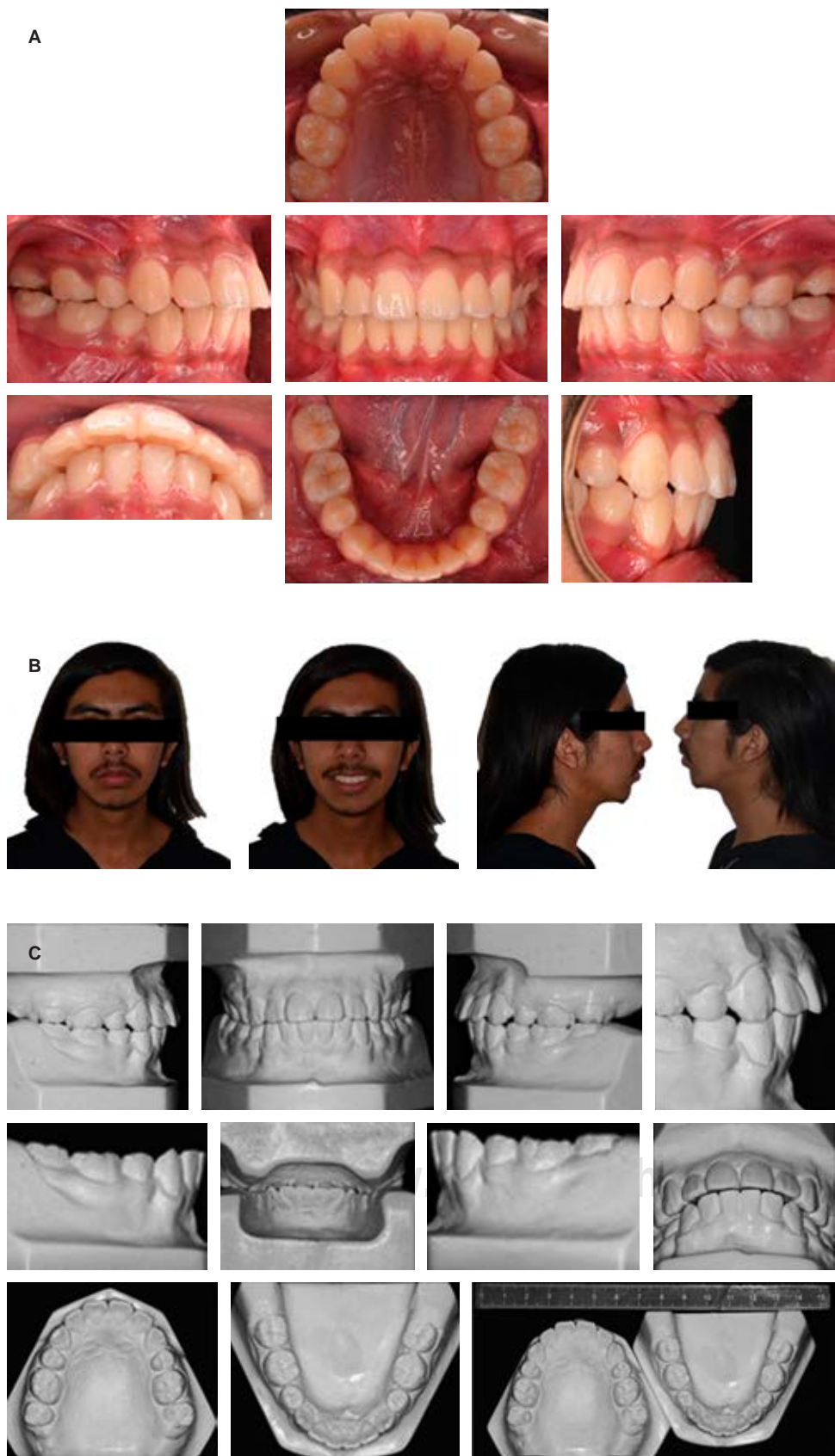

Figura 6:

A) Fotografías intraorales finales. **B)** Fotografías extraorales finales. **C)** Modelos de estudio finales.

A) Final intraoral photographs. **B)** Final extraoral photographs. **C)** Final study models.

queletalmente no hubo cambios significativos, ya que el paciente fue diagnosticado quirúrgicamente y decidió rechazar dicha opción, por lo que el tratamiento fue enfocado a la corrección de la parte dental (*Figura 8*).

DISCUSIÓN

Andrade y colegas⁹ muestran un caso clínico en el cual se realizó la extracción de los segundos molares maxilares para realizar una fácil distalización de los primeros molares, mejorando las relaciones dentales y esqueléticas, se presentó un perfil dolicofacial, clase II molar, así como *overjet* aumentado. Esqueleticamente era una clase II con proinclinaciones de incisivos y el tercer molar se encontraba en buena posición. Realizaron las extracciones de los segundos molares superiores, para distalizar el primer molar y que el tercer molar ocupara el lugar de los segundos, así se obtuvo una clase I molar y canina, un correcto *overjet* y *overbite*, y un perfil estable. En nuestro caso clínico se realizaron mecánicas similares, obteniendo de igual manera resultados satisfactorios y estables. Realizamos extracciones de los segundos molares superiores, con el objetivo de distalizar las primeras molares superiores y obtener la clase I molar con ayuda de mini-implantes, tal y como lo menciona Mandakovic y Rodríguez,¹⁰ quienes concluyen que la distalización con dispositivos de anclaje esquelético es un procedimiento eficaz, ya que el vector de fuerza pasa cerca del centro de resistencia, lo cual hace que la distalización a clase I molar se realice en un menor tiempo, aproximadamente de ocho meses dependiendo de la cantidad de fuerza aplicada y la severidad de la maloclusión clase II, sin provocar inclinaciones ni cambios verticales faciales significativos.¹¹ Casasa Del Real y su grupo¹² señalan la posibilidad de reforzar la distalización de los molares con *sliding hooks*,

el cual ha demostrado ser un método versátil y simple para la retracción dental, siempre y cuando tengamos la cooperación del paciente y su compromiso con el uso de elásticos. Como se pudo observar en este reporte de caso, el *sliding hook* y la cooperación del paciente con los elásticos, ayudaron a la distalización de los primeros molares de manera eficaz.

En ocasiones, además de las extracciones de los molares, es necesaria la extracción de premolares, para la corrección del apiñamiento. Dávila y su equipo¹³ indican que la decisión de realizar extracciones dependerá de la posición del incisivo inferior con respecto a la línea A-Po o a la negación del paciente a someterse a la cirugía ortognática, además de que la percepción de los pacientes con biprotrusión mejora cuando se les trata con extracciones. Menciona a una paciente biprotrusiva con *overjet* aumentado, a quien se le realizó la extracción del segundo premolar logrando mejorar el perfil. De la misma manera, nuestro paciente presentó una posición del incisivo inferior con respecto a la línea A-Po aumentado, y era un paciente quirúrgico que rechazó esa opción del tratamiento. Como parte del tratamiento estuvo la extracción de los primeros premolares superiores e inferiores, lo cual ayudó a mantener el perfil del paciente con la liberación del apiñamiento, tal y como lo mencionó Dávila y sus colegas.

Barthelemi¹⁴ menciona varias alternativas de extracciones, entre ellas la de primeros o segundos premolares, y las de molares, concluye que la decisión de extraer los primeros o segundos premolares dependerá del cambio que se prefiera realizar en el perfil: si el objetivo es mejorar el perfil, deberán extraerse los primeros premolares; por el contrario, si el objetivo es mantener el perfil se deberán extraer los segundos premolares. Además, menciona que, en casos con apiñamiento severo, especialmente cuando

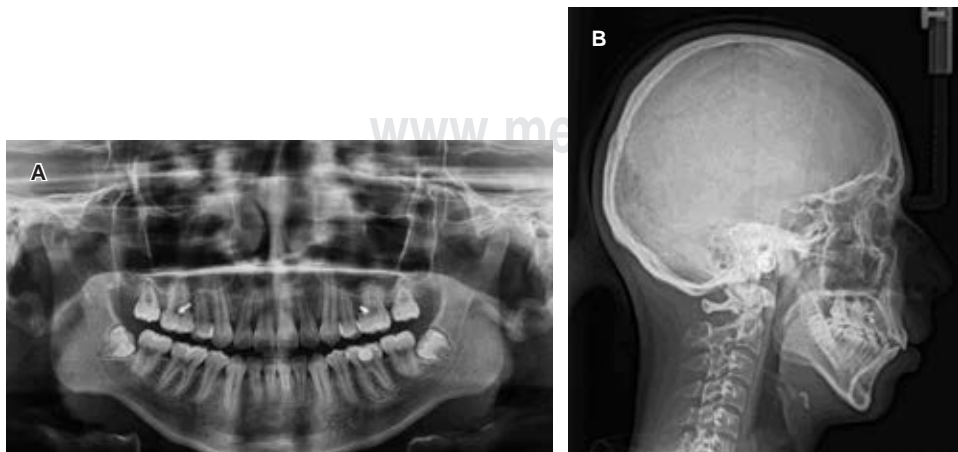


Figura 7:

A) Radiografía panorámica final.
B) Radiografía lateral de cráneo final.

A) Final panoramic radiograph.
B) Final lateral skull radiograph.

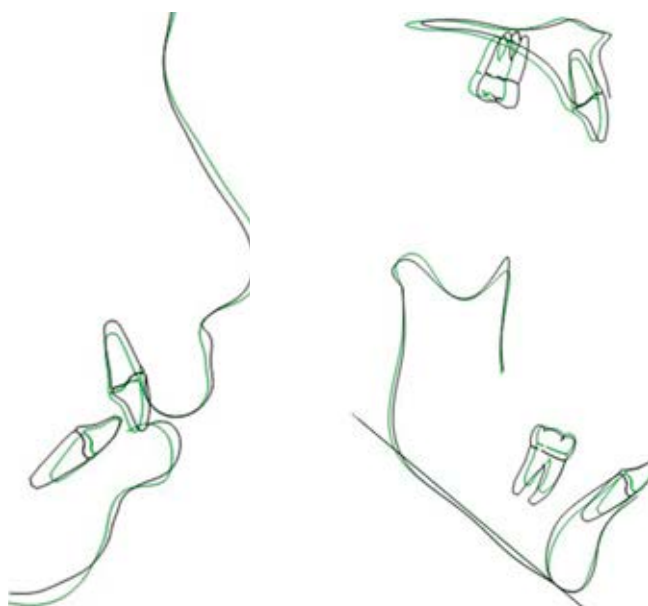


Figura 8: Sobreimposición.

Superimposition.

existen caninos fuera de la arcada dental, la decisión de extraer primeros o segundos molares puede ser una buena opción, siempre y cuando se tenga una correcta planeación del tratamiento. En nuestro caso se realizaron extracciones de primeros premolares y segundos molares, obteniendo resultados satisfactorios.

CONCLUSIONES

Existen alternativas para la corrección de la clase II, una de ellas es la extracción de primeros o segundos molares. Las extracciones de los segundos molares y de los primeros premolares superiores e inferiores en conjunto con las mecánicas utilizadas tanto con mini-implantes como con la aplicación del *sliding hook*, y de los elásticos, fueron realizadas de manera exitosa para lograr los objetivos planteados, previo al tratamiento, obteniendo resultados satisfactorios, tanto para el paciente como para el ortodoncista.

Case report

Class II correction treatment with extractions of second maxillary molars: clinical case report

Florencia Sánchez Ochoa,*
Tania Elizabeth Mejía Ávalos,§

Jacqueline Adelina Rodríguez-Chávez,†
Daniel Villanueva Betancourt,†
Mónica Covarrubias Guitrón†

* Alumno de la Especialidad en Ortodoncia.

§ Egresada de la Especialidad en Ortodoncia.

† Profesor de la Especialidad en Ortodoncia.

Departamento de Clínicas Odontológicas Integrales. Centro Universitario de Ciencias de la Salud. Universidad de Guadalajara. México.

ABSTRACT

Introduction: Sometimes, the extraction of bicuspid is not enough to correct severe crowding, excessive overjet, molar class II and protrusive profile, so extraction of the first or second molars are suggested, as long as the presence of the third molar is in good anatomical shape and condition. **Objectives:** Correcting class II and severe crowding by extracting the first four premolars, as well as the second maxillary molars. **Case report:** A 14-year-old male patient whose skeletal, dental, and soft tissues analysis lead the diagnosis as a skeletal class II due to maxillary protrusion and mandibular retrusion, with a vertical growth pattern. The following treatment plan was performed: Extractions of second upper molars to distalize the first upper molars beside the extraction of the first upper and lower premolars with the aim of releasing the crowding and correct the overjet. MBT slot 0.22" brackets were used, followed by the orthodontic treatment sequence. **Results:** The profile remained stable and class I molar and canine were obtained. We achieved a correct overbite and overjet, and centered midlines. Anterior and canine guides were established and the crowding was released. **Conclusions:** Molar extractions whether first or second, are good alternative in class II cases with severe crowding, protrusive profile, and excessive overjet, as long as control of the case is maintained and constant observation of the third molars is made.

Keywords: Second molar extractions, class II, bicuspid extractions, molar distalization.

INTRODUCTION

On occasions in class II treatment, the extraction of either first or second premolars is not sufficient to alleviate severe crowding and allow retraction of the anterior sector and correction of the midline. Premolar extraction alone does not correct the excessive overjet, the molar class II relationship and, the protrusive profile, since the space generated by these is only consumed in correcting the gap discrepancy.^{1,2} Some authors have suggested extractions of teeth other than bicuspid as an alternative for orthodontic treatment. The incidence of such extractions is 15%, including the extraction of permanent first molars.³ Because of this situation, in 1938 extractions of the second permanent molars were suggested as a treatment alternative to class II correction.⁴ Among the advantages of extracting upper second molars are greater stability in the treatment result, obtaining molar class I, efficient

reduction of deep overbite, prevention of excessive flattening of the profile, correction of severe crowding, facilitating distal movement of the first molar, reduction in treatment time, little residual space at the end of orthodontic treatment, as well as preventing impaction of the third molars. However, certain disadvantages have also been exposed, the most controversial being an unacceptable position of the third molar, which would require a second treatment phase. Another one, is the excessive removal of dental material.^{4,5}

Booij et al⁶ in 2013, mentions the extraction of first molars as an alternative to class II correction, concluding that a retraction up to 2.7 mm of the anterior area is achieved, reducing the upper lip by 1.4 mm and obtaining a better facial profile.

It is important to highlight that, when opting for upper second molar extractions, distalization of the first molar will be necessary. Lately anchorage control by means of micro-implants has been effective for a wide variety of teeth movements. Micro-implants assist in the distalization of maxillary molars and are a favourable strategy in class II correction.⁷

Recently, four situations have been suggested in which extraction of permanent first molars is a good alternative, one of them being the requirement of orthodontic needs together with the presence of third molars.⁸ The decision of which and how many teeth are to be extracted should be made with great caution and should be based on a good diagnosis and treatment plan.

This article shows a clinical case in which the maxillary second molars were extracted, in addition to the four first premolars, with the aim to improve dental relations and correcting severe crowding.

CASE REPORT

Diagnosis

14-year-old male patient attending the Orthodontic Postgraduate Clinic of the University of Guadalajara, *Centro Universitario Ciencias de la Salud*, due to dissatisfaction with his facial profile and the appearance of his canines.

Functionally, the patient presents clicking in both sides of the TMJ. Facially, he presents a dolichocephalic biotype, enlarged middle third, no facial asymmetries, convex profile, medium nose, short upper lip, lip incompetence, presence of dark circles, neutral smile, showing the entire labial side of the anterior teeth (*Figure 1A*).

In the intraoral analysis the patient presents bilateral molar class II, canine class not established, permanent

dentition, severe upper and lower crowding, canines in supra occlusion, lower midline deviated 3 mm to the left, long and square teeth size, upper and lower ovoid arch form, unilateral anterior crossbite, overjet 4 mm overbite 0 mm, rotations in dental organs 14, 16, 24, 26, 44, and proinclined and protruded upper and lower incisors (*Figure 1B*). The model analysis shows a Spee's curve of 2 mm, an upper arch length discrepancy of -16 mm and a lower arch length discrepancy of -9 mm. Bilateral molar class II along with unestablished canine class and increased overjet can also be corroborated (*Figure 2*).

The panoramic radiograph showed patent upper and middle airways, presence of germs on third molars and good bone trabeculation as well as long roots. In the lateral skull X-ray, Ricketts cephalometry was traced in the Dolphin version 9.0 programme, showing a skeletal class II due to a retrusive mandible (*Figure 3 and Table 1*). We observed stage 4 of skeletal maturation according to Lamparski, which indicates a residual growth of 10-25%. With the results obtained in the skeletal, dental and soft tissue analyses, we diagnose the patient as skeletal class II due to maxillary protrusion and mandibular retrusion, with a vertical growth pattern.

Treatment goals

Improve profile, establish bilateral molar and canine class I, establish adequate anterior and canine guidance, release crowding and obtain adequate overbite and overjet.

Treatment alternative

Surgical treatment for class II correction, which was not accepted by the patient.

Treatment plan and progression

The treatment accepted by the patient started with the extraction of the upper and lower first premolars, then the upper and lower bands and MBT 0.022" brackets were placed in both arches, to start with the alignment and levelling phase with a thermal 0.016" archwire, and laceback in all four quadrants. The placement of the extra oral high traction archwire for the distalization of the upper first molars was continued, and the following archwires were placed; 0.016" upper nickel titanium and 0.016" lower steel. Subsequently a 0.175" coaxial upper archwire was placed, and an impression was taken, for the elaboration of a transpalatal bar and lingual trap,

to keep the first molar in position, however, a slight mesialization of the molars was observed in the subsequent appointments.

The midline correction started using a chain from the canine to the lower right central incisor, the canine was anchored to the posterior sector and, a panoramic radiograph was taken to assess the extractions of the upper second molars, in order to facilitate the distalization of the first molars, which had suffered loss of anchorage. The extraction of the upper second molars was determined and the use of the extraoral arch was evaluated, however, there was no cooperation from the patient, so micro-implants were placed in the posterior sector for the distalization of the first molars and to continue with the closure of the spaces (*Figure 4*). Upper and lower tie-backs with a 0.016" × 0.022" steel arch were used for this purpose. In subsequent appointments sliding jigs were placed to support this biomechanics with a 0.017" × 0.025" steel archwire.

Once the spaces were closed, the tubes of the lower second molars were incorporated and the brackets were repositioned if improvement was necessary; class II 3/16 4.5 oz/130 g elastics were indicated for four months. Once the upper third molars erupted, tubes were placed and the class I was reinforced with class II 3/16 4.5 oz/130 g elastics from the micro-implant to the canine for two months (*Figure 5*).

Finally, anterior box elastics 1/4 3.5 oz/100 g, and class II elastics 3/16 4.5 oz/130 g were placed for settling and used for four months. Once the case was stabilised, the fixed appliances were removed. The retention used was a removable Hawley-type retainer, circumferential in the upper and lower brackets.

RESULTS

The profile was maintained in a stable manner, and dental class I was obtained in canine and molar teeth. A correct overjet and overbite was achieved, as well as centred midlines. The anterior and canine guides were established and the crowding was released (*Figures 6 and 7*). In the overjet we can see that skeletally there were no significant changes as the patient was diagnosed surgically and decided to reject this option, so the treatment was focused on the correction of the dental part (*Figure 8*).

DISCUSSION

Andrade et al.⁹ shows a clinical case in which the extraction of the maxillary second molars was carried out for easy distalization of the first molars, improving

the dental and skeletal relationships, presenting a dolichofacial profile, class II molar and increased overjet; skeletally it is a class II with proinclinations of incisors, the third molar was in a good position, extractions of the upper second molars were carried out to distalize the first molar and the third molar took the place of the second molars, thus obtaining a class I molar and canine, correct overjet and overbite, and a stable profile. In our clinical case, similar mechanical procedures were carried out, obtaining equally satisfactory and stable results. We carry out extractions of the upper second molars, in order to distalize the upper first molars and obtain the class I molar with the help of mini-implants, as mentioned by Mandakovic and Rodriguez,¹⁰ where they conclude that distalization with skeletal anchorage devices is an effective procedure, since the force vector passes close to the center of resistance, which makes distalization to class I molar in a shorter time, approximately eight months depending on the amount of force applied and the severity of the class II malocclusion, without causing inclinations or significant vertical facial changes.¹¹ Casasa Del Real et al¹² mentions the possibility of reinforcing molar distalization with sliding hooks, which has been shown to be a versatile and simple method for dental retraction, however it needs the patient's cooperation and commitment to the use of elastics. As seen in this case report, the sliding hook and the patient's cooperation with the elastics helped to effectively distalize the first molars.

Sometimes, in addition to molar extractions, premolar extractions are necessary to correct crowding. Dávila et al,¹³ indicates that the decision to perform extractions will depend on the position of the lower incisor with respect to the A-Po line or on the patient's refusal to undergo orthognathic surgery, and that the perception of patients with biprotrusion improves when treated with extractions. In the same way, our patient showed an increased position of the lower incisor with respect to the A-Po line, and that he was a surgical patient who rejected this treatment option. As part of the treatment was the extraction of the first upper and lower premolars, which helped to maintain the patient's profile with the release of crowding, as mentioned by Dávila et al.

Barthelemi¹⁴ mentions several extraction alternatives, including first or second premolars and molars, and concludes that the decision to extract the first or second premolars will depend on the preferred change in the profile; if the objective is to improve the profile, the first premolars should be extracted. On the other hand, if the objective is to maintain the profile, the second premolars should be extracted. He also

mentions that in cases of severe crowding, especially when there are canines outside the dental arch, the decision to extract first or second molars can be a good option, as long as the treatment planning is correct. In the case presented in this article, extractions of first premolars and second molars were performed with satisfactory results.

CONCLUSIONS

There are alternatives for the correction of class II, one of which is the extraction of first or second molars. The extractions of second molars, and upper and lower first premolars, together with the mechanical techniques used with mini-implants and the application of the sliding hook and elastics, were successfully carried out to achieve the objectives set out prior to treatment, obtaining satisfactory results for both the patient and the orthodontist.

REFERENCIAS / REFERENCES

- Schacter R, Schacter W. Treatment of an adult patient with severely crowded bimaxillary protrusive class II malocclusion with atypical extractions. *Am J Orthod Dentofacial Orthop.* 2002; 122 (3): 317-322.
- Ozaki T, Ozaki S, Kuroda K. Premolar and additional first molar extraction effects on soft tissue. *Angle Orthod.* 2007; 77 (2): 244-253.
- Rey D, Oberti G, Sierra A. Extracción del primer molar permanente como una alternativa en el tratamiento de ortodoncia. *CES Odontol.* 2012; 25 (1): 44-51.
- Stellzig A, Basdra E, Komposch G. Skeletal and dentoalveolar changes after extraction of the second molars in the upper jaw. *J Orofac Orthop.* 1996; 57 (5): 288-297.
- Waters D, Harris E. Cephalometric comparison of maxillary second molar extraction and nonextraction treatments in patients with class II malocclusions. *Am J Orthod Dentofacial Orthop.* 2001; 120 (6): 608-613.
- Booij JW, Goeke J, Bronkhorst EM, Katsaros C, Ruf S. Class II treatment by extraction of maxillary first molars or Herbst appliance: dentoskeletal and soft tissue effects in comparison. *J Orofac Orthop.* 2013; 74 (1): 52-63.
- Kudora S, Hichijo N, Sato M, Mino A, Tamamura N, Iwata M et al. Long-term stability of maxillary group distalization with interradicular mini-screws in a patient with a class II division 2 malocclusion. *Am J Orthod Dentofacial Orthop.* 2016; 149 (6): 912-922.
- Ashley P, Noar J. Interceptive extractions for first permanent molars: a clinical protocol. *Br Dent J.* 2019; 227 (3): 192-195.
- Andrade Gallego N, Casasa Araujo AA, Gurrola Martínez B. Clase II, extracción de segundos molares maxilares, mesialización de los terceros molares. *Ortodon actual.* 2012; 9(32):38-42.
- Mandakovic D, Rodríguez M. Distalización de molares maxilares utilizando dispositivos de anclaje esquelético directo en pacientes con maloclusión clase II. Revisión bibliográfica. *Odontología Vital.* 2018; 28: 81-90.
- Dallel I, Bergeyron P, Chok A, Tobji S, Ben Amor A. Intramaxillary devices of molar distalization on fixed appliance and with aligners. *Orthod Fr.* 2017; 88 (4): 355-366.
- Casasa Del Real A, Gurrola Martínez B, Casasa Araujo A. Distalización de molares en maloclusión clase II dental con mecánica de *sliding hook*. *Rev OACTIVA UC Cuenca.* 2018; 3 (3): 51-56.
- Dávila GDG, Vázquez LA, Ortiz VM, Campos RAP. Corrección de clase II división 1 con extracciones de segundos premolares maxilares. Reporte de un caso. *Rev Mex Ortod.* 2014; 2 (2): 130-135.
- Barthelemi S. Can extraction sites affect the profile? *Int Orthod.* 2014; 12 (1): 49-83.

Correspondencia / Correspondence:
Mónica Covarrubias Guitrón
E-mail: monicova1@yahoo.com