



Paciente con secuela de labio y paladar hendido. Tratamiento ortodóncico y quirúrgico

Ana Rosa García Salinas,* Isaac Guzmán Valdivia,^{†,§} Juan Carlos López Noriega,[¶]
Pamela Socorro Mosqueda Maza,^{||} Carlos Francisco Pérez Sánchez,^{||}
Viannelly Medina Madera,^{**} Marlene Solís Olvera,* Mariana Rodríguez Álvarez^{§§}

* Especialista en Ortodoncia y Ortopedia.

[§] Académico en la División de Estudios de Posgrado e Investigación (DEPeI) de la UNAM. México.

[†] Especialista en Cirugía Maxilofacial. Académico en la DEPeI de la UNAM. México.

^{||} Especialista en Cirugía Maxilofacial.

^{**} Especialista en Prótesis Bucal e Implantología.

^{§§} Especialista en Periodoncia e Implantología.

RESUMEN

Se reporta un caso clínico de paciente femenino de 23 años, con secuela de labio y paladar hendido, clase III esquelética, dolicofacial, crecimiento hiperdivergente, perfil cóncavo, plano oclusal cantedo, laterognasia mandibular, mordida cruzada anterior y posterior, comunicación oronasal a nivel del canino superior izquierdo, lado derecho con clase I molar y clase I canina, lado izquierdo clase I molar, clase canina no valorable. Fase prequirúrgica: se le colocó sistema Roth 0.022[®], se realizaron extracciones de los órganos dentales 12 y 22, objetivo visual de tratamiento (VTO) y trazado de predicción quirúrgica (TPQ) inicial. Se descompensó y se preparó para la cirugía ortognática. Fase quirúrgica: avance e impactación maxilar, retroposición mandibular y estética del labio superior. Fase postquirúrgica: consolidación y estabilización del caso. Asentamiento oclusal, rehabilitación protésica y retención. Se obtuvieron resultados dentoesqueléticos satisfactorios que mejoraron sus características faciales.

Palabras clave: Labio y paladar hendido, comunicación oronasal, tratamiento quirúrgico, tratamiento ortodóncico.

INTRODUCCIÓN

La fisura labio palatina (FLP) es una de las malformaciones congénitas más frecuentes y se produce por una falla en la fusión de los tejidos que darán origen al labio superior y al paladar. Durante el desarrollo

embrionario la boca primitiva inicia su formación entre los 28 y 30 días de gestación con la migración de células desde la cresta neural hacia la región anterior de la cara. Entre la quinta y la sexta semana los procesos frontonasales y mandibulares derivados del primer arco faríngeo forman la boca primitiva. Posteriormente, los procesos palatinos se fusionan con el tabique nasal medio formando el paladar y la úvula entre los 50 y los 60 días del desarrollo embrionario.¹

Las fisuras labio palatinas son el resultado de la no unión de los procesos centrales y laterales de la cara durante el desarrollo embrionario. Pueden presentarse en el labio o en el paladar o combinadas y su causa es multifactorial. Sin embargo, este tipo de alteración no sólo afecta la apariencia física facial, también ocasiona problemas para la alimentación, la dentición, la audición, el lenguaje, la autoestima y la autoimagen, asimismo surgen enfermedades respiratorias altas y bajas.²

Las áreas afectadas por las fisuras faciales por lo regular son el labio superior, el reborde alveolar, el paladar duro y el paladar blando. Poco más de 50% son fisuras combinadas del labio y el paladar y aproximadamente la cuarta parte de ellas es bilateral. Las frecuencias que se dan para estas malformaciones son variables, desde una en 500 nacimientos en poblaciones asiáticas, a una en 2,500 en afrodescendientes y una en 1,000 entre caucásicos, hispanos y latinos. Para México tienen una incidencia de alrededor de 1.1 a 1.39 por cada 1,000 nacidos vivos registrados.³

El origen de la FLP es multifactorial, y se pueden dividir en genéticas y ambientales. Las causas de

Recibido: Agosto 2020. Aceptado: Noviembre 2020.

Citar como: García SAR, Guzmán VI, López NJC, Mosqueda MPS, Pérez SCF, Medina MV et al. Paciente con secuela de labio y paladar hendido. Tratamiento ortodóncico y quirúrgico. Rev Mex Ortodon. 2019; 7 (4): 247-257.

© 2019 Universidad Nacional Autónoma de México, [Facultad de Odontología]. Este es un artículo Open Access bajo la licencia CC BY-NC-ND (<http://creativecommons.org/licenses/by-nc-nd/4.0/>)

índole ambiental pueden agruparse en tres clases: físicas, químicas y biológicas. Por modificar el desarrollo embriológico y producir deformaciones, a los factores ambientales se les ha llamado teratógenos. Las investigaciones sobre factores de riesgo de FLP han demostrado, por ejemplo, que la frecuencia de niños con tales anomalías es más común en madres epilépticas que ingieren anticonvulsivantes durante el primer trimestre de embarazo. Se les ha relacionado con enfermedades agudas, en particular influenza.³ En diversos estudios se ha concluido que este tipo de anomalía se debe probablemente a la interacción con fármacos o cualquier otra droga, el consumo de alcohol, tabaquismo materno, edad materna, diabetes en el embarazo, abortos anteriores, aspectos genéticos y nutricionales, el uso de pesticidas en agricultura, radiación ionizante, agentes infecciosos, estrés, antecedentes familiares y presencia de otra malformación craneofacial.³

Las fisuras de labio son más frecuentes en el género masculino, mientras que las fisuras aisladas del paladar son más comunes en el género femenino. La incidencia del labio fisurado es más usual del lado izquierdo que en el derecho.³

La incidencia de labio y paladar hendido en México, de acuerdo con Armendares y Lisker (2003), está reportada en 1.39 casos por cada 1,000 nacimientos vivos.⁴

González-Osorio CA realizó un estudio de 2003 a 2009 y presentaron 10,573 nuevos casos de FLP (promedio de 1,510.43 por año). Los estados con mayor tasa de FLP ($\times 1,000$ nacidos) fueron: en 2003 Ciudad de México (1.76), en 2004 Jalisco (2.62), en 2005 Oaxaca (1.66), en 2006 Estado de México (1.29), en 2007, 2008 y 2009 Jalisco (2.17, 2.92 y 1.99, respectivamente). Los varones fueron los más afectados ($p < 0.05$).³

A mediados de los años 90 el Servicio de Ortodoncia del Instituto Nacional de Pediatría imple-

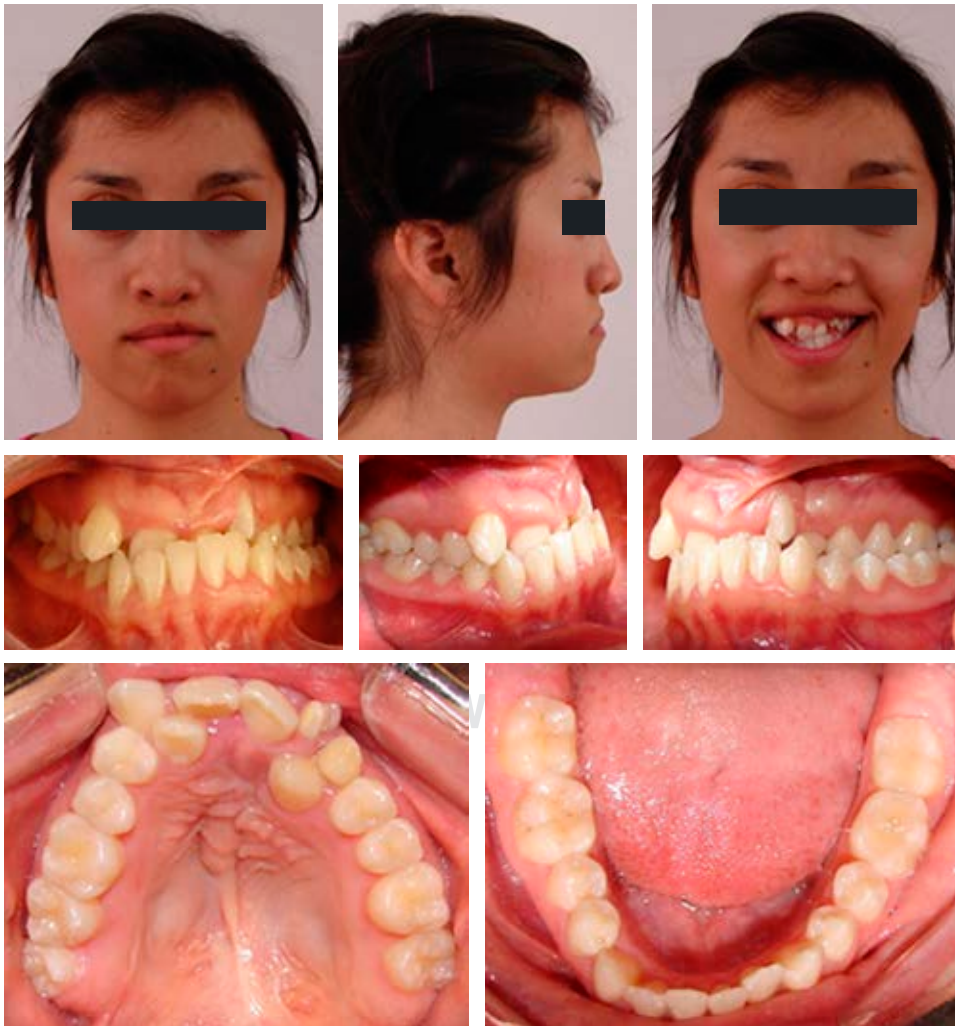

Figura 1:

Fotografías iniciales extraorales e intraorales.

Initial extraoral and intraoral photographs.

Figura 2:

Radiografía lateral de cráneo y ortopantomografía inicial.

Initial lateral skull radiograph and initial panoramic radiograph.

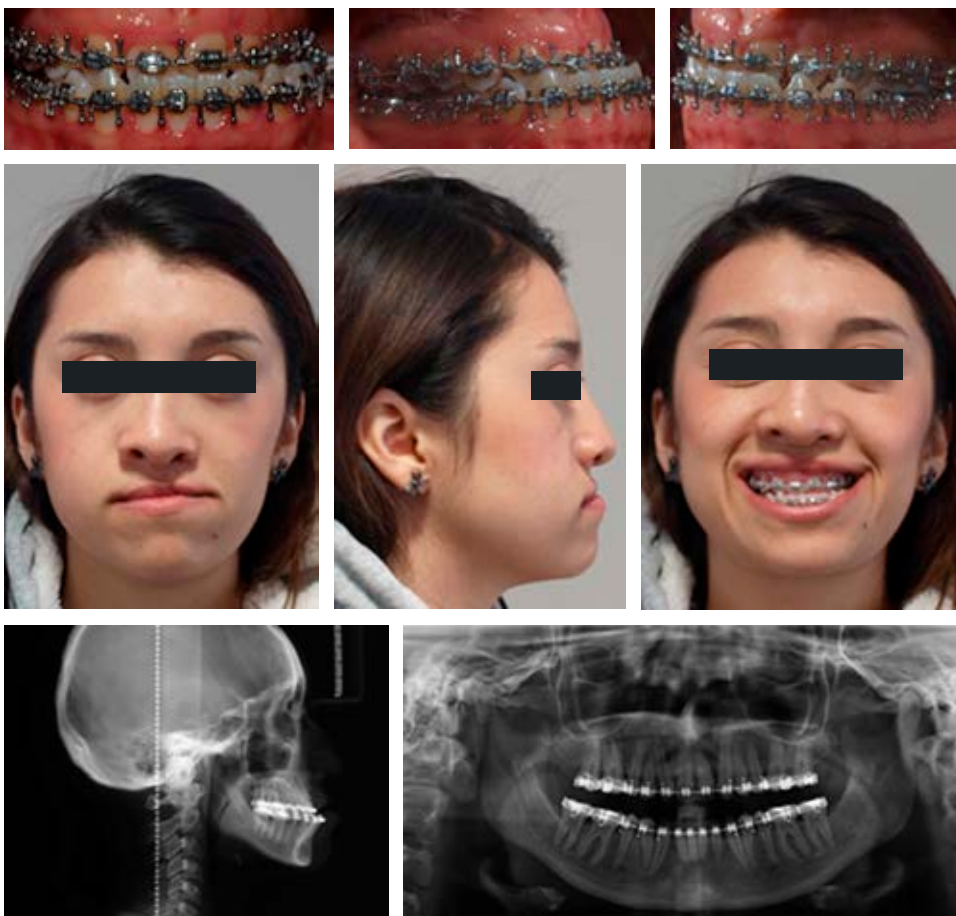
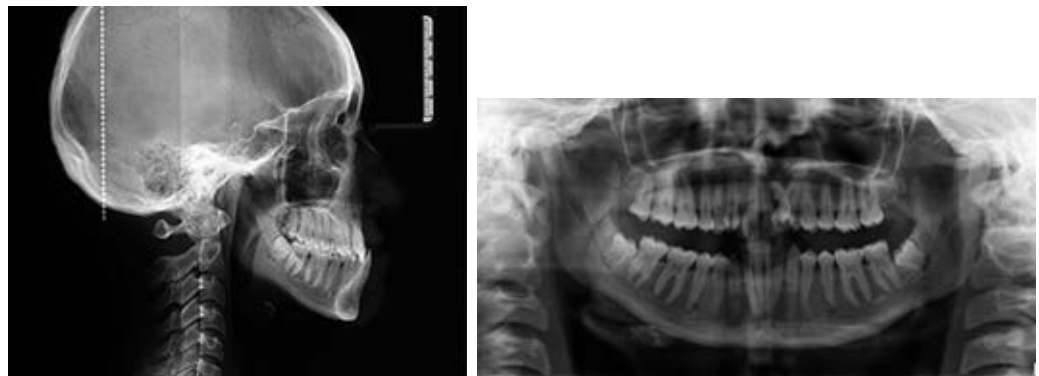
Figura 3:

Fotografías y radiografías prequirúrgicas.

Presurgical photographs and X-rays.

mentó el tratamiento ortopédico temprano en los pacientes con labio y paladar hendidos, fundamentado en los conceptos de matriz funcional y en los principios de crecimiento y desarrollo facial. Debido a la observación y seguimiento de los pacientes, se llegó al manejo actual de la ortopedia tridimensional y de tejidos blandos, que inducen un adecuado crecimiento facial y un mejor desarrollo psicosocial.⁵

Antes de desarrollar los conceptos y técnicas en que se basa la filosofía actual del tratamiento ortopédico de los pacientes con labio y paladar hendidos (FLP), es necesario conocer los antecedentes que le dieron origen. En 1880, Kingsley reportó el tratamiento de pacientes con FLP, pero fue hasta después de la Segunda Guerra Mundial que se consolidó en Europa la escuela de la ortopedia funcional de los maxilares bajo los principios descritos por Roux, referentes a la

adaptación funcional, dando inicio a un sinnúmero de aparatos remodeladores del crecimiento facial.⁵ Durante los años 60, Moss dio a conocer su teoría de la matriz funcional que estimuló a innumerables servicios a presentar sus experiencias, destacándose entre otros, los trabajos de Bjork y Broadbent. En los años 70, Enlow publica sus trabajos de crecimiento y desarrollo facial por el principio de partes y contrapartes. Estos principios, en el caso de las fisuras bilaterales, dieron origen al primer tratamiento ortopédico prequirúrgico reconocido, con los intentos de retroposición de la premaxila inducidos por fuerzas provenientes de un resorte de tracción adaptado a un gorro, o por medio de un aparato denominado bigotera, que seguía los principios del arco extraoral, donde el fin pretendido era llevar a la premaxila a una posición posterior hasta hacer contacto con los segmentos laterales, o mejor dicho, reposicionada entre ellos. La resultante de esa mecánica de tratamiento fue la retrusión maxilar en la mayoría de los casos, hecho que obligaba a utilizar máscaras faciales en etapas posteriores del crecimiento para traccionar el maxilar. Otra situación a

considerar fue que, en muchas ocasiones, la premaxila no se retroponía en cuerpo, produciendo únicamente una anómala inclinación de ésta.⁵

Es sabido que existe una deformación de los cartílagos nasales por las malas inserciones musculares y la falta de soporte en el piso nasal. El crecimiento facial tiende a ser complejo, donde ninguna estructura funciona de manera aislada. Por lo que, para lograr un excelente resultado en la estética facial se tienen que rehabilitar los tejidos blandos, lo que se logra con aparatos miofuncionales.

Se debe enfatizar que el tratamiento de los pacientes con FLP debe ser integral, multidisciplinario e interdisciplinario y que gracias a la aplicación diaria de esos conceptos, con discusión individualizada para cada paciente, es que los resultados que actualmente se tienen son muy satisfactorios, tanto funcionales como estéticos.⁵ Los procedimientos quirúrgicos habituales pueden llegar a ser más de 15 en cada caso como queiloplastia, colgajo vomeriano, plastia primaria de la punta nasal, miringotomía, palatoplastia, faringoplastia, colgajo

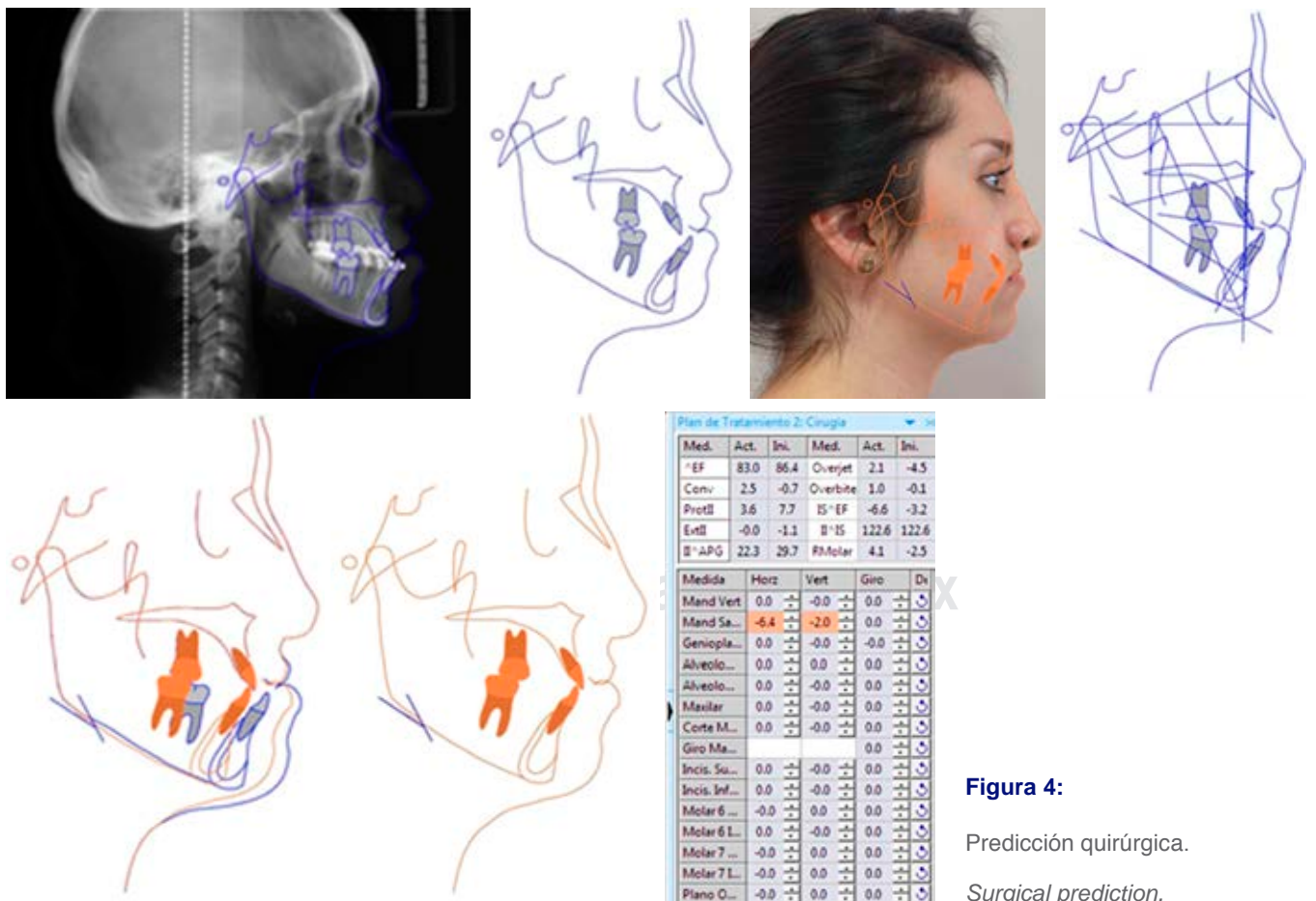


Figura 4:
Predicción quirúrgica.
Surgical prediction.

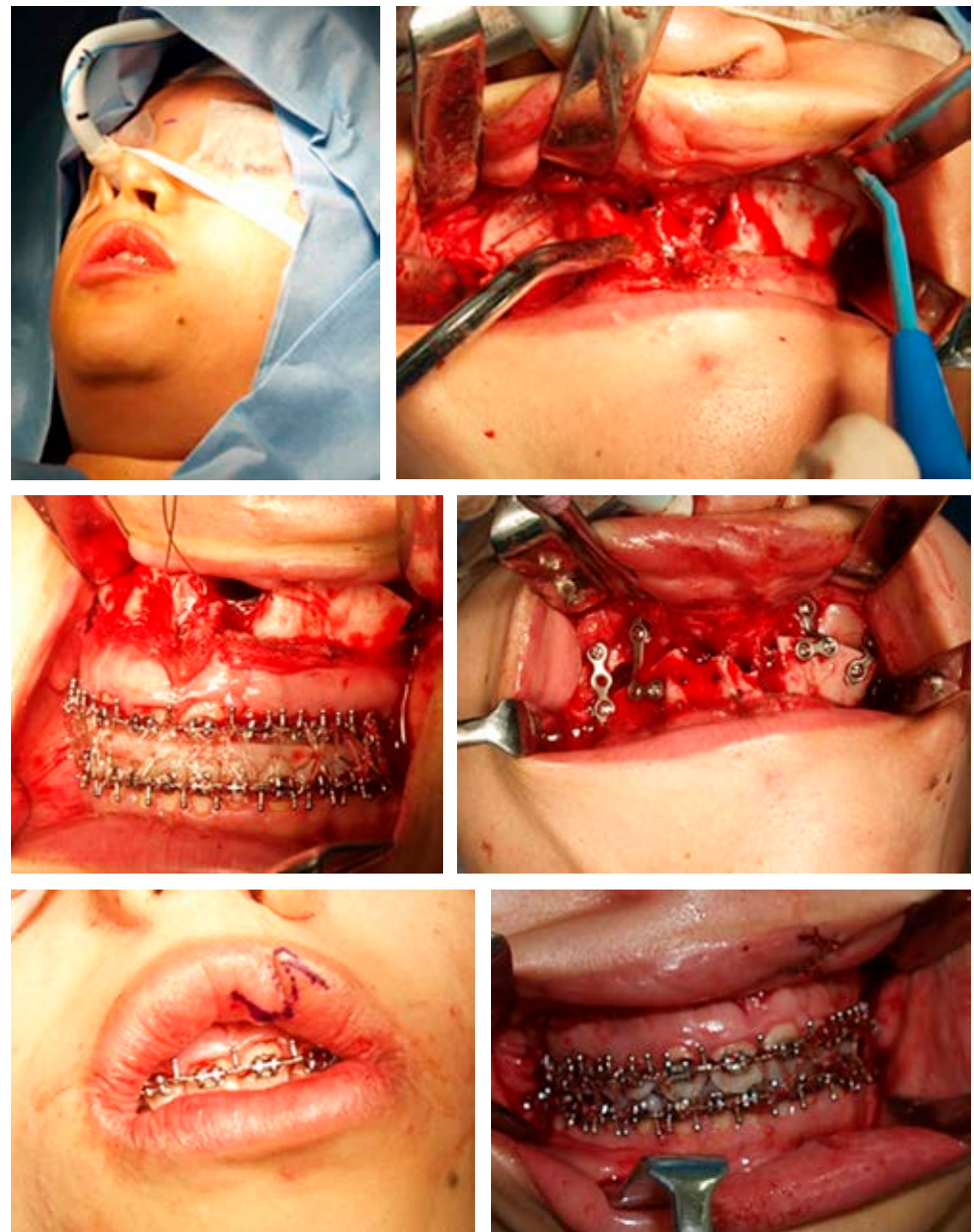


Figura 5:

Fase quirúrgica.

Surgical phase.

retrofaríngeo, cierre de fístula, plastia de fondo de saco, osteotomías, ortodoncia quirúrgica, injertos óseos alveolares, rinoseptoplastia secundaria, implantes dentales y otras correcciones secundarias. Muchos de ellos se combinan en un solo acto quirúrgico. En el primer tiempo quirúrgico, después de la ortopedia prequirúrgica, habitualmente se realiza el tratamiento integral del paladar primario con procedimientos como queilorinoplastia primaria, colgajo vomeriano o tratamiento del piso nasal y miringotomía. De acuerdo con las variables fenotípicas y del enfoque, de preferencia de

cada cirujano, en el segundo tiempo por lo regular se efectúan procedimientos como palatoplastia y ocasionalmente cierre de fistulas anteriores o plastias alveolares, revisión de fondo de saco del labio superior y posible retoque de la primera cirugía, sea en labio o nariz. Como tercer tiempo, en general, después de valorar el crecimiento y desarrollo de las estructuras del tercio medio facial y el desarrollo y evolución del lenguaje se formaliza la programación para corregir la posible insuficiencia velofaríngea secundaria y estabilizar la arcada dentaria, sea con unión mucoperiostica del alveo-

lo, o con injerto óseo alveolar. Un posible cuarto tiempo quirúrgico se destina con frecuencia a rino-septoplastia secundaria, osteotomías diversas, o correcciones secundarias menores.⁴

La función muscular puede verse reducida a causa de la abertura del techo de la boca y del labio, lo que origina un retardo en el habla o habla anormal. Es una alteración que puede causar neumonías. Debido a la gran relación entre el orificio interno de la trompa de Eustaquio y la orofaringe, el caso de

los labios hendidos con fisura palatina, se producen frecuentes infecciones del oído medio. El factor mecánico lo constituye la irritación que provocan los alimentos al entrar fácilmente en contacto con el orificio faríngeo de la trompa de Eustaquio, lo que produce inflamaciones que cierran la luz del conducto y facilitan la infección. Se ha observado que en la mayoría de estos pacientes con labio hendido completo y fisura palatina tienen una pérdida de audición superior a los 10 decibeles, misma que parece crecer confor-

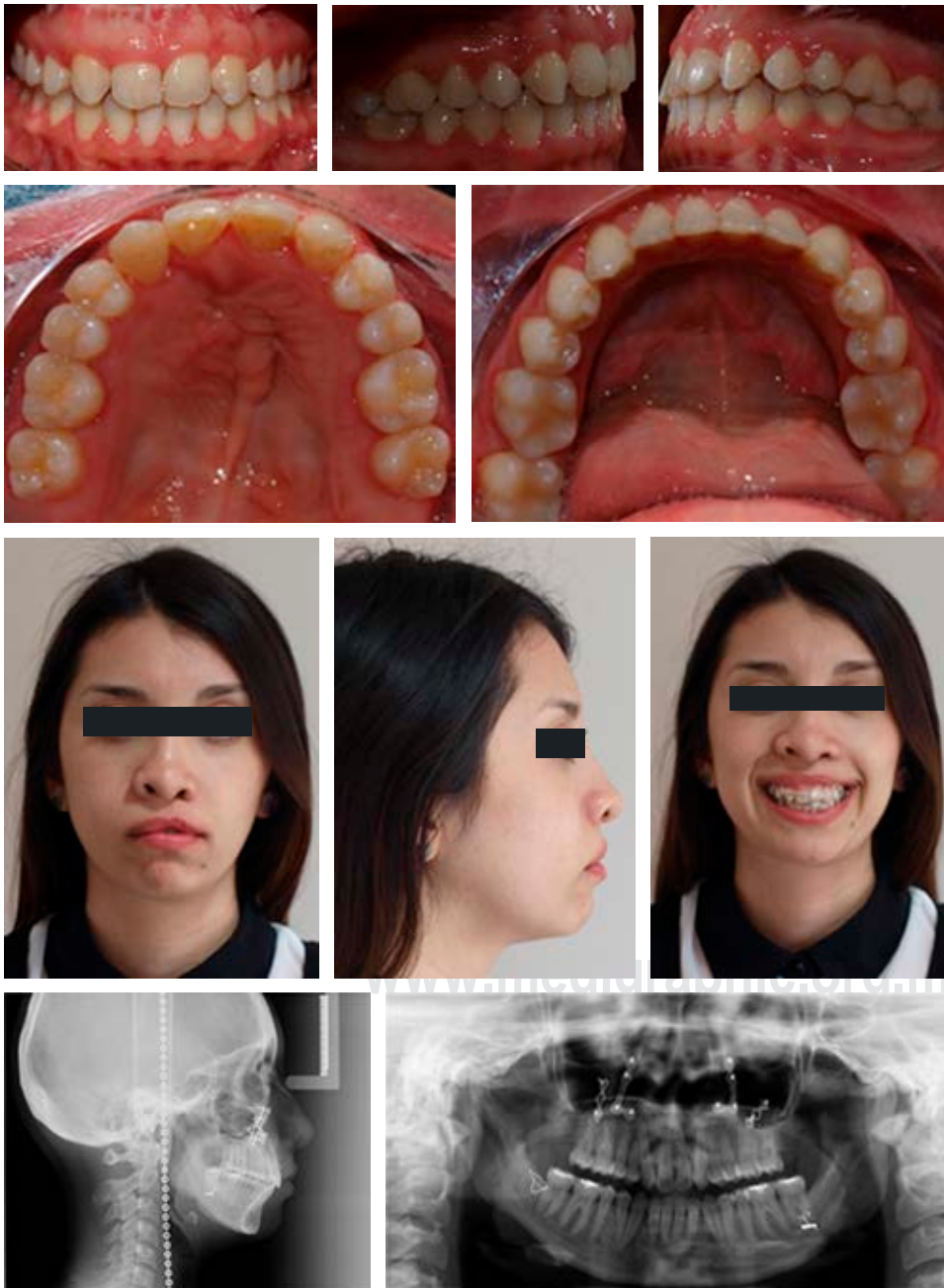


Figura 6:

Fotografías y radiografías finales.

Final photographs and radiographs.

Figura 7:
 Comparación **A)** inicial,
B) prequirúrgica,
C) postquirúrgica.
 Comparison **A)** initial,
B) presurgical,
C) postsurgical.

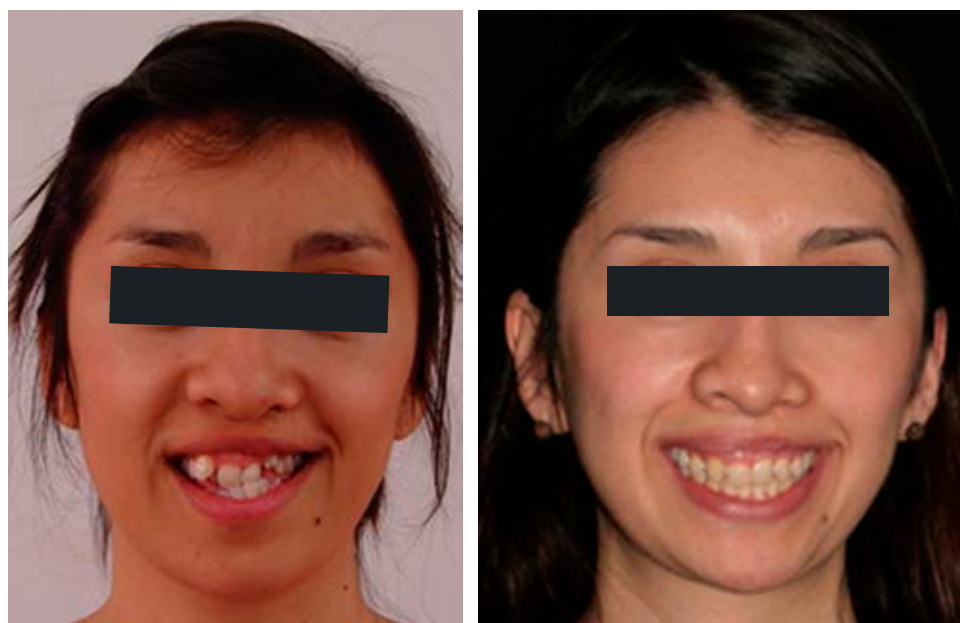
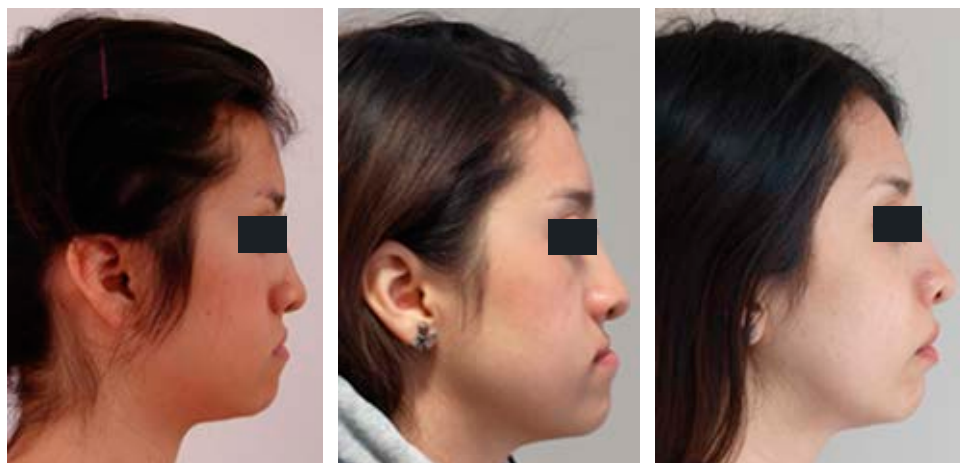

Figura 8:
 Fotografía de sonrisa.
A) Inicial, **B)** Tratamiento
 ortodóncico terminado.
 Smile photograph.
A) Initial, **B)** orthodontic
 treatment finished.

me aumenta la edad en la que se realiza la reconstrucción del paladar anterior y posterior. Motivo por el cual es necesario tratar lo más pronto posible a este tipo de pacientes.⁶

En algunas ocasiones una operación a temprana edad, como es el cierre quirúrgico del paladar duro, genera una fibrosis durante la cicatrización impidiendo un normal desarrollo del maxilar superior, lo que produce una oclusión clase III de Angle y desarrolla un perfil con pseudoprogнатismo.⁷⁻⁹

CASO CLÍNICO

Se reporta un caso clínico de paciente femenino de 23 años con secuela de labio y paladar

hendido, clase III dento-esquelética, dolico-facial, crecimiento hiperdivergente, perfil cóncavo, plano oclusal cantedo, laterognasia mandibular, mordida cruzada anterior y posterior, comunicación oronasal a nivel del canino superior izquierdo, lado derecho con clase I molar y clase I canina, lado izquierdo clase I molar, clase canina no valorable (Figuras 1 y 2).

En la fase prequirúrgica se le colocó sistema Roth 0.022", se realizaron extracciones de OD 12 y 22, VTO y TPQ inicial. Se descompensó y se preparó para la cirugía ortognática (Figuras 3 y 4).

La fase quirúrgica consistió en avance e impactación maxilar, retroposición mandibular y verificación de la estética del labio superior (Figura 5).

En la fase postquirúrgica los objetivos fueron la consolidación y estabilización del caso así como el asentamiento oclusal y retención.

Se obtuvieron resultados dentoalveolares satisfactorios que mejoraron sus características faciales (Figuras 6 a 9).

DISCUSIÓN

El tratamiento es complejo y se requiere de un equipo multidisciplinario formado por profesionales para obtener una armonía facial, dental y neuromuscular. En algunos casos es necesario colocar un injerto óseo alveolar que estabilice definitivamente el arco alveolar, en este caso sí se realizó durante la infancia y al efectuar la cirugía ortognática se observó una cicatrización adecuada.

La motivación principal de los pacientes con labio y paladar hendido no sólo es restablecer la función masticatoria, sino tener una mejor estética. Consi-

derando que esta malformación causa problemas cosméticos, fonéticos, auditivos, maloclusiones, anomalías y ausencias dentarias, colapso transversal del maxilar, emocionales y psicológicos es necesaria la intervención quirúrgica para su corrección. Se cumplieron los objetivos considerados al inicio del tratamiento, especialmente el balance facial que era de vital importancia para la paciente, logrando un tratamiento exitoso.

CONCLUSIONES

Es muy importante realizar un diagnóstico detallado para poder determinar el tratamiento adecuado para cada paciente y cubrir sus expectativas, dejando siempre una función dental adecuada en armonía con su estética facial.

En muchas ocasiones se necesita una relación interdisciplinaria con otras especialidades dentales para poder llegar a un tratamiento exitoso.

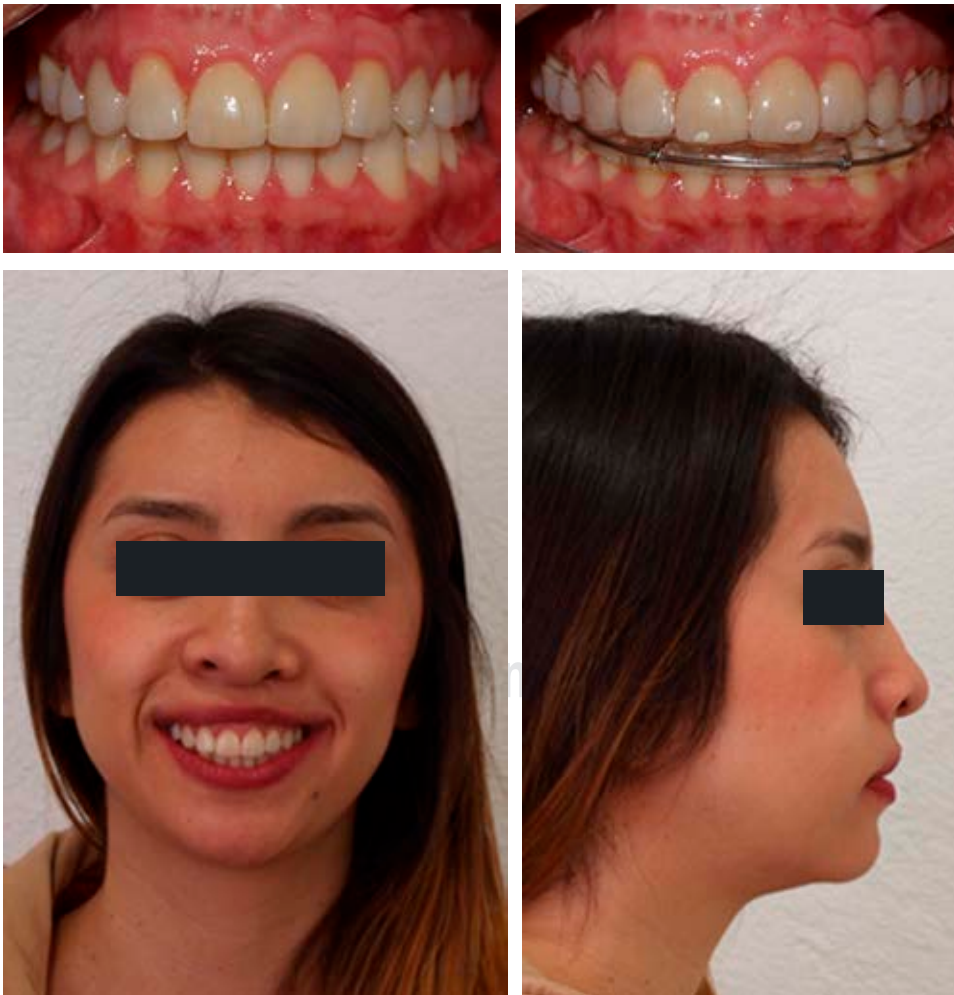

Figura 9:

Rehabilitación protésica con carillas y colocación de retenedores finales.

Prosthetic restoration with veneers and placement of final retainers.

Case report

Patient with cleft lip and palate sequela. Orthodontic and surgical treatment

Ana Rosa García Salinas,* Isaac Guzmán Valdivia,^{†,§}
Juan Carlos López Noriega,[†]
Pamela Socorro Mosqueda Maza,^{||}
Carlos Francisco Pérez Sánchez,^{||}
Viannelly Medina Madera,** Marlene Solís Olvera,*
Mariana Rodríguez Álvarez^{§§}

* Especialista en Ortodoncia y Ortopedia.

§ Académico en la División de Estudios de Posgrado e Investigación (DEPeI) de la UNAM. México.

† Especialista en Cirugía Maxilofacial. Académico en la DEPeI de la UNAM. México.

|| Especialista en Cirugía Maxilofacial.

** Especialista en Prótesis Bucal e Implantología.

§§ Especialista en Periodoncia e Implantología.

ABSTRACT

Clinical case report of a 23-year-old female patient, with the sequelae of cleft lip and palate. Class III skeletal, dolichofacial, hyperdivergent growth, concave profile, occlusal plane edging, whit anterior mandibular laterognasia and posterior crossbite, oronasal communication at the level of the upper left cuspid, right side with class I molar and class I canine, left side class I molar, cuspid class not assessable. Presurgical phase: we placed system Roth 0.022", extractions of dental organs 12 and 22, visual treatment objective (VTO) and cephalometric surgical prediction (TPQ) initial. She was decompensated and prepared for the orthognathic surgery. Surgical phase: maxillary advancement and impaction, mandibular retroposition and aesthetics of the upper lip. Postsurgical stage: consolidation and stabilization of the case. Occlusal stabilization and retention. The results were satisfactory, improving the facial features.

Keywords: Cleft palate and lip, oronasal communication, surgical treatment, orthodontic treatment.

INTRODUCTION

Cleft lip and palate (CLP) is one of the most common congenital malformations and is caused by a failure in the fusion of the tissues that will give rise to the upper lip and palate. During embryonic development, the primitive mouth begins its formation between 28 and 30 days of gestation with the migration of cells from the neural crest to the anterior region of the face. Between the fifth and sixth week the frontonasal and mandibular processes derived from the first pharyngeal arch form the primitive mouth. Subsequently the palatal processes fuse with the median nasal septum to form the palate and uvula between 50 and 60 days of embryonic development.¹

Lip-palatal fissures are the result of non-union of the central and lateral processes of the face during

embryonic development. They can occur on the lip or palate or in combination and their cause is multifactorial. However, this type of alteration not only affects the physical appearance of the face, but also involves problems with feeding, dentition, hearing, language, self-esteem and self-image, as well as upper and lower respiratory diseases.²

The areas affected by facial clefts are usually the upper lip, alveolar ridge, hard palate and soft palate. Slightly more than 50% are combined clefts of the lip and palate and about a quarter of them are bilateral. The frequencies given for these malformations are variable among populations, ranging from 1 in 500 births in Asians, to 1 in 2,500 in afro-descendants and 1 in 1,000 among Caucasians, Hispanics and Latin Americans. In Mexico, the incidence is about 1.1 to 1.39 per 1,000 registered live births.³

The origin of CLP is multifactorial, and can be divided into genetic and environmental factors. Environmental causes can be grouped into three classes: physical, chemical and biological. By modifying embryological development and producing deformations, environmental factors have been called teratogens. Research on risk factors for CLP has shown, for example, that the frequency of children with such anomalies is more common in epileptic mothers who take anticonvulsants during the first trimester of pregnancy. They have been linked to acute illnesses, especially influenza.³ Several studies have concluded that this type of anomaly is probably due to drug or other drug interaction, alcohol consumption, maternal smoking, maternal age, diabetes in pregnancy, previous miscarriages, genetic and nutritional aspects, pesticide use in agriculture, ionising radiation, infectious agents, stress, family history and the presence of other craniofacial malformation.³

Clefts of the lip are more common in males, while isolated clefts of the palate are more common in females. The incidence of cleft lip is more common on the left side than on the right.³

The incidence of cleft lip and palate in Mexico, according to Armendares and Lisker (2003), is reported to be 1.39 cases per 1,000 live births.⁴ González-Osorio CA conducted a study from 2003 to 2009 and presented 10,573 new cases of CLP (average of 1,510.43 per year). The states with the highest rate of CLP (× 1,000 births) were in 2003 Mexico City (1.76), in 2004 Jalisco (2.62), in 2005 Oaxaca (1.66), in 2006 State of Mexico (1.29), in 2007, 2008 and 2009 Jalisco (2.17, 2.92 and 1.99, respectively). Males were the most affected ($p < 0.05$).³

In the mid-1990s, the Orthodontic Service of the National Institute of Paediatrics implemented early orthopaedic treatment of patients with cleft lip and

palate, based on the concepts of functional matrix and the principles of facial growth and development. Due to the observation and follow-up of patients, the current management of three-dimensional and soft tissue orthopaedics was developed, which induce adequate facial growth and improved psychosocial development.⁵

Before developing the concepts and techniques underlying the current philosophy of orthopaedic treatment of CLP patients, we briefly review the background that gave rise to it. In 1880, Kingsley reported the treatment of patients with CLP, but it was not until after the Second World War that the school of functional orthopaedics of the jaws was consolidated in Europe under the principles described by Roux, referring to functional adaptation, giving rise to a number of facial growth reshaping devices.⁵

During the 1960s, Moss presented his theory of the functional matrix, which stimulated innumerable services to present their experiences, among others, the work of Bjork and Broadbent. In the 1970s, Enlow published his work on growth and facial development based on the principle of parts and counterparts. These principles, in the case of bilateral clefts, gave rise to the first recognised pre-surgical orthopaedic treatment, with attempts at repositioning the premaxilla induced by forces from a traction spring adapted to a cap, or by means of an apparatus called a moustache, which followed the principles of the extraoral arch, where the aim was to bring the premaxilla into a posterior position until it made contact with the lateral segments, or rather, repositioned between them. The result of these treatment mechanics was maxillary retrusion in the majority of cases, which meant that facial masks had to be used in later stages of growth to traction the maxilla. Another situation to consider was that, on many occasions, the premaxilla did not move back into the body, producing only an anomalous inclination.⁵

It is known that there is a deformation of the nasal cartilages due to poor muscle insertions and lack of support in the nasal floor. Facial growth tends to be complex, with no single structure functioning in isolation. Therefore, to achieve an excellent result in facial aesthetics, the soft tissues have to be rehabilitated, which is achieved with myofunctional appliances. It should be emphasised that the treatment of patients with CLP requires a comprehensive, multidisciplinary and interdisciplinary approach and that, thanks to the daily application of these concepts, with individualised discussion for each patient, the results currently achieved are very satisfactory, both functional and aesthetic.⁵

The usual surgical procedures can be more than 15 in each case, such as cheiloplasty, vomerian flap, primary nasal tip plasty, myringotomy, palatoplasty, pharyngoplasty, retropharyngeal flap, fistula closure, cul-de-sac plasty, osteotomies, surgical orthodontics, alveolar bone grafting, secondary rhinoseptumplasty, dental implants and other secondary corrections. Many of these are combined in a single surgical procedure. In the first surgical stage, after preoperative orthopaedics, comprehensive treatment of the primary palate is usually performed with procedures such as primary cheilonasoplasty, vomerian flap or nasal floor treatment and myringotomy. Depending on the phenotypic variables and the surgeon's preferred approach, in the second stage, procedures are usually performed such as palatoplasty and occasionally closure of anterior fistulas or alveolar plasty, revision of the upper lip pouch and possible touch-up of the first surgery, either on the lip or nose. As a third stage, in general, after assessing the growth and development of the structures of the middle third of the face, the development and evolution of language, the programme is formalised to correct possible secondary velopharyngeal insufficiency and stabilise the dental arch, either with mucoperiosteal union of the alveolus, or with alveolar bone grafting. A possible fourth stage is often devoted to secondary rhinoseptumplasty, various ostotomies, or minor secondary corrections.⁴

Muscle function may be reduced due to the opening of the roof of the mouth and lip, resulting in delayed or abnormal speech. It is a disorder that can cause pneumonias. Due to the close relationship between the internal orifice of the eustachian tube and the oropharynx in the case of cleft lips with cleft palate, middle ear infections occur frequently. The mechanical factor is the irritation caused by food easily coming into contact with the pharyngeal orifice of the eustachian tube, resulting in inflammation that closes the lumen of the duct and facilitates infection. It has been observed that most of these patients with complete cleft lip and cleft palate have a hearing loss of more than 10 decibels, which seems to increase as the age at which the reconstruction of the anterior and posterior palate is performed increases. This is why it is necessary to treat these patients as early as possible.⁶

Sometimes an operation at an early age, such as surgical closure of the hard palate, causes fibrosis during healing, preventing normal development of the upper jaw, producing an Angle class III occlusion and developing a pseudoprognathism profile.⁷⁻⁹

CLINICAL CASE

23-year-old female patient, with sequelae of cleft lip and palate. Class III dentoskeletal, dolichofacial, hyperdivergent growth, concave profile, canted occlusal plane, mandibular laterognasia, anterior and posterior crossbite, oronasal communication at the level of the left upper canine, right side with class I molar and class I canine, left side class I molar, class I molar, class canine not assessable (*Figures 1 and 2*).

In the pre-surgical phase Roth 0.022" system was placed, extractions of dental organs 12 and 22 were performed, VTO and initial TPQ. She was decompensated and prepared for orthognathic surgery (*Figures 3 and 4*).

In the surgical phase maxillary advancement and impaction, mandibular retroposition and upper lip aesthetics were done (*Figure 5*).

Postsurgical phase consisted in consolidation and stabilisation of the case, as well as occlusal settling and retention.

Satisfactory dentoskeletal results were obtained, improving facial characteristics (*Figures 6 a 9*).

DISCUSSION

The treatment is complex and requires a multidisciplinary team of professionals to achieve facial, dental and neuromuscular harmony. In some cases, it is necessary to place an alveolar bone graft to definitively stabilise the alveolar arch. In this case it was performed during childhood and when orthognathic surgery was performed, adequate healing was observed.

The main motivation of patients with cleft lip and palate is not only to restore masticatory function but also to have better aesthetics. Considering that this malformation causes cosmetic, phonetic, auditory, malocclusion, dental anomalies and absences, transverse collapse of the maxilla, emotional and psychological problems, surgical intervention is necessary for its correction. The objectives considered at the beginning of the treatment were met, especially the facial balance which was of vital importance for the patient, achieving a successful treatment.

CONCLUSIONS

It is very important to carry out a detailed diagnosis in order to determine the appropriate treatment for each patient and to be able to meet their expectations, always leaving an adequate dental function in harmony with their facial aesthetics.

In many cases an interdisciplinary relationship with other dental specialties is necessary to achieve a successful treatment.

REFERENCIAS / REFERENCES

1. Patrón G, Torres H, Yezioro S, Benavides B. *Guía de manejo de paciente con labio y/o paladar hendido*. Bogotá: Universidad Nacional de Colombia; 2009. pp. 1039-1046.
2. Melloni Magnelli L, Martínez Elizondo M, Elizondo Dueñas R, Rodríguez Velásquez R, Colín Gorraez M. Labio y paladar hendido: manejo multidisciplinario. *Avances*. 2006; 3 (9): 11-14.
3. González-Osorio CA, Medina-Solís CE, Pontigo-Loyola AP, Casanova-Rosado JF, Escoffíé-Ramírez M, Corona-Tabares MG. Estudio ecológico en México (2003-2009) sobre labio y/o paladar hendido y factores sociodemográficos, socioeconómicos y de contaminación asociados. *An Pediatr (Barc)*. 2011; 74 (6): 377-387.
4. Trigos-Micoló I, Guzmán LFME. Análisis de la incidencia, prevalencia y atención del labio y paladar hendido en México. *Cir Plast*. 2003; 13 (1): 35-39.
5. Muñoz PA, Castro LL. Ortopedia tridimensional y manejo preoperatorio de tejidos blandos en labio y paladar hendidos. *Cir Plast*. 2006; 16 (1): 6-12.
6. Vilorio Bracho JM, Gurrola Martínez B, Casasa Araujo A. Paciente con compromiso de labio y paladar hendido, tratamiento ortodóntico. *Revista Latinoamericana de Ortodoncia y Odontopediatría*. 2013. Disponible en: <https://www.ortodoncia.ws/publicaciones/2013/art-10/>
7. Monserat Soto ER, Baez RR, Ghanem AA, Cedeño MJA, Maza W. Labio y paladar hendidos. *Acta Odontol Venez*. 2000; 38 (3): 15-20.
8. Figueroa AA, Polley JW, Friede H, Ko EW. Long-term skeletal stability after maxillary advancement with distraction osteogenesis using a rigid external distraction device in cleft maxillary deformities. *Plast Reconstr Surg*. 2004; 114 (6): 1382-1392.
9. Wang XX, Wang X, Li ZL, Yi B, Liang C, Jia YL et al. Anterior maxillary segmental distraction for correction of maxillary hypoplasia and dental crowding in cleft palate patients: a preliminary report. *Int J Oral Maxillofac Surg*. 2009; 38 (12): 1237-1243.

Correspondencia / Correspondence:

Ana Rosa García Salinas

E-mail: anarosags2010@hotmail.com