



Tratamiento ortodóntico-quirúrgico de maloclusión clase III con apiñamiento severo: reporte de un caso

Alejandra Jurisira Carrillo Rodríguez,* Elva Karin Camacho Mercado[§]

* Alumna de Maestría en Ortodoncia.

[§] Docente de Maestría.

Universidad Justo Sierra. México.

RESUMEN

En ortodoncia cuando las maloclusiones involucran las bases óseas es necesario el trabajo interdisciplinario con cirugía ortognática. Se describe un caso clínico de paciente femenino de 17 años para tratamiento ortodóntico-quirúrgico, con un diagnóstico basado en estudios cefalométricos de imagen y modelos de estudio que indican una clase III esquelética y dental, crecimiento divergente, mordida cruzada anterior, clase canina no valorable, apiñamiento severo y terceros molares retenidos. El tratamiento ortodóntico se realizó con la prescripción de aparatología Roth slot 0.022" x 0.025", alineando, nivelando y descompensado hasta conseguir tripodismo. Se realizaron extracciones de primeros premolares superiores e inferiores para aliviar el apiñamiento. La cirugía ortognática consistió en osteotomía Le Fort I de impactación y osteotomía de cuerpo mandibular.

Palabras clave: Clase III esquelética, tratamiento ortodóntico-quirúrgico, apiñamiento severo.

INTRODUCCIÓN

Las maloclusiones clase III, según Angle, presentan una posición mesial de la arcada dentaria inferior respecto a la superior y da origen a una relación anormal de los incisivos con mordida cruzada anterior. En casos leves se puede presentar mordida borde a borde, causando alteraciones en la estética y función. La etiología de la maloclusión clase III es multifactorial, se ha identificado que la predisposición genética

y factores ambientales como hábitos perniciosos (deglución y respiración bucal) se encuentran entre las principales causas de la misma.

Según Canut podemos clasificar esta maloclusión de la siguiente manera:

Clase III dental: la relación molar es clase III, se asocia con la pérdida prematura de molares temporales, anomalías de erupción, malposiciones dentales aisladas y los caninos pueden encontrarse en relaciones normales.

Clase III esquelética: se presenta de tres formas, deficiencia en el crecimiento del maxilar, prognatismo mandibular o en combinación. Clínicamente existe un perfil cóncavo, hiperplasia mandibular, crecimiento hiperdivergente, altura facial inferior aumentada, mordida cruzada anterior, colapso maxilar, proinclinación de dientes superiores y retroinclinación de dientes inferiores e incompetencia labial.

Clase III funcional: la mandíbula se encuentra adelantada y forzada por interferencias oclusales que obliga a la musculatura a desviar el patrón de cierre mandibular normal, no presenta discrepancias óseas, sin embargo, hay presencia de compensaciones dentales.¹

La prevalencia de maloclusión clase III varía considerablemente entre asiáticos (12%), europeos (1.5-5.3%) y caucásicos (1-4%).² El tratamiento de la maloclusión clase III representa un gran reto para ortodoncistas, cirujanos maxilofaciales y pacientes. Una oclusión estética y funcional en pacientes con maloclusión clase III se obtiene mediante la modificación del crecimiento en dentición primaria y dentición mixta, realizando camuflaje con ortodoncia cuando la discrepancia no sobrepasa los parámetros cefalométricos, o por cirugía ortognática. El plan de tratamiento se determina por la edad del paciente, la gravedad de

Recibido: Noviembre 2019. Aceptado: Febrero 2020.

Citar como: Carrillo RAJ, Camacho MEK. Tratamiento ortodóntico-quirúrgico de maloclusión clase III con apiñamiento severo: reporte de un caso. Rev Mex Ortodon. 2020; 8 (1): 41-49.

© 2020 Universidad Nacional Autónoma de México, [Facultad de Odontología]. Este es un artículo Open Access bajo la licencia CC BY-NC-ND (<http://creativecommons.org/licenses/by-nc-nd/4.0/>)

la maloclusión, la estética facial, exámenes clínicos y análisis cefalométricos.³

La terapéutica comúnmente utilizada en pacientes que están en crecimiento con discrepancias óseas leves o moderadas involucra aparatos ortopédicos como la máscara facial y aparatos funcionales como Frankel, mentonera, Bionator y expansores palatinos. Con ellos se redirige o mantiene el crecimiento óseo en sentido transversal y anteroposterior; sin embargo, el éxito del tratamiento es dependiente de la cooperación del paciente en la utilización correcta del aparato.⁴

La decisión final sobre el tratamiento depende de dos factores: el grado de maloclusión y la edad del paciente. Obtener resultados aceptables únicamente con ortodoncia en pacientes adultos clase III es muy difícil, los tratamientos no son estables a largo plazo, los movimientos dentales son limitados y pueden presentar compromiso periodontal y funcional. Esto conlleva a los ortodontistas a evaluar un tratamiento ortodóntico-quirúrgico, incluso si las discrepancias son moderadas.

El tipo de procedimiento quirúrgico dependerá de la situación ósea tanto en sentido vertical como anteroposterior y de los cambios esperados en los tejidos blandos. Los procedimientos más utilizados son la osteotomía de avance maxilar, recesión mandibular y en algunos casos se combina con osteotomía maxilar Le Fort I.⁵

En la actualidad, los procedimientos de cirugía ortognática (*surgery first*) se llevan a cabo antes de la compensación dental con ortodoncia. Investigadores justifican que estos procedimientos mejoran inmediatamente la estética facial del paciente, la función oral y también reducen el tiempo de ortodoncia; sin embargo, no todos los pacientes son candidatos para este tipo de tratamientos. Diversos estudios reportan la inestabilidad de estos tratamientos, por lo que el empleo de estos protocolos sigue causando controversia.^{6,7}

El principal motivo de consulta en un tratamiento ortodóntico-quirúrgico es mejorar significativamente la estética facial y la función oral. La cirugía ortognática es uno de los métodos más importantes para tratar estas maloclusiones y deformidades faciales, mejorando la calidad de vida de los pacientes y la percepción psicológica que tienen de sí mismos.⁸

CASO CLÍNICO

Paciente femenino de 17 años de edad, se presenta a la Clínica de Ortodoncia de la Universidad Justo Sierra, su principal motivo de consulta es «no me gus-

ta mi sonrisa» y en la anamnesis niega antecedentes patológicos.

Fotografías extraorales: paciente dolicofacial, con ligera desviación del mentón a la derecha, labios incompetentes, perfil cóncavo, tercio inferior aumentado, protrusión labial y ángulo nasolabial 85° (*Figura 1*).

Radiografía panorámica: se observan senos maxilares neumatizados, ramas y cuerpo mandibular asimétricos, retención de terceros molares superiores e inferiores y caninos superiores ectópicos (*Figura 2*).

Radiografía lateral de cráneo: presenta clase III ósea, se observa el ángulo goníaco abierto y en el ANB las compensaciones dentales características de una clase III dental como son incisivos superiores proinclinados y la retroinclinación de los incisivos inferiores, vía área permeable, prognatismo mandibular y protrusión labial inferior (*Figura 2*).

Fotografías intraorales: línea media desviada, caninos superiores ectópicos, tejidos periodontales sanos, arcadas ovales y colapsadas trasversalmente, sobremordida horizontal y vertical negativas, apiñamiento severo en ambas arcadas, con proinclinación de incisivos superiores y retroinclinación de incisivos inferiores, clase III molar de ambos lados y clase canina no valorable (*Figura 1*).

TRATAMIENTO

En la fase ortodóntica prequirúrgica se colocaron brackets Roth slot 0.022" x 0.025", se realizó extracción de primeros premolares superiores e inferiores para permitir aliviar el apiñamiento de ambas arcadas, se siguió la secuencia de arcos prescritos para esta técnica, arcos 0.014", 0.016", 0.016" x 0.022", 0.017" x 0.025" flexibles para alinear y nivelar, arcos de doble llave (DKL) de acero hasta conseguir el cierre de espacios y llegar a arcos de acero 0.019" x 0.025" necesarios para la colocación de postes quirúrgicos.

Se consiguió alinear, nivelar y realizar las descompensaciones dentales, lo que de momento agrava la clase III (*Figura 3*), pero el apiñamiento quedó liberado y se consiguió el tripodismo necesario para la estabilidad quirúrgica, se monitoreó con varias tomas de modelos.

Previo a la cirugía nos aseguramos del paralelismo radicular para obtener estabilidad del tratamiento (*Figura 4*).

En la fase posterior a la cirugía, se realizó el cambio de arcos a TMA 0.017" x 0.025" y elásticos intermaxilares para obtener máxima intercuspidad. En este caso, realizar movimientos dentales posteriores a la cirugía fue limitado por las condiciones periodon-

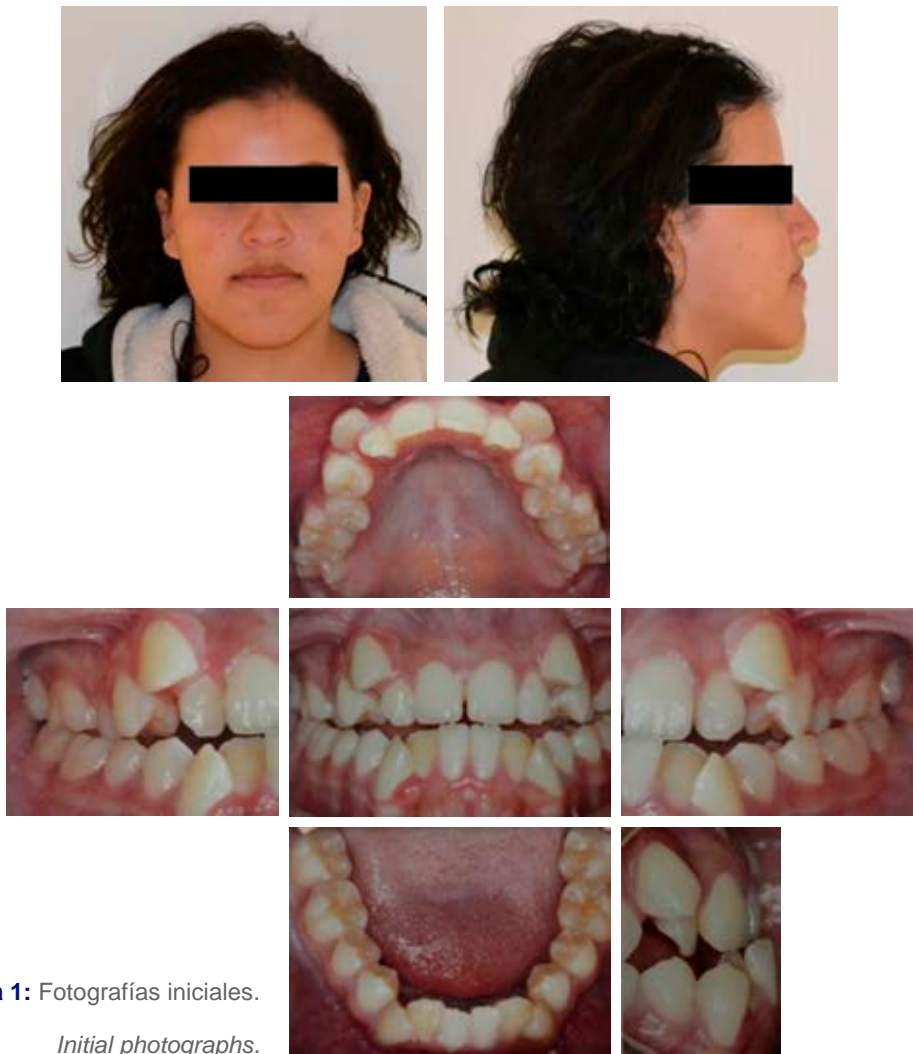

Figura 1: Fotografías iniciales.
Initial photographs.

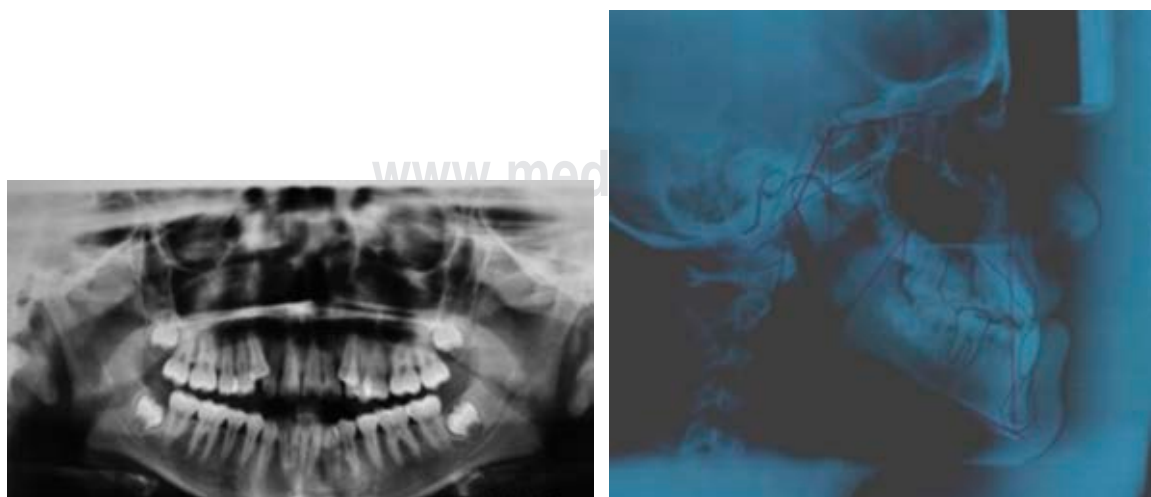

Figura 2:
Radiografías iniciales.
Initial radiographs.

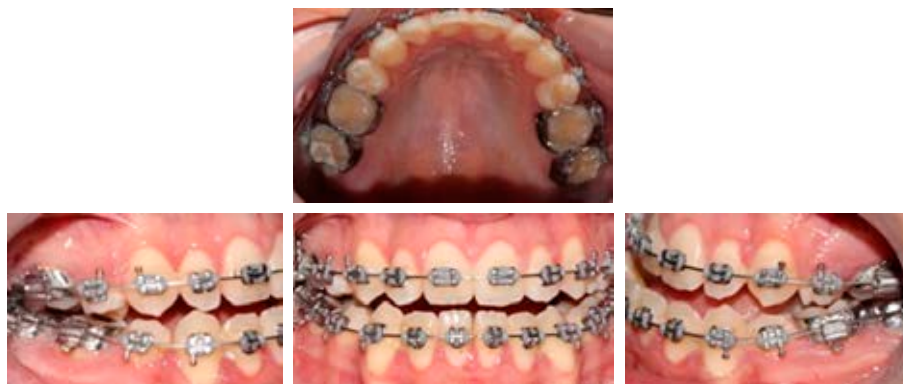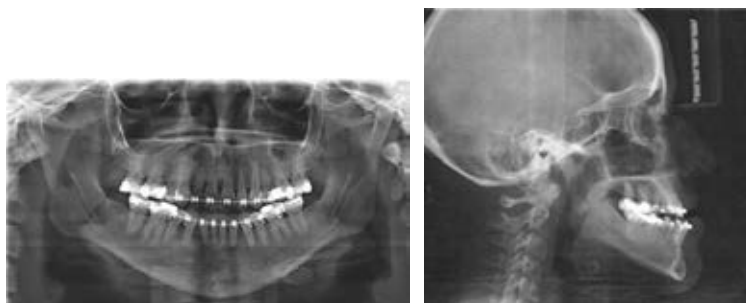


Figura 3:

Fotografías y radiografías
prequirúrgicas.

*Pre-surgical photographs
and radiographs.*

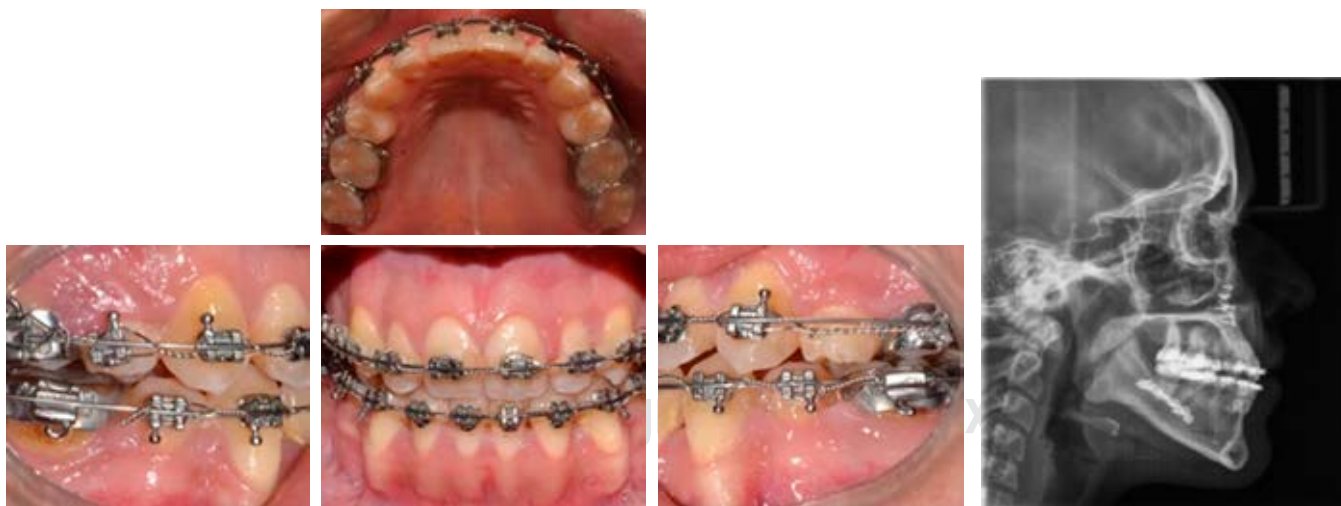
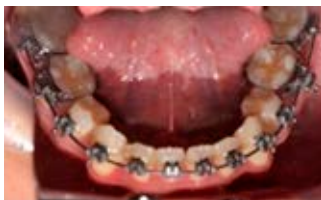
Figura 4:

Radiografía y fotografías
intraorales postquirúrgicas.

*Post-surgical radiograph
and intraoral photographs.*

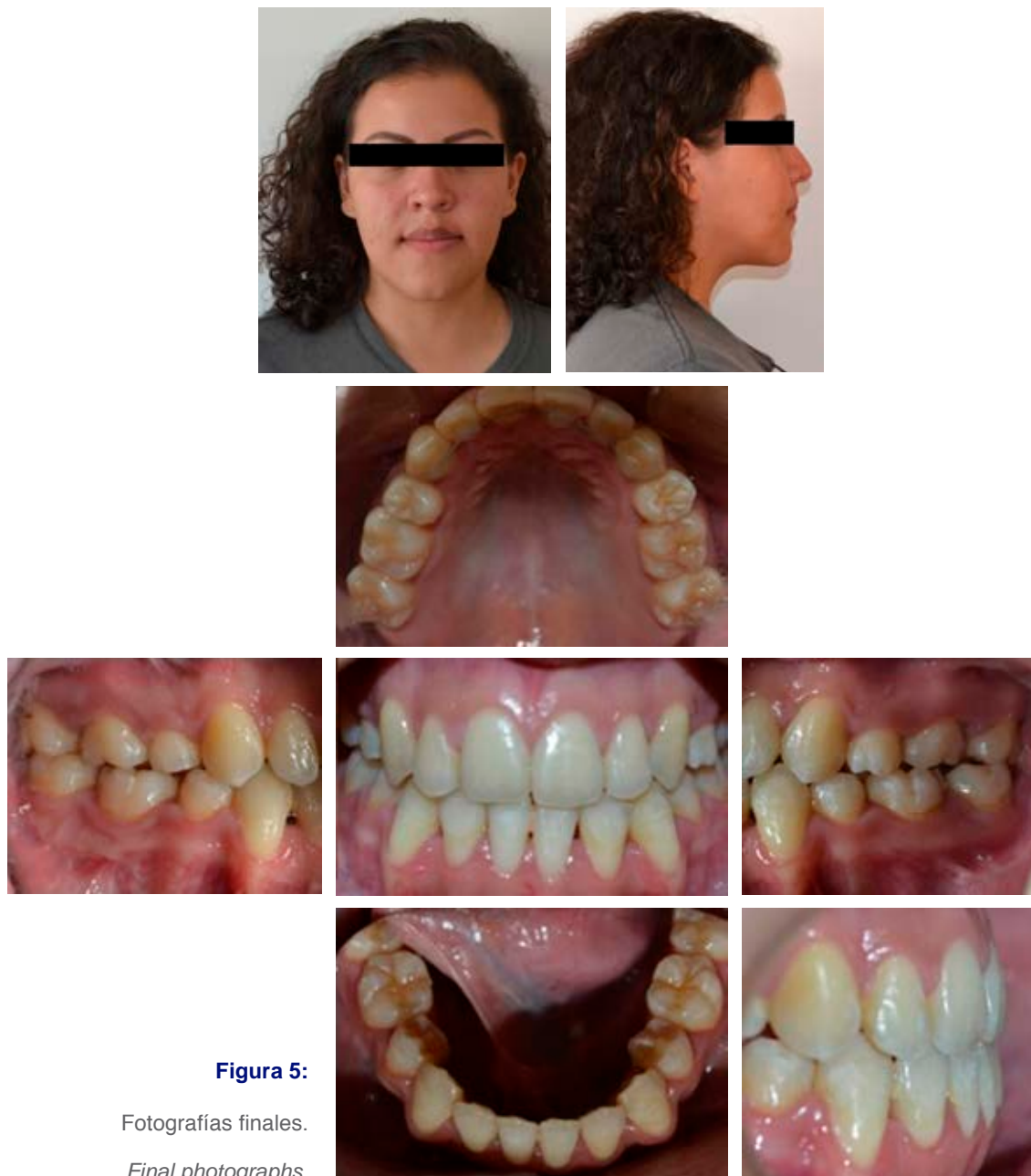

Figura 5:

Fotografías finales.

Final photographs.

tales que se presentaron en la arcada inferior, ya que las raíces se aproximaron a la cortical vestibular.

Radiográficamente podemos observar los cambios tanto óseos como de tejidos blandos conseguidos tras la cirugía. Clínicamente se consiguió la correcta posición dental y radicular, la corrección del apiñamiento y la obtención de clase I molar de ambos lados, así como clase I canina, la línea media dental, la corrección de sobremordida horizontal y vertical, logrando obtener una correcta función interarcadas; esto brin-

dó una mejora en la estética facial de la paciente. La retención fue fija con alambre muerto y retenedores circunferenciales (*Figuras 5 y 6*).

En la cefalometría final, de manera sagital, observamos el avance e impactación del maxilar y poca retrusión mandibular, mejorando la relación intermaxilar; también observamos mejoría en la inclinación de los incisivos superiores e inferiores respecto a sus bases óseas, verticalmente no hubo cambios significativos (*Tabla 1*).

DISCUSIÓN

La corrección de clase III ósea por medio de ortodoncia y cirugía maxilofacial sigue siendo un reto para el ortodoncista y los cirujanos, el conocimiento completo del caso por ambas partes mejora el control del tratamiento.

Hoy en día, el concepto de *surgery first* sigue siendo controversial en términos de estabilidad, aunque es solicitado por los pacientes, ya que los resultados en estética facial son inmediatos y reduce el tiempo en el tratamiento ortodóntico. El empleo de este procedimiento dependerá completamente de la complejidad del caso, de la habilidad del ortodoncista en resolver las compensaciones dentales y de la cooperación del paciente.

Debido al aumento de la frecuencia con la que los pacientes buscan este procedimiento es importante que el ortodoncista en formación conozca las limitaciones del mismo. Mahmood y colaboradores,⁸ en su revisión, destacan las principales condiciones que debe tener el paciente que se someterá a cirugía ortognática previa a la ortodoncia, entre las que destacan: discrepancia mínima en la longitud del arco, leve o moderadas discrepancias transversales, verticales y sagitales, con inclinaciones normales del incisivo y mínimas compensaciones dentales, para evitar interferencias durante la corrección quirúrgica.

En este caso decidimos iniciar controlando ortodónticamente debido al severo apiñamiento. La decisión de realizar extracciones de premolares

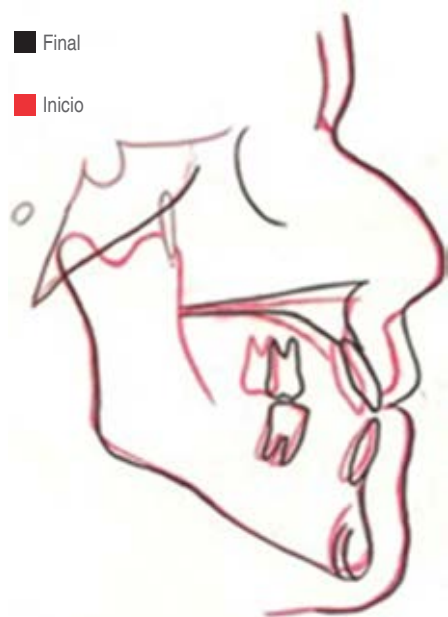

Figura 6:

Sobreimposición.

Superimposition.

Tabla 1: Cefalometría inicial y final.
Initial and final cephalometry.

	T1	T2
SNA	83°	85°
SNB	80°	83°
ANB	3°	2°
SND	80°	80°
Go-Gn-SN	44°	42°
1 AN	12°	19°
Seg 1 NA (mm)	1	4
1 NB	32°	26°
Seg 1 NB (mm)	6	5
Plano SN-I	85°	85°
Oclusal-SN	27°	25°
Palatal-1	75°	74°
Interincisal	135°	134°
Segmento L (mm)	49	50
Segmento E (mm)	19	19

dependerá de diversos factores como: el grado de apiñamiento, la necesidad de eliminar las compensaciones dentales preexistentes, de que tan limitados pueden ser los movimientos dentales sin causar daños a nivel periodontal, de los resultados esperados en las inclinaciones dentales respecto a sus bases óseas y, sobre todo, del impacto que tendrán en tejidos blandos,^{9,10} con el fin de obtener estabilidad a largo plazo.

En un estudio realizado por Ni y sus colegas¹¹ se menciona que la calidad de vida de los pacientes con maloclusión clase III mejora significativamente después del tratamiento ortodóntico-quirúrgico, en cambio el tratamiento de ortodoncia prequirúrgico no presenta efectos sobre la calidad de vida y que, por el contrario, empeora temporalmente la estética facial y la masticación.

Se ha reportado que los tratamientos ortodóntico-quirúrgicos independientemente del protocolo que se emplee, ya sea ortodoncia pre- o postquirúrgica, mejoran drásticamente la calidad de vida de los pacientes, el efecto funcional, estético y psicológico, superando las expectativas en la mayoría de quienes se someten a estos tratamientos.

CONCLUSIÓN

Aunque existen diferentes alternativas de tratamiento en pacientes clase III, en pacientes adultos las posibilidades de tratamiento se reducen. El camuflaje dental es una opción muy utilizada, pero presenta limitaciones en cuanto a movimientos den-

tales y los cambios en tejidos blandos son pocos. A pesar de que la gran mayoría de los pacientes buscan principalmente la estética dental y facial, el único medio para obtener cambios drásticos y estables sigue siendo la combinación de ortodoncia y cirugía ortognática.

Case report

Orthodontic-surgical treatment of Class III malocclusion with severe crowding: A case report

Alejandra Jurisira Carrillo Rodríguez,*
Elva Karin Camacho Mercado[§]

* Alumna de Maestría en Ortodoncia.

§ Docente de Maestría.

Universidad Justo Sierra. México.

ABSTRACT

In orthodontics, when malocclusions involve the bony bases, interdisciplinary work with orthognathic surgery is necessary. A clinical case is described of a 17-year-old female patient for orthodontic-surgical treatment, with a diagnosis based on cephalometric and imaging studies and study models indicating skeletal and dental class III, divergent growth, anterior crossbite, non-assessable canine class, severe crowding, and retained third molars. Orthodontic treatment was carried out with the prescription of Roth slot 0.022" × 0.025" appliances, aligning, levelling and decompensating until tripodism was achieved. Extractions of upper and lower first premolars were performed to alleviate crowding. Orthognathic surgery consisted of Le Fort I impaction osteotomy and mandibular body osteotomy.

Keywords: Class III skeletal, orthodontic-surgical treatment, severe crowding.

INTRODUCTION

Class III malocclusions, according to Angle, present a mesial position of the lower dental arch with respect to the upper arch and give rise to an abnormal relationship of the incisors with anterior crossbite. In lighter cases, edge-to-edge bite can occur, causing alterations in aesthetics and function. The aetiology of class III malocclusion is multifactorial, it has been identified that genetic predisposition and environmental factors such as pernicious habits (swallowing and mouth breathing) are among the main causes of it.

According to Canut, we can classify this malocclusion as follows:

Class III dental: the molar relationship is class III, it is associated with premature loss of primary molars, eruption anomalies, isolated dental malpositions, and the canines can be found in normal relationships.

Class III skeletal: presents in three forms, maxillary growth deficiency, mandibular prognathism or in combination. Clinically there is a concave profile, mandibular hyperplasia, hyperdivergent growth, increased lower facial height, anterior crossbite, maxillary collapse, prognathism of upper teeth and retrognathism of lower teeth and lip incompetence.

Class III functional: the mandible is forward and forced by occlusal interference that forces the musculature to deviate from the normal mandibular closure pattern, there are no bony discrepancies, however, dental compensations are present.¹

The prevalence of class III malocclusion varies considerably among Asians (12%), Europeans (1.5-5.3%) and Caucasians (1-4%).²

The treatment of class III malocclusion represents a major challenge for orthodontists, maxillofacial surgeons and patients. Aesthetic and functional occlusion in patients with class III malocclusion is obtained by growth modification in the primary and mixed dentition, performing orthodontic camouflage when the discrepancy does not exceed the non-parameters, or by orthognathic surgery.

The treatment plan is determined by the patient's age, severity of malocclusion, facial aesthetics, clinical examination and cephalometric analysis.³

Therapeutics commonly used in growing patients with mild to moderate bony discrepancies involve orthopaedic appliances such as the face mask and functional appliances such as Frankel, chinstrap, Bionator and palatal expanders. They redirect or maintain bony growth in a transverse and anteroposterior direction, however, the success of the treatment is dependent on the patient's cooperation in the correct use of the appliance.⁴

The final treatment decision depends on two factors, the degree of malocclusion and the age of the patient. Obtaining acceptable results with orthodontics alone in adult class III patients is very difficult, treatments are not stable in the long term, tooth movement is limited and, periodontal and functional compromise may occur. This leads orthodontists to evaluate orthodontic-surgical treatment even if the discrepancies are moderate.

The type of surgical procedure will depend on the bony situation both vertically and anteroposteriorly and the expected changes in the soft tissues. The

most commonly used procedures are maxillary advancement osteotomy, mandibular recession and in some cases combined with Le Fort I maxillary osteotomy.⁵

Currently, surgery-first approach is performed prior to orthodontic dental compensation. Researchers claim that these procedures immediately improve the patient's facial aesthetics, oral function and also reduce orthodontic time, however, not all patients are candidates for this type of treatment. Several studies report the instability of these treatments, so the use of these protocols remains controversial.^{6,7}

The main reason for consultation in orthodontic-surgical treatment is to significantly improve facial aesthetics and oral function. Orthognathic surgery is one of the most important methods to treat these malocclusions and facial deformities, improving patients' quality of life and psychological self-perception.⁸

CLINICAL CASE

A 17-year-old female patient presents to the Orthodontic Clinic of the Justo Sierra University, her main reason for consultation is «I don't like my smile» and in the anamnesis she denies any pathological history.

Extraoral photographs: dolichofacial patient, with slight deviation of the chin to the right, incompetent lips, concave profile, enlarged lower third, lip protrusion, and nasolabial angle 85° (*Figure 1*).

Panoramic X-ray: we observed pneumatized maxillary sinuses, asymmetric mandibular body and branches, retention of upper and lower third molars, and ectopic upper canines (*Figure 2*).

Lateral skull X-ray: class III bone, the open goniac angle is observed and in the ANB the dental compensations characteristic of a dental class III such as proinclined upper incisors and retroinclination of the lower incisors, via a permeable area, mandibular prognathism, and lower lip protrusion (*Figure 2*).

Intraoral photographs: deviated midline, ectopic upper canines, healthy periodontal tissues, oval and transversely collapsed arches, negative horizontal and vertical overbite, severe crowding in both arches, with prognathism of upper incisors and retroinclination of lower incisors, class III molar on both sides, and non-assessable class canine (*Figure 1*).

TREATMENT

In the pre-surgical orthodontic phase, Roth slot 0.022" × 0.025" brackets were placed, first upper

and lower premolars were extracted to relieve the crowding of both arcades, the prescribed sequence of archwires for this technique was followed 0.014", 0.016", 0.016" × 0.022", and 0.017" × 0.025", flexible archwires for alignment and levelling, double key steel archwires (DKL) until the space closure was achieved and reach at 0.019" × 0.025" steel arches necessary for the placement of surgical posts.

Alignment, levelling and dental decompensations were achieved, which at the moment aggravates class III (*Figure 3*) but the crowding was released and the tripodism necessary for surgical stability was achieved and monitored with several model shots.

Prior to surgery we ensured root parallelism to obtain treatment stability (*Figure 4*).

In the post-surgery phase, we changed the archwires to TMA 0.017" × 0.025" and intermaxillary elastics, to obtain maximum intercuspitation. In this case, post-surgical tooth movement was limited by the periodontal conditions in the lower arch, as the roots approached the vestibular cortex.

Radiographically, we can observe the bone and soft tissue changes achieved after surgery. Clinically, it was achieved the correct dental and root position, correction of crowding and obtaining class I molar on both sides, as well as class I canine, the dental midline, correction of horizontal and vertical overbite, achieving correct interarch function and this provided an improvement in the patient's facial aesthetics. The retention was fixed with dead wire and circumferential retainers (*Figures 5 and 6*).

In the final sagittal cephalometry we observed advancement and impaction of the maxilla and little mandibular retrusion improving the intermaxillary relationship, we also observed improvement in the inclination of the upper and lower incisors with respect to their bony bases, vertically there were no significant changes (*Table 1*).

DISCUSSION

The correction of class III bone by orthodontics and maxillofacial surgery remains a challenge for orthodontists and surgeons, and complete knowledge of the case by both parties improves treatment control.

Today the concept of surgery first continues to be controversial in terms of stability, although it is requested by patients since the results in facial aesthetics are immediate and it reduces time in orthodontic treatment. The use of this procedure will depend entirely on the complexity of the case, the orthodontist's ability to resolve the dental compensations, and the patient's cooperation.

Due to the increasing frequency with which patients seek this procedure, it is important that the orthodontist in training is aware of the limitations of this procedure. Mahmood et al,⁸ highlights the main conditions that a patient undergoing orthognathic surgery prior to orthodontics should have, including: minimal arch length discrepancy, mild to moderate transverse, vertical and sagittal discrepancies, with normal incisor inclinations and minimal dental compensations, to avoid interference during surgical correction.

In this case we decided to start with orthodontic control due to the severe crowding. The decision to perform premolar extractions will depend on various factors such as: the degree of crowding, the need to eliminate pre-existing dental compensations, how limited dental movements can be without causing periodontal damage, the expected results in the dental inclinations with respect to their bony bases and above all the impact they will have on soft tissues,^{9,10} in order to obtain long-term stability.

In a study by Ni et al¹¹ mentions that the quality of life of patients with class III malocclusion improves significantly after orthodontic-surgical treatment, while pre-surgical orthodontic treatment has no effect on quality of life, and that, on the contrary, temporarily worsens facial aesthetics and mastication.

It has been reported that orthodontic-surgical treatments regardless of the protocol used, whether pre- or post-surgical orthodontics, drastically improve the quality of life of patients, the functional, aesthetic and psychological effect, exceeds the expectations in most of those who undergo these treatments.

CONCLUSION

Although there are different treatment alternatives in class III patients, in adult patients the treatment possibilities are reduced. Dental camouflage is a widely used option, but it has limitations in terms of tooth movement and soft tissue changes are few. Although the vast majority of patients are primarily looking for dental and facial aesthetics, the only

means to obtain drastic and stable changes is still the combination of orthodontics and orthognathic surgery.

REFERENCIAS / REFERENCES

1. Canut JA. *Ortodoncia clínica y terapéutica*. Madrid: Ed. Masson; 2000.
2. Martínez P, Bellot-Arcís C, Llamas JM, Cibrian R, Gandia JL, Paredes-Gallardo V. Orthodontic camouflage versus orthognathic surgery for class III deformity: comparative cephalometric analysis. *Int J Oral Maxillofac Surg*. 2017; 46 (4): 490-495.
3. Eslami S, Faber J, Fateh A, Sheikholaeemeh F, Grassia V, Jamilian A. Treatment decision in adult patients with class III malocclusion: surgery versus orthodontics. *Prog Orthod*. 2018; 19 (1): 28.
4. Woon SC, Thiruvengkatachari B. Early orthodontic treatment for class III malocclusion: a systematic review and meta-analysis. *Am J Orthod Dentofacial Orthop*. 2017; 151 (1): 28-52.
5. Tomaszewski T, Baran M, Lasota A, Dunin-Wilczynska I, Samczyk B, Mitura I et al. The cooperation between orthodontists and surgeons in treating facial skeletal deformities. *Zdr Publ*. 2015; 125 (1): 45-48.
6. Peiró-Guijarro MA, Guijarro-Martínez R, Hernández-Alfaro F. Surgery first in orthognathic surgery: a systematic review of the literature. *Am J Orthod Dentofacial Orthop*. 2016; 149 (4): 448-462.
7. Pelo S, Gasparini G, Garagiola U, Cordaro M, Di Nardo F, Staderini E et al. Surgery-first orthognathic approach vs traditional orthognathic approach: Oral health-related quality of life assessed with 2 questionnaires. *Am J Orthod Dentofacial Orthop*. 2017; 152 (2): 250-254.
8. Mahmood HT, Ahmed M, Fida M, Kamal AT, Fatima F. Concepts, protocol, variations and current trends in surgery first orthognathic approach: a literature review. *Dental Press J Orthod*. 2018; 23 (3): 36.e1-36.e6.
9. Lee SJ, Kim TW, Nahm DS. Transverse implications of maxillary premolar extraction in class III presurgical orthodontic treatment. *Am J Orthod Dentofacial Orthop*. 2006; 129 (6): 740-748.
10. Kim DK, Baek SH. Change in maxillary incisor inclination during surgical-orthodontic treatment of skeletal class III malocclusion: comparison of extraction and nonextraction of the maxillary first premolars. *Am J Orthod Dentofacial Orthop*. 2013; 143 (3): 324-335.
11. Ni J, Song S, Zhou N. Impact of surgical orthodontic treatment on quality of life in Chinese young adults with class III malocclusion: a longitudinal study. *BMC Oral Health*. 2019; 19 (1): 109.

Correspondencia / Correspondence:
Alejandra Jurisira Carrillo Rodríguez
E-mail: ajcr21@hotmail.com