



## Corrección de clase II esquelética con propulsor mandibular Forsus™. Reporte de caso clínico

Isabel Esparza-Pimentel,\* Vanessa Fonseca López,§  
Jacqueline Adelina Rodríguez-Chávez,† Alejandra Noemí Paz Cristóbal,†  
Celia Guerrero Velázquez,† José de Jesús García López†

\* Alumna de la Especialidad en Ortodoncia.

§ Egresada de la Especialidad en Ortodoncia.

† Profesor de la Especialidad en Ortodoncia.

Departamento de Clínicas Odontológicas Integrales. Centro Universitario de Ciencias de la Salud. Universidad de Guadalajara, México.

### RESUMEN

**Introducción:** La maloclusión clase II es generalmente resultado de una falta de desarrollo mandibular. Los aparatos funcionales de propulsión mandibular son una alternativa eficaz en el tratamiento temprano. **Objetivo:** Mejorar el perfil y avance mandibular para la corrección de la sobremordida horizontal; establecer clase I molar y clase canina bilateral, así como adecuada guía anterior; liberar apiñamiento; mantener sobremordida vertical y la distancia intermolar e intercanina de ambas arcadas. **Caso clínico:** Paciente femenino de 12 años de edad, con una retención de 10 a 25% de crecimiento esperado. Clase II esquelética por retrusión y posterorrotación mandibular, crecimiento vertical y sobremordida horizontal aumentada. Después de la alineación y nivelación, recibe cuatro meses de tratamiento con Forsus™. **Resultados:** Mejora del perfil, corrección de sobremordida horizontal con proinclinación de incisivos inferiores y ligero crecimiento mandibular. Relación molar y canina clase I, y posterorrotación mandibular. **Conclusiones:** El Forsus™ es un aparato funcional efectivo en el tratamiento de la maloclusión clase II de pacientes con remanente de crecimiento, cuyos efectos son mayormente dentoalveolares.

**Palabras clave:** Maloclusión clase II, propulsor mandibular Forsus™ 3M, tratamiento ortodóntico temprano.

Recibido: Marzo 2021. Aceptado: Junio 2021.

**Citar como:** Esparza-Pimentel I, Fonseca LV, Rodríguez-Chávez JA, Paz CAN, Guerrero VC, García LJJ. Corrección de clase II esquelética con propulsor mandibular Forsus™. Reporte de caso clínico. Rev Mex Ortodon. 2020; 8 (2): 125-134.

© 2020 Universidad Nacional Autónoma de México, [Facultad de Odontología]. Este es un artículo Open Access bajo la licencia CC BY-NC-ND (<http://creativecommons.org/licenses/by-nc-nd/4.0/>)

[www.medigraphic.com/ortodoncia](http://www.medigraphic.com/ortodoncia)

### INTRODUCCIÓN

La maloclusión clase II puede ser resultado de múltiples combinaciones de componentes dentales y esqueléticas,<sup>1</sup> siendo la retrusión esquelética mandibular la característica más común.<sup>1,2</sup> De acuerdo con estos hallazgos, los tratamientos encaminados a cambiar la cantidad y dirección del crecimiento mandibular son más apropiados que aquellos que buscan restringir el crecimiento del maxilar.<sup>1</sup>

Los efectos de los aparatos funcionales para la corrección de maloclusión clase II son mayormente dentoalveolares,<sup>3-5</sup> como la proinclinación de incisivos inferiores, que permite incrementar la longitud del arco mandibular.<sup>6</sup>

La decisión de realizar un tratamiento con aparatos funcionales debe hacerse considerando tanto los beneficios como los efectos adversos que puedan causar al paciente.<sup>7</sup>

Se han realizado diversos estudios para comparar los efectos del Forsus™ con otras mecánicas, así como con aparatos funcionales fijos y removibles durante la corrección de la maloclusión clase II.<sup>3,8-11</sup> Por ejemplo, se genera una menor respuesta dentoalveolar con el aparato funcional Forsus™ que con el PowerScope.<sup>8</sup> El activador de Andresen, a pesar de demostrar mayores cambios esqueléticos, produce la misma estimulación en el crecimiento mandibular e inhibición del crecimiento maxilar que el Forsus™,<sup>9</sup> con cambios similares en el perfil, siendo ambos efectivos en el tratamiento de este tipo de maloclusión. En comparación con el Twin Block, ambos cuentan con una tasa de efectividad de 80%, aunque el efecto del Twin Block es mayormente esquelético, mientras que el del

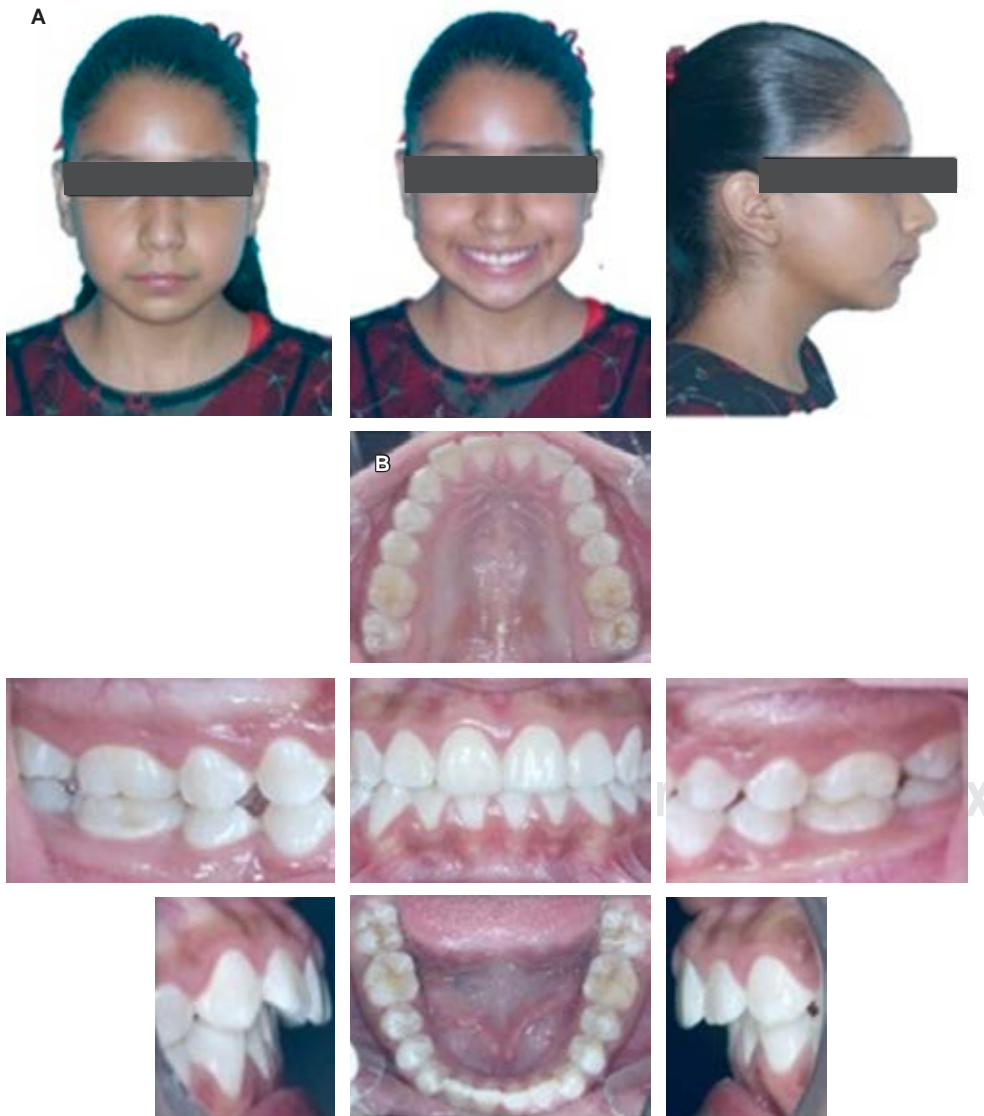Forsus™ es mayormente dentoalveolar.<sup>10</sup> Se obtiene un mayor éxito con el Forsus™ para la corrección de la relación clase II unilateral, de la sobremordida horizontal y de la desviación de línea media, que con el uso de elásticos intermaxilares.<sup>11</sup>

Los objetivos principales del tratamiento con Forsus™ son proporcionar una estimulación en el crecimiento mandibular<sup>11,12</sup> y una inhibición del crecimiento del maxilar.<sup>12,13</sup> Dentro de sus efectos esqueléticos se encuentra el incremento de la altura facial inferior posterior, la rotación mandibular en sentido antihorario,<sup>12</sup> el aumento de la altura del plano oclusal,<sup>14</sup> y mejoría en los ángulos ANB y SNA.<sup>15</sup> Entre los efectos dentoalveolares mayormente reportados se encuentran la protrusión,<sup>12-14</sup> proinclinación,<sup>9,10,12,14,15</sup> intrusión<sup>12,14</sup> de los incisivos inferiores, retroinclinación

de los incisivos superiores, distalización,<sup>9,14</sup> la intrusión de primeros molares superiores y la reducción del *overjet* y *overbite*.<sup>12</sup>

Otros de los beneficios que pueden conseguirse por medio de la terapia con el Forsus™ son el mejoramiento del perfil<sup>15,16</sup> y la obtención del aumento del espacio de la vía aérea faríngea en pacientes clase II división 1 con mandíbula retrognática.<sup>17</sup>

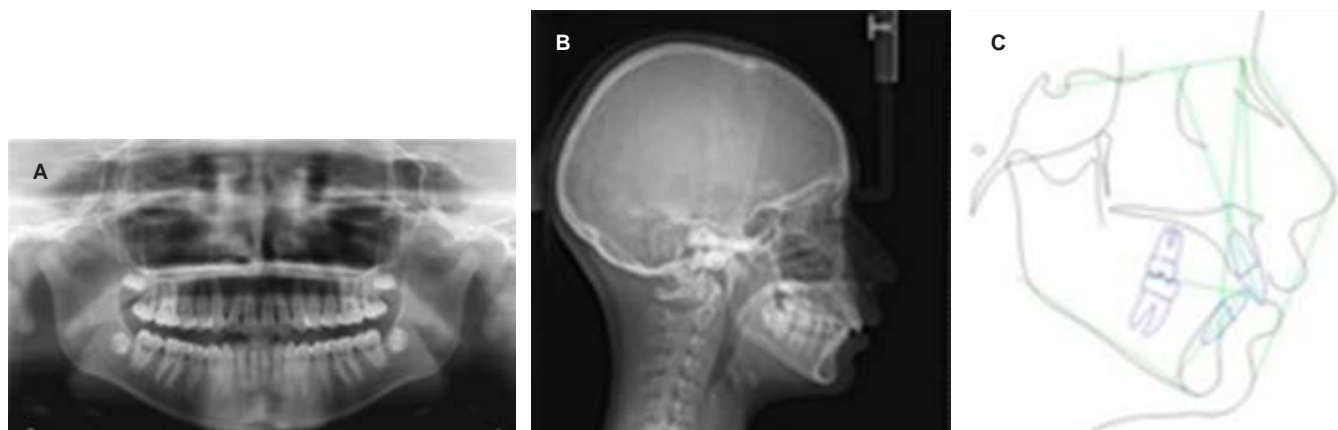
Los estadios de maduración de las vértebras cervicales descritos por Lamparski fueron modificados por Hassel y Farman en 1995,<sup>18</sup> quienes establecieron seis estadios de maduración. El cuarto fue llamado *Desaceleración* debido a que el crecimiento comienza a desacelerar dramáticamente, con 10 a 25% del crecimiento adolescente esperado. Los bordes inferiores de C2, C3 y C4 presentan una concavidad bien



**Figura 1:**

Fotografías iniciales. **A)** Extraorales de frente, sonrisa y perfil. **B)** Intraorales.

*Initial photography. A)* Extraoral front, smile and profile. *B)* Intraoral.



**Figura 2:** A) Radiografía panorámica inicial. B) Radiografía lateral de cráneo inicial. C) Trazado cefalométrico de Steiner inicial.

A) Initial panoramic radiography. B) Initial lateral cranial radiography. C) Initial Steiner Analysis.

definida y los cuerpos vertebrales de C3 y C4 comienzan a adquirir una forma cuadrada.<sup>18</sup> De acuerdo con la literatura, el Forsus™ permite una corrección más efectiva de la relación molar clase II durante el estadio de maduración vertebral C3-C4, que en el estadio C5-C6 que es un periodo de crecimiento mandibular de mayor velocidad.<sup>19</sup>

Se presenta un caso de corrección de clase II dental y esquelética de una paciente de 12 años de edad con remanente de crecimiento, mediante el aparato funcional Forsus™.

### CASO CLÍNICO

**Diagnóstico:** paciente femenino de 12 años, con motivo de consulta «porque tengo la mandíbula muy atrás»; biotipo dólico-facial, cara ovalada, nariz larga, labios delgados, tercio inferior y quinto medio aumentados, línea interpupilar e intercomisural inclinadas y coincidentes, perfil convexo, incompetencia labial, sonrisa media y paralela, se exponen sólo dientes superiores al sonreír (Figura 1A). En el análisis intraoral se observa dentición permanente, lesiones iniciales de caries en primeros y segundos molares superiores e inferiores, ligero apiñamiento anteroinferior, relación molar y canina clase II de Angle y sobremordida horizontal aumentada (Figura 1B).

El análisis de modelos arroja arcos continuos y ovalados, línea media inferior desviada 2 mm a la derecha, sobremordida horizontal de 5 mm y vertical de 3.5 mm, línea de Spee de 2 mm, discrepancia de longitud de arco superior de -0.5 mm e inferior de -3 mm, análisis de Bolton con exceso maxilar de 1.7 mm de 6-6 y de 0.5 mm de 3-3.

**Tabla 1:** Análisis cefalométrico de Steiner inicial y final. Initial and final Steiner Cephalometric Analysis

	Norma	Inicial	Final
SNA (°)	80	83	83.5
SNB (°)	78	77	79
ANB (°)	2	6	4
1Mx-SN (°)	103	103	103
1Mx-NA (°)	22	20	20
1Mx-NA (mm)	4	3.8	3.5
1Md-NB (°)	25	32	38
1Md-NB (mm)	4	6.9	6.9
IMPA (°)	90	93	96
Pg-NB (mm)	4	1	-4

En la radiografía panorámica se observa posible obstrucción de vías aéreas superiores, presencia de caries de terceros molares, relación corono-radicular 1:1.5, y raíces de los órganos dentarios 12 y 22 inclinadas hacia mesial (Figura 2A). No se encontraron alteraciones en la articulación temporomandibular.

Se realizó el trazado cefalométrico de Steiner, con el programa Dolphin Imaging versión 9.0.00.19, sobre la radiografía lateral de cráneo inicial (Figura 2B y C). Se observa clase II esquelética por ligera protrusión maxilar, posterorrotación y retrusión mandibular, patrón de crecimiento vertical, incisivos superiores e inferiores proinclinados y protruidos (Tabla 1). Asimismo, se aprecia el cuarto estadio de maduración esquelética, según Hassel y Farman, indicando un remanente de crecimiento adolescente esperado de 10-25%.



**Objetivos del tratamiento:** mejorar el perfil y avance mandibular para la corrección de la sobremordida horizontal; establecer clase I molar y clase canina bilateral, así como adecuada guía anterior; liberar apiñamiento; mantener sobremordida vertical y la distancia intermolar e intercanina de ambas arcadas.

**Plan de tratamiento:** brackets superiores e inferiores Alexander 0.018", bandas superiores con tubo doble e inferiores con tubo sencillo. Alineación y nivelación con secuencia de arcos 0.014" Nitinol (NiTi), 0.014" acero inoxidable (SS), 0.016" SS, 0.016" x 0.022" SS y 0.017" x 0.025" SS. Colocación de aparato

to Forsus™ (cuatro a seis meses). Etapa de retención al retirar aparatología de ortodoncia.

**Alternativas de tratamiento:** brackets convencionales. Extracciones de primeros premolares superiores, retracción de sector anterior y asentamiento. Etapa de retención al retirar aparatología de ortodoncia.

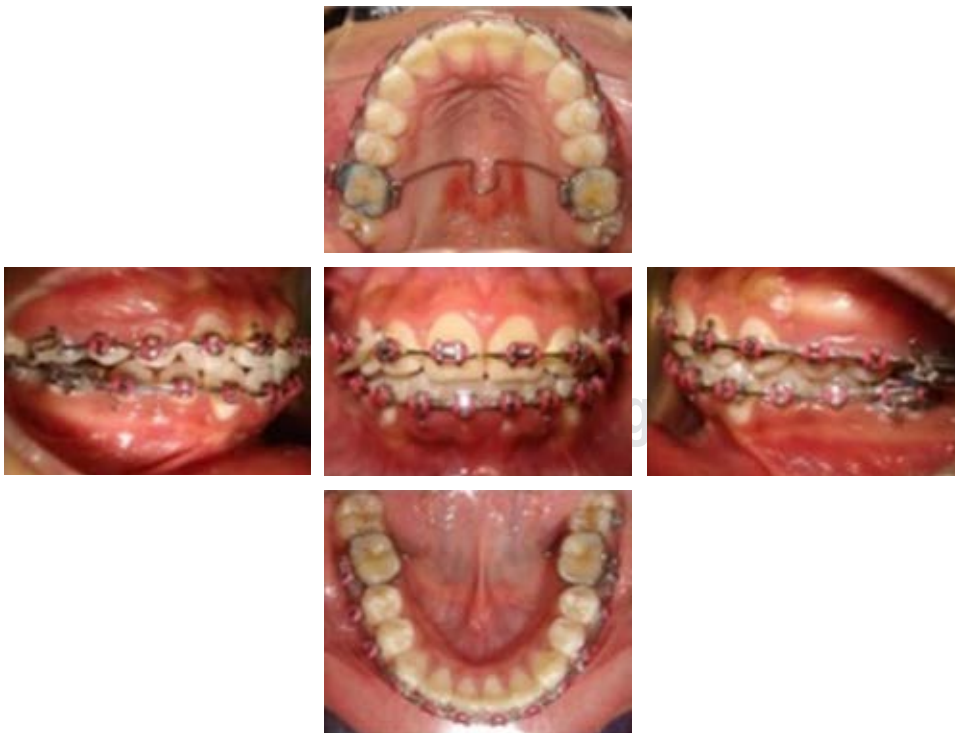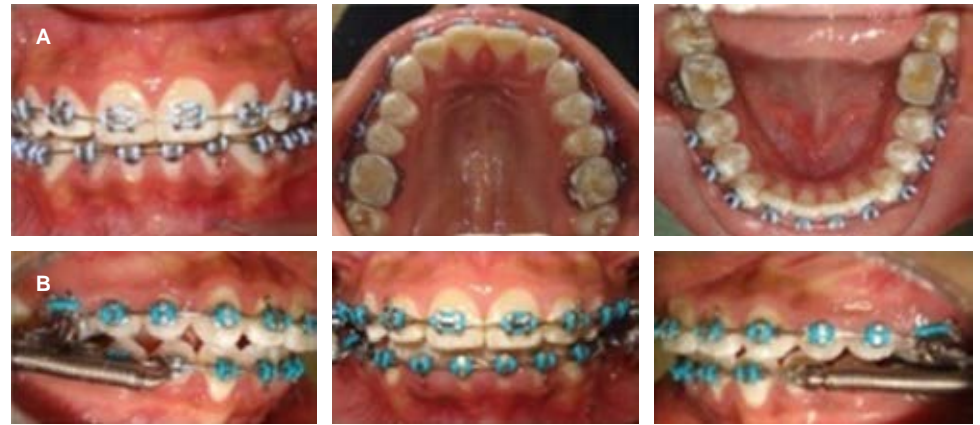**Progresión del tratamiento:** colocación de bandas y brackets superiores e inferiores con arco 0.014" NiTi (Figura 3A). Secuencia de arcos para alineación y nivelación hasta llegar a arcos 0.017" x 0.025" SS y toma de radiografía panorámica para evaluar el paralelismo radicular.

**Figura 3:**

**A)** Fotografías de la colocación de brackets y bandas superiores e inferiores y arcos NiTi 0.014. **B)** Seguimiento a los nueve meses de evolución con arcos 0.017 x 0.025 SS e inserción de Forsus™.

**A)** Photographs of the placement of brackets and upper and lower bands and NiTi 0.014 archwires.

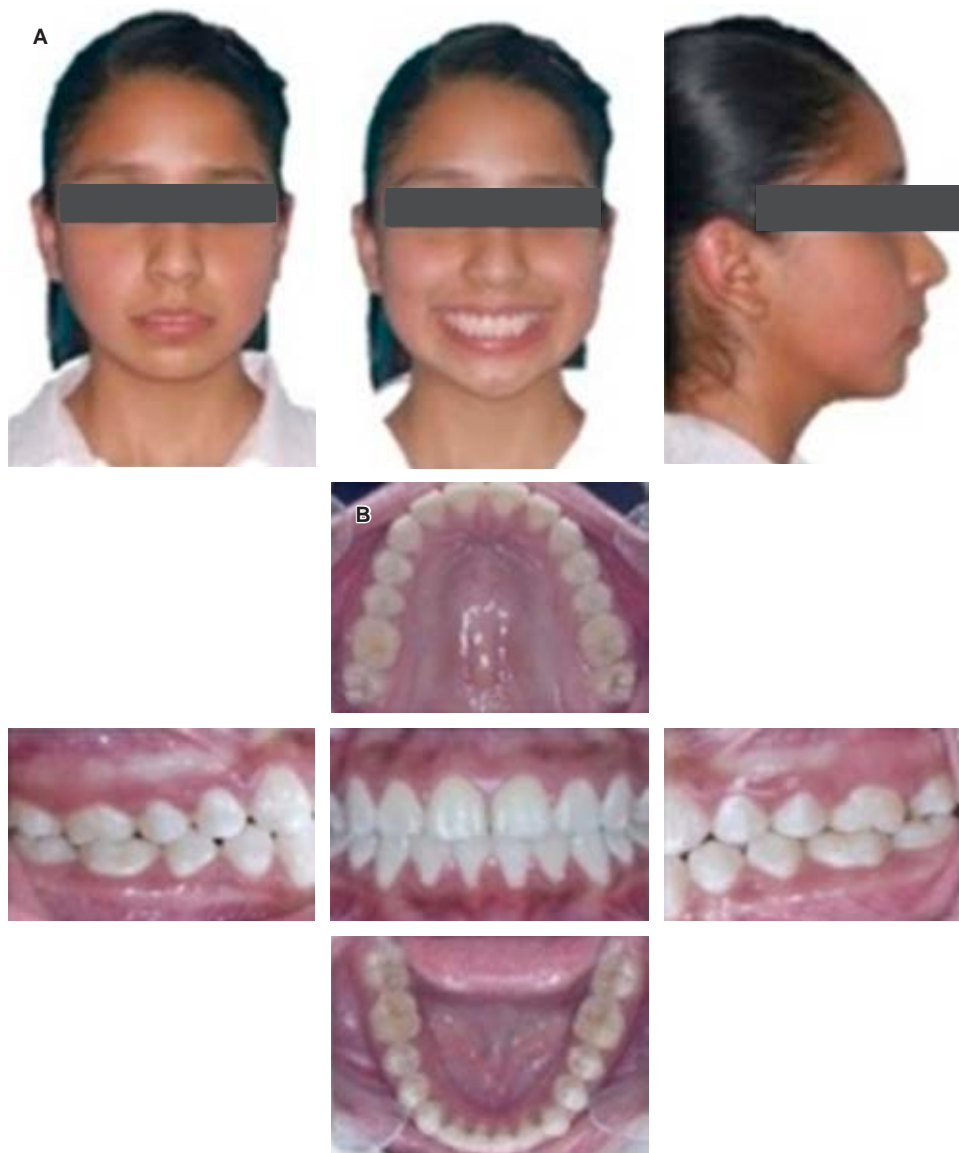**B)** Follow-up at eight months with 0.017 x 0.025 SS archwires and Forsus™ insertion.



**Figura 4:**

Fotografías a los 13 meses de evolución, se observa corrección de relación canina clase II, retiro de Forsus™ e indicación de elásticos vector clase II.

Photographs at 13 months of evolution, showing correction of class II canine relationship, removal of Forsus™ and indication of class II vector elastics.



**Figura 5:**

Fotografías finales. **A)** Extraorales de frente, sonrisa y perfil. **B)** Intraorales.

*Final photographs. **A)** Extraoral front, smile and profile. **B)** Intraoral.*

A los nueve meses del inicio del tratamiento se cinchan los arcos 0.017" x 0.025" SS, se liga cada arco en forma de 8 de 6 a 6; se inserta un arco transpalatino y el aparato Forsus™ (Figura 3B).

Se realiza la revisión continua del aparato de propulsión durante cuatro meses, después se retira el Forsus™ y se indican elásticos con vector clase II de ¼ 4.5 oz (Figura 4).

Cambio de arco superior por arco de torque progresivo y suspensión de elásticos, al observarse ligera recidiva se indican nuevamente elásticos vector clase II de ¼ 6.5 oz. Se retira la aparatología tras un año cinco meses de tratamiento. Para la retención se indica plano de mordida superior y se cementa retenedor inferior fijo de canino a canino.

## RESULTADOS

Se mejoró el perfil y la estética de la sonrisa (Figuras 5A y 6A), se corrigió la sobremordida horizontal mediante proinclinación de 3° de incisivos inferiores, lo cual puede verificarse en el valor del IMPA de la Tabla 1, y en el ligero crecimiento mandibular de la paciente (Figuras 6B y 7C). El maxilar descendió como consecuencia del crecimiento de la paciente, y se observó posterorrotación y avance mandibular (Figura 7C). Se obtuvo una disminución de 2° en ANB (Tabla 1).

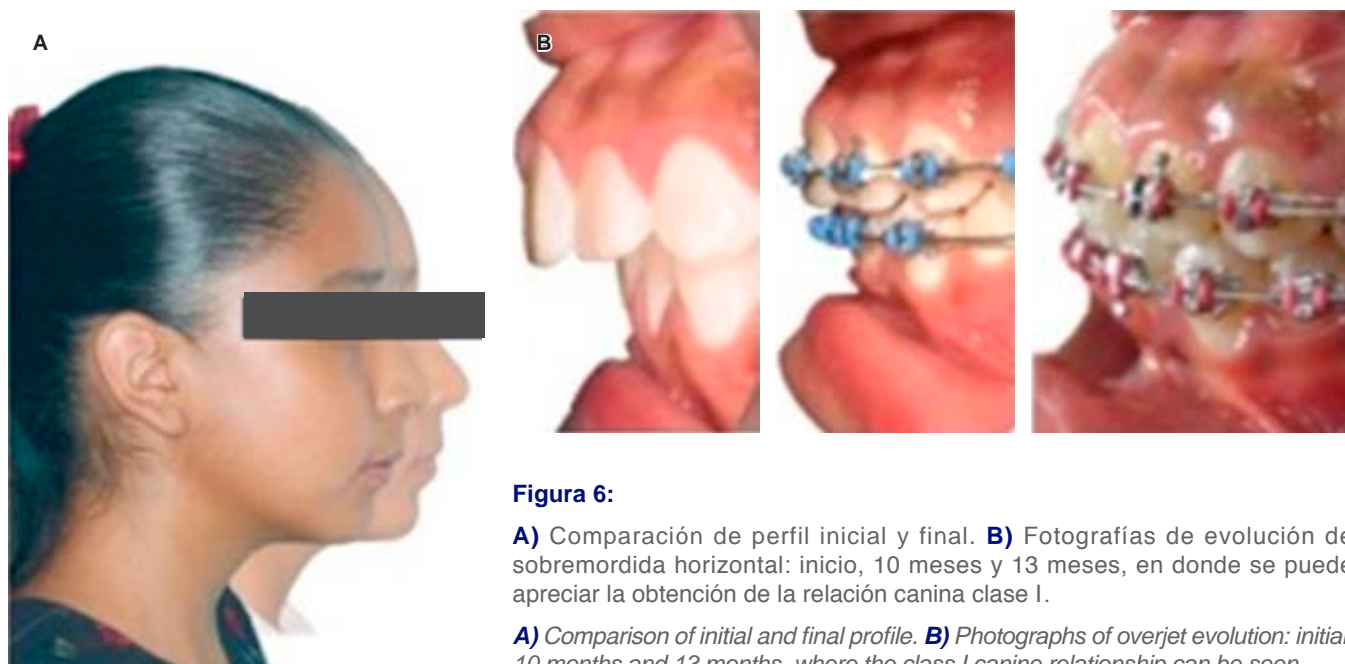
Se estableció la relación molar y canina clase I (Figuras 5B y 8), guía anterior, liberación de apiñamiento, nivelación y ligera extrusión de molares superiores que mejoraron la sobremordida vertical.

Los resultados faciales anteroposteriores fueron favorables; sin embargo, no pudo evitarse el aumento del patrón dólico-facial como consecuencia de las mecánicas con elásticos que generan posterrrotación mandibular. Puede observarse en la radiografía lateral de cráneo final y superposición (*Figuras 7B y C*), así como el paralelismo radicular en la radiografía panorámica (*Figura 7A*). La paciente y su familia se mostraron muy satisfechos con los resultados.

## DISCUSIÓN

El momento ideal para tratar las maloclusiones clase II es la adolescencia, cerca del pico de crecimiento.<sup>20</sup> Mediante la propulsión mandibular puede conseguirse un mejor perfil facial a partir de cambios mayormente dentoalveolares en el arco inferior.<sup>16</sup>

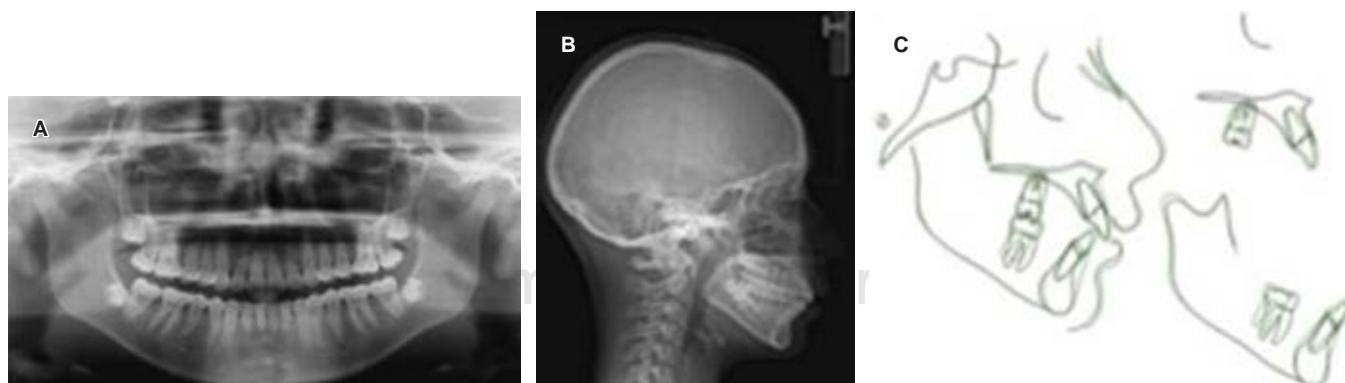Dentro de las opciones de tratamiento para este tipo de maloclusión se encuentra el Forsus™, que mantiene la mandíbula en constante posición anterior y que en



**Figura 6:**

**A)** Comparación de perfil inicial y final. **B)** Fotografías de evolución de sobremordida horizontal: inicio, 10 meses y 13 meses, en donde se puede apreciar la obtención de la relación canina clase I.

**A)** Comparison of initial and final profile. **B)** Photographs of overjet evolution: initial, 10 months and 13 months, where the class I canine relationship can be seen.

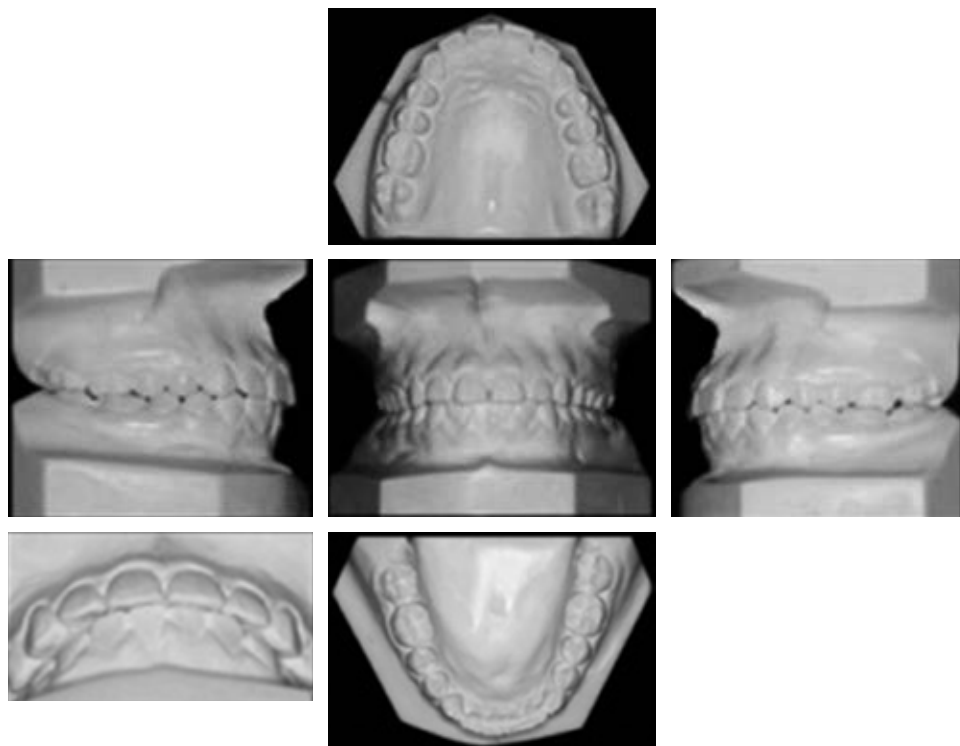


**Figura 7:**

**A)** Radiografía panorámica final. **B)** Radiografía lateral de cráneo final. **C)** Superposiciones, donde se observa la proinclinación de los incisivos inferiores.

**A)** Final panoramic radiograph. **B)** Final lateral cranial radiography. **C)** Superimpositions, where the proinclination of the lower incisors can be seen.





**Figura 8:**

Fotografía de modelos finales.

*Final model photography.*

diferentes publicaciones han reportado sus efectos en pacientes clase II con deficiencia mandibular.<sup>2,5,13,16,20</sup>

La paciente de 12 años presentada en este trabajo contaba con una clase II esquelética, un ANB inicial de 6° y un perfil convexo. El tratamiento consistió en la propulsión mandibular con Forsus™ y los principales cambios obtenidos durante la corrección fueron la proinclinación de los incisivos inferiores, que permitió la reducción de la sobremordida horizontal, y un perfil facial significativamente más estético. Goracci y Cacciatore<sup>20</sup> obtuvieron también una mejoría en la sobremordida horizontal y la estética en un paciente de seis años y nueve meses de edad con el tratamiento temprano con Forsus™, el cual aún presentaba remanente de crecimiento como nuestra paciente.

En el caso reportado por Jain y su equipo<sup>2</sup> de una paciente de 14 años, también con remanente de crecimiento, 10 mm de sobremordida horizontal y un ANB de 7°, se consiguió una corrección de las relaciones dentoesqueléticas, con disminución de 3° en el ANB y un mejor perfil facial. Dicha paciente experimentó menor proinclinación de los incisivos, lo cual puede atribuirse a la utilización de un arco seccional con torque, previo a la colocación del Forsus™.

Para un mayor control de los efectos dentoalveolares secundarios, como la marcada proinclinación de incisivos inferiores, Turkkahram y colegas<sup>13</sup> recomiendan la utilización del Forsus™ con anclaje óseo.

Por último, en nuestro caso hubiera sido ideal una tomografía antes y después del tratamiento para evaluar si fue generada remodelación condilar por estímulo del aparato ortopédico, por lo cual se recomienda para futuros estudios.

### CONCLUSIONES

En pacientes con maloclusión clase II por retrognatismo mandibular que presentan ligero remanente de crecimiento, el tratamiento con propulsor mandibular proporciona resultados favorables en la corrección de la sobremordida horizontal, además de mejorar la estética en el perfil del paciente.

El Forsus™ puede ser un método de corrección para la maloclusión II, con efectos principalmente dentoalveolares, que mejora el perfil de los pacientes en crecimiento.

### Case report

#### Class II skeletal correction in Forsus™ appliance therapy. Case report

Isabel Esparza-Pimentel,\* Vanessa Fonseca López,<sup>§</sup> Jacqueline Adelina Rodríguez-Chávez,<sup>¶</sup> Alejandra Noemí Paz Cristóbal,<sup>¶</sup> Celia Guerrero Velázquez,<sup>¶</sup> José de Jesús García López<sup>¶</sup>

\* Alumna de la Especialidad en Ortodoncia.

§ Egresada de la Especialidad en Ortodoncia.

† Profesor de la Especialidad en Ortodoncia.

Departamento de Clínicas Odontológicas Integrales. Centro Universitario de Ciencias de la Salud. Universidad de Guadalajara, México.

## ABSTRACT

**Introduction:** Class II malocclusion is usually the result of a lack of mandibular development. Functional appliances for mandibular propulsion are an effective alternative in early treatment. **Objective:** Improvement of mandibular profile and advancement for overjet correction; establishment of bilateral class I molar and class I canine, as well as adequate anterior guidance; release of crowding; maintenance of overbite and the intermolar and intercanine distance of both arches.

**Case report:** A 12-year-old female patient, with a retention 10% to 25% of expected growth. Class II skeletal due to mandibular retrusion and posterior mandibular rotation, vertical growth and increased overjet. After alignment and levelling, she received four months of treatment with Forsus™. **Results:** Improvement of profile, correction of overjet with lower incisors proclination and slight mandibular growth. Class I molar and canine relationship, and posterior mandibular rotation.

**Conclusions:** The Forsus™ is a functional appliance effective in the treatment of class II malocclusion in patients with retained growth, which has mostly dentoalveolar effects.

**Keywords:** Class II malocclusion, Forsus™ appliance, early orthodontic treatment.

## INTRODUCTION

Class II malocclusion can result from multiple combinations of dental and skeletal components,<sup>1</sup> with skeletal mandibular retrusion being the most common feature.<sup>1,2</sup> According to these findings, treatments aimed at changing the amount and direction of mandibular growth are more appropriate than those aimed at restricting maxillary growth.<sup>1</sup>

The effects of functional appliances for the correction of class II malocclusion are mostly dentoalveolar,<sup>3-5</sup> such as lower incisors proclination, which increases the length of the mandibular arch.<sup>6</sup>

The decision to treat with functional appliances should be made in consideration of both the benefits and adverse effects to the patient.<sup>7</sup>

Several studies have been conducted to compare the effects of Forsus™ with other mechanics, as well as with fixed and removable functional appliances during the correction of class II malocclusion.<sup>3,8-11</sup> For example, less dentoalveolar response is generated with the Forsus™ functional appliance than with the PowerScope.<sup>8</sup> The Andresen activator, despite demonstrating greater skeletal changes, produces the same stimulation of mandibular growth and inhibition of maxillary growth as the Forsus™,<sup>9</sup> with similar changes in profile, both being effective in the treatment of this type of malocclusion. Compared to the Twin Block,

both have an effectiveness rate of 80%, although the Twin Block effect is mostly skeletal, while the Forsus™ is mostly dentoalveolar.<sup>10</sup> Greater success is achieved with the Forsus™ for the correction of unilateral class II relationship, overjet and midline deviation than with the use of intermaxillary elastics.<sup>11</sup>

The main goals of Forsus™ treatment are to provide stimulation of mandibular growth<sup>11,12</sup> and inhibition of maxillary growth.<sup>12,13</sup> Skeletal effects include increased posterior lower facial height, counterclockwise mandibular rotation,<sup>12</sup> increased occlusal plane height,<sup>14</sup> and improved ANB and SNA angles.<sup>15</sup> Among the most reported dentoalveolar effects are protrusion,<sup>12-14</sup> proclination<sup>9,10,12,14,15</sup> and intrusion<sup>12,14</sup> of lower incisors, upper incisors retroinclination, distalisation<sup>9,14</sup> and intrusion of upper first molars, and reduction of overbite and overjet.<sup>12</sup>

Other benefits that can be achieved through Forsus™ therapy include improving the profile<sup>15,16</sup> and achieving increased pharyngeal airway space in class II division 1 patients with retrognathic mandible.<sup>17</sup>

The cervical vertebral maturation stages described by Lamparski were modified by Hassel and Farman in 1995,<sup>18</sup> who established six stages of maturation. The fourth stage was called deceleration because growth begins to slow dramatically, with 10% to 25% of expected adolescent growth. The inferior borders of C2, C3 and C4 present a well-defined concavity and the vertebral bodies of C3 and C4 begin to acquire a square shape.<sup>18</sup> According to the literature, the Forsus™ allows a more effective correction of the class II molar relationship during the C3-C4 stage of vertebral maturation than in the C5-C6 stage, which is a period of faster mandibular growth.<sup>19</sup>

We present a case of a class II dental and skeletal correction in a 12-year-old female patient with retained growth, using the Forsus™ functional appliance.

## CLINICAL CASE

**Diagnosis:** a 12-year-old female patient, whose consultation reason was «Because my jaw is too far back»; dolichofacial biotype, oval face, long nose, thin lips, enlarged lower third and middle fifth, inclined and coincident interpupillary and intercommissural lines, convex profile, lip incompetence, medium and parallel smile, only upper teeth are exposed when smiling (*Figure 1A*). The intraoral analysis shows permanent dentition, initial caries lesions in upper and lower first and second molars, slight anteroinferior crowding, Angle class II molar and canine relationship and increased overjet (*Figure 1B*).



Model analysis shows continuous and oval arches, lower midline deviated 2 mm to the right, overjet of 5 mm and overbite of 3.5 mm, the curve of Spee of 2 mm, upper arch length discrepancy of -0.5 mm and lower of -3 mm, Bolton analysis with maxillary excess of 1.7 mm from 6-6 and 0.5 mm from 3-3.

The panoramic radiography showed possible upper airway obstruction, presence of third molar cavities, a crown-root ratio of 1:1.5, and roots of dental organs 12 and 22 inclined mesially (*Figure 2A*). No alterations were found in the temporomandibular joint.

The Steiner analysis was performed with Dolphin Imaging version 9.0.00.19 software on the initial lateral cranial radiography (*Figures 2B and C*). Class II skeletal features include slight maxillary protrusion, posterior mandibular rotation and mandibular retrusion, vertical growth pattern, proclined and protruded upper and lower incisors (*Table 1*). Likewise, the fourth stage of skeletal maturation, according to Hassel and Farman, can be seen indicating the expected retained adolescent growth of 10-25%.

*Treatment objectives:* improve the mandibular profile and advancement for overjet correction; establish bilateral class I molar and class canine, as well as adequate anterior guidance; release crowding; maintain the overbite, and the intermolar and intercanine distance of both arches.

*Treatment plan:* alexander 0.018" upper and lower brackets, upper bands with double tube and lower bands with single tube. Alignment and leveling with archwire sequence 0.014" Nitinol (NiTi), 0.014" stainless steel (SS), 0.016" SS, 0.016" x 0.022" SS and 0.017" x 0.025" SS. Forsus™ appliance placement (four to six months). Retention.

*Treatment alternatives:* conventional brackets. Extractions of upper first premolars, anterior retraction and settling. Retention.

*Treatment progression:* placement of upper and lower bands and brackets with 0.014" NiTi archwire (*Figure 3A*). Alignment and levelling archwire sequence until 0.017" x 0.025" SS archwires are reached and panoramic radiography is taken to evaluate root parallelism.

At nine months after the start of treatment, the 0.017" x 0.025" SS archwires are cinched, each arch is ligated in a 6 to 6 8-shape; a transpalatal arch and Forsus™ appliance are inserted (*Figure 3B*).

Continuous revision of the propulsion appliance is performed for four months, then the Forsus™ is removed and ¼ 4.5 oz class II vector elastics are indicated (*Figure 4*).

The upper archwire was replaced with a progressive torque archwire and elastics were suspended,

and when a slight relapse was observed, class II vector elastics of ¼ 6.5 oz were indicated again. Brackets were removed after one year and five months of treatment. The retention was a bite plane in the upper arch and a fixed lower retainer is cemented from canine to canine.

## RESULTS

The profile and aesthetics of the smile were improved (*Figures 5A and 6A*), the overjet was corrected by proclination of the lower incisors by 3°, which can be seen in the IMPA value in *Table 1*, and in the slight mandibular growth of the patient (*Figures 6B and 7C*). The maxilla descended as a consequence of the patient's growth, and posterior mandibular rotation and mandibular advancement was observed (*Figure 7C*). A 2° decrease in ANB was obtained (*Table 1*).

Class I molar and canine relationship was established (*Figures 5B and 8*), anterior guidance, crowding release, levelling and slight extrusion of upper molars improved the overbite.

The anteroposterior facial results were favourable, however, the increased dolichofacial pattern could not be avoided as a consequence of the mechanical elastics generating posterior mandibular rotation. This can be seen in the final lateral cranial radiography and superimpositions (*Figures 7B and C*), as well as the root parallelism in the panoramic radiography (*Figure 7A*). The patient and her family were very satisfied with the results.

## DISCUSSION

The ideal time to treat class II malocclusions is adolescence, near the peak of growth.<sup>20</sup> By means of mandibular propulsion, a better facial profile can be achieved from mostly dentoalveolar changes in the lower arch.<sup>16</sup>

Among the treatment options for this type of malocclusion is the Forsus™ appliance, which maintains the mandible in a constant anterior position and which has been reported in different publications to have an effect on class II patients with mandibular deficiency.<sup>2,5,13,16,20</sup>

The 12-year-old patient presented in this study had a class II skeletal condition, an initial ANB of 6° and a convex profile. The treatment consisted of mandibular propulsion with Forsus™ and the main changes obtained during correction were lower incisors proclination, which allowed reduction of the overjet, and a significantly more aesthetic facial profile. Goracci and Cacciato<sup>20</sup> also obtained an improvement in overjet

and aesthetics in a patient aged six years and nine months, with early treatment with Forsus™, who still had retained growth like our patient.

In the case reported by Jain et al,<sup>2</sup> of a 14-year-old patient, also with retained growth, 10 mm of overjet and an ANB of 7°, a correction of the dento-skeletal relationships was achieved, with a 3° decrease in the ANB and an improved facial profile. She experienced less incisor proclination, which may be attributed to the use of a sectional archwire with torque prior to Forsus™ placement.

For greater control of secondary dentoalveolar effects, such as marked proclination of the lower incisors, Turkkahram et al<sup>13</sup> recommend the use of the Forsus™ with bone anchorage.

Finally, in our case, a CT scan before and after treatment would have been ideal to evaluate whether condylar remodelling was generated by the stimulus of the orthopaedic appliance. It is therefore recommended for future studies.

## CONCLUSIONS

In patients with class II malocclusion due to mandibular retrognathism, who present slight retained growth, treatment with the mandibular propulsor provides favourable results in the correction of the overjet, as well as improving the aesthetics of the patient's profile.

The Forsus™ can be a method of correction for malocclusion II, with mainly dentoalveolar effects, which improves the profile of growing patients.

## REFERENCIAS/REFERENCES

- McNamara JA. Components of class II malocclusion in children 8-10 years of age. *Angle Orthod.* 1981; 51 (3): 177-202.
- Jain AB, Patil AK, Ganeshkar SV, Sangamesh B, Chugh. Non-extraction treatment of skeletal class II malocclusion. *Contemp Clin Dent.* 2012; 3 (3): 334-337.
- Yin K, Han E, Guo J, Yasumara T, Grauer D, Sameshima G. Evaluating the treatment effectiveness and efficiency of carrier distalizer: a cephalometric and study model comparison of class II appliances. *Prog Orthod.* 2019; 20: 24.
- Elkordy SA, Abouelezz AM, Fayed MM, Attia KH, Ishaq RA, Mostafa YA. Three-dimensional effects of the mini-implant anchored forsus fatigue resistant device: a randomized controlled trial. *Angle Orthod.* 2016; 86 (2): 292-305.
- Jiménez-Valdivia LM, Fitzcarrald FD, Watanabe-Kanno GA, Gutierrez-Tapia G. Eficiencia del forsus en el tratamiento de maloclusión clase II. *Rev Cient Odontol.* 2016; 4 (2): 561-567.
- Nelson C, Harkness M, Herbison P. Mandibular changes during functional appliance treatment. *Am J Orthod Dentofac Orthop.* 1993; 104: 153-161.
- Bertl MH, Mandl C, Crismani AG. Do functional orthodontic appliances stimulate mandibular growth in class II division 1 patients? *J Stomat Occ Med.* 2011; 4: 45-53.
- Arora V, Sharma R, Chowdhary S. Comparative evaluation of treatment effects between two fixed functional appliances for correction of Class II malocclusion: A single center, randomized controlled trial. *Angle Orthod.* 2018; 88 (3): 259-266.
- Bilgic F, Basaran G, Hamamci O. Comparison of forsus FRD EZ and Andresen activator in the treatment of class II, division 1 malocclusions. *Clin Oral Invest.* 2015; 19 (2): 445-451.
- Giuntini V, Vangelisti A, Masucci C, Defraia E, McNamara JA, Franchi L. Treatment effects produced by the twin-block appliance vs the forsus fatigue resistant device in growing class II patients. *Angle Orthod.* 2015; 85: 784-789.
- Aras I, Pasaoglu A. Class II subdivision treatment with the forsus fatigue resistant device vs intermaxillary elastics. *Angle Orthod.* 2017; 87 (3): 371-376.
- Sakuno AC, Barbisan AP, Akio F, Trivino T, Guedes PE, Torres FC. Tomographic evaluation of dentoskeletal changes due to the treatment of class II malocclusion with Forsus appliance. *J Oral Biol Craniofac Res.* 2019; 9 (3): 277-279.
- Turkkahraman H, Kocabas S, Findik Y. Effects of miniplate anchored and conventional forsus fatigue resistant devices in treatment of class II malocclusion. *Angle Orthod.* 2016; 86:1026-1032.
- Linjawi A, Abbassy MA. Dentoskeletal effects of the forsus™ fatigue resistance device in the treatment of class II malocclusion: a systematic review and meta-analysis. *J Orthodont Sci.* 2018; 7: 1-13.
- Dada DM, Galang-Boquiren MT, Viana G, Obrez A, Kusnoto B. Treatment of forsus fatigue resistant device on class II malocclusion cases: a cephalometric evaluation. *J World Fed Orthod.* 2015; 4: 14-17.
- Barth FA, Rodrigues R, De Almeida M, Pedron PV, Freire TM, De Castro AC. Perception of facial profile changes after treatment with forsus fatigue-resistant device in Class II patients. *J World Fed Orthod.* 2019; 8: 73-77.
- Temani P, Jain P, Rathee P, Temani R. Volumetric changes in pharyngeal airway in class II division 1 patients treated with forsus-fixed functional appliance: A three-dimensional cone-beam computed tomography study. *Contemp Clin Dent.* 2016; 7 (1): 31-35.
- Hassel B, Farman AG. Skeletal maturation evaluation using cervical vertebrae. *Am J Orthod Dentofac Orthop.* 1995; 107 (1): 58-66.
- Servello DF, Fallis DW, Alvetro L. Analysis of class II patients, successfully treated with the straight-wire and Forsus appliances, based on cervical vertebral maturation status. *Angle Orthod.* 2015; 85 (1): 80-86.
- Goracci C, Cacciato G. Early treatment of a severe class II malocclusion with the forsus fatigue resistant device. *Eur J Paediatr Dent.* 2017; 18 (3): 199-207.

*Correspondencia / Correspondence:*  
**José de Jesús García López**  
**E-mail:** pepegalop@yahoo.com.mx