



Tratamiento ortodóntico en un paciente clase II esquelético con caninos ectópicos superiores

Raquel Rosas-Gama,* José Javier Moreno Moreno,§
José Luis Meléndez Ruiz,† Jacqueline Adelina Rodríguez-Chávez,†
Juan Antonio Orozco Partida,† Alejandra Noemí Paz Cristóbal†

* Alumna de la Especialidad en Ortodoncia.

§ Egresado de la Especialidad en Ortodoncia.

† Docente de la Especialidad en Ortodoncia.

Departamento de Clínicas Odontológicas Integrales. Centro Universitario de Ciencias de la Salud. Universidad de Guadalajara, México.

RESUMEN

Introducción: La erupción ectópica es una anomalía frecuente, reportado en caninos de 1.5-2% de la población, aproximadamente, siendo más frecuente en el sexo femenino en una proporción de 2:1. Diferentes estudios presentan alrededor de 20% de anomalías en su erupción. **Caso clínico:** Paciente femenino de 12 años de edad, biotipo facial dolicofacial, perfil convexo, tercio inferior aumentado. Presenta clase II esquelético con posterorrotación mandibular. Clase I molar, clase canina no establecida, mordida cruzada posterior unilateral derecha, forma de arco superior triangular e inferior ovoide, línea media inferior desviada 2 mm a la izquierda, sobremordida horizontal 3 mm y vertical 3.5 mm, discrepancia de longitud de arco maxilar de -9.8 mm y mandibular de -10.9 mm, incisivos inferiores proinclinados y protruidos, curva de Spee de 2 mm. Tratamiento con extracciones de primeros premolares superiores e inferiores. Colocación de arco transpalatino, arco lingual y brackets Roth slot 0.018". Alineación y nivelación: 0.016" térmico, 0.016" acero inoxidable (SS), 0.016" x 0.022" térmico. Fase de trabajo: 0.016" x 0.022" SS, 0.017" x 0.025" SS y coordinación de arcos. Detallado y finalización. Retención: circunferencial superior e inferior. **Resultados:** Se eliminó la mordida cruzada posterior unilateral derecha, se estableció clase I canina, se mantuvo la clase I molar, adecuada sobremordida horizontal y vertical, corrección de curva de Spee, se eliminó el apiñamiento, formas de arco adecuadas y mejora del perfil disminuyendo la convexidad facial. **Conclusiones:** Cuando hace falta espacio y el

perfil necesita ser corregido, los caninos ectópicos deben situarse en la zona de primeros premolares y establecer una guía anterior adecuada. La extracción de premolares es una excelente opción de tratamiento cuando se toman en consideración todos los medios diagnósticos.

Palabras claves: Caninos ectópicos, clase II esquelético, apiñamiento dental.

INTRODUCCIÓN

Las maloclusiones dentales son afecciones del desarrollo que corresponden a desviaciones clínicas en la normalidad de las relaciones espaciales, crecimiento y morfología, entre las bases óseas maxilares, las piezas dentarias y de éstas con los maxilares. Así, las maloclusiones pueden ser displasias dentarias, esqueléticas y/o dento-esqueléticas.¹

Las maloclusiones son de origen multifactorial, sin embargo, la predisposición genética y los factores exógenos o ambientales son los componentes principales que pueden definir su etiología e incluyen todos los elementos capaces de acondicionar una maloclusión durante el desarrollo craneofacial.²

La maloclusión clase II, denominada también distoclusión, se presenta cuando la cúspide mesiovestibular del primer molar superior ocluye por delante de la cúspide mesiovestibular del primer molar inferior. Los dientes de la arcada superior y el maxilar se sitúan mesializados respecto a la mandíbula. Dentro de la maloclusión clase II se distinguen dos variedades: 1) maloclusión clase II división 1: cuando los incisivos superiores están protruidos, con *overjet* aumentado. 2) Maloclusión clase II división 2: cuando los incisivos centrales superiores tienen una posición de retroincli-

Recibido: Marzo 2021. Aceptado: Junio 2021.

Citar como: Rosas-Gama R, Moreno MJJ, Meléndez RJL, Rodríguez-Chávez JA, Orozco PJA, Paz CAN. Tratamiento ortodóntico en un paciente clase II esquelético con caninos ectópicos superiores. Rev Mex Ortodon. 2020; 8 (2): 135-144.

© 2020 Universidad Nacional Autónoma de México, [Facultad de Odontología]. Este es un artículo Open Access bajo la licencia CC BY-NC-ND (<http://creativecommons.org/licenses/by-nc-nd/4.0/>)

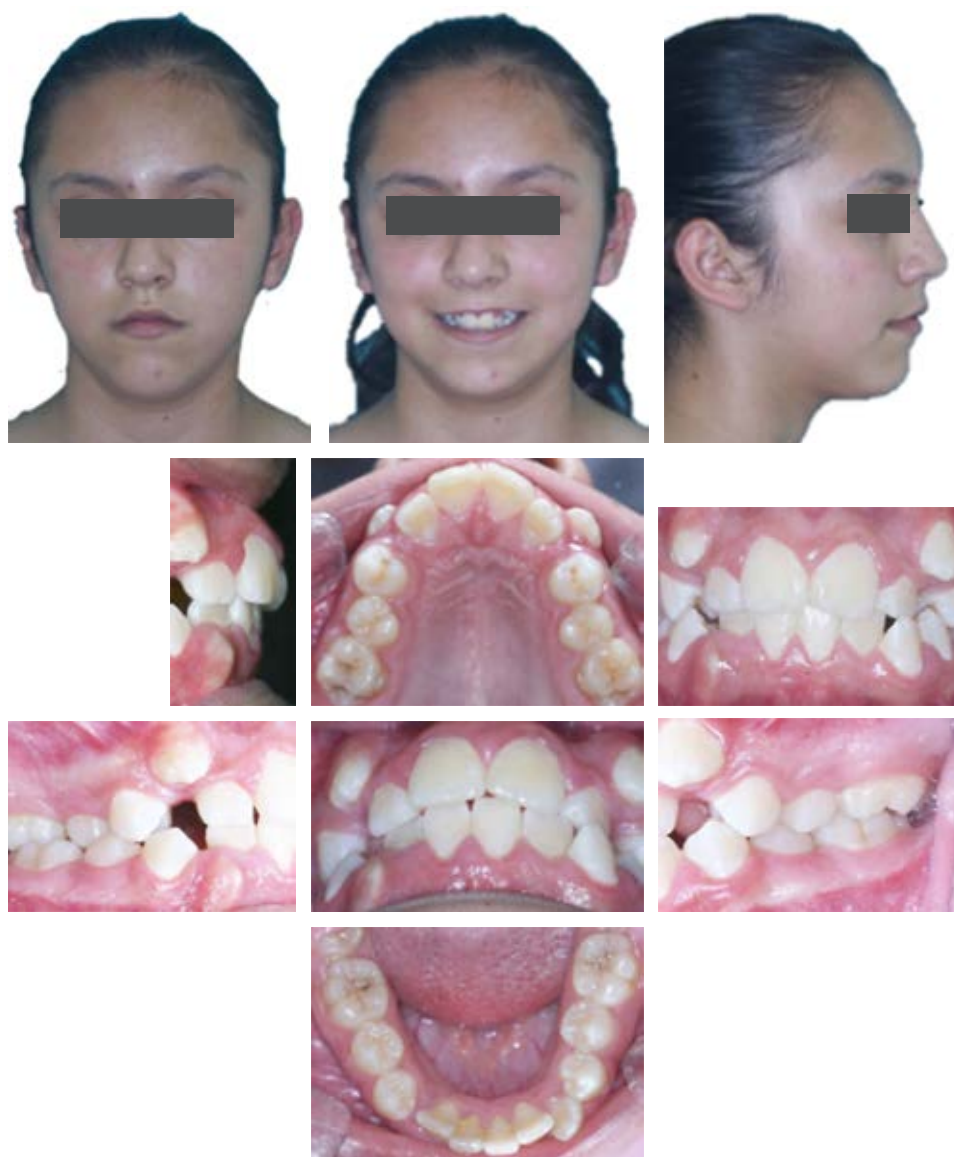

Figura 1:

Fotografías intraorales y extraorales iniciales.

Initial intraoral and extraoral photographs.

nación coronaria, con los incisivos laterales en vestibuloversión, *overjet* disminuido y mordida profunda en el sector anterior.^{3,4}

El comportamiento de las maloclusiones a escala mundial oscila en rangos de 35 a 75%, con diferencias de sexo y edad. El apiñamiento constituye la anomalía más frecuente, contribuyendo a la maloclusión aproximadamente con 40 a 85%.⁵

La erupción ectópica o erupción en otro lugar es una anomalía muy frecuente. Se ha reportado que la erupción ectópica de los caninos ocurre en 1.5 a 2% de la población aproximadamente, siendo más frecuente en el sexo femenino en una proporción de 2:1.⁶ En diferentes estudios los caninos presentan alrededor de 20% de anomalías en su erupción.⁷

Los caninos superiores son los últimos dientes en erupcionar antes de los terceros molares, por lo que presentan mayor tendencia a sufrir problemas de espacio en la arcada, así como anomalías en su erupción.⁸ Entre las causas ambientales más comunes de los caninos ectópicos (pueden ser una o más de la siguiente lista) se encuentran: discrepancia en la longitud del arco dental, exfoliación temprana o tardía del canino temporal, posición anormal del folículo del canino permanente, presencia de hendidura alveolar, anquilosis, formación quística o neoplásica, dilaceración de la raíz, origen iatrogénico o causas idiopáticas.^{9,10}

Además, uno de los objetivos del tratamiento ortodóntico no sólo consiste en conseguir mejoras denta-

les y esqueléticas, sino también mejoras en los tejidos blandos.¹¹

A continuación, se presenta el tratamiento de una paciente adolescente con remanente de crecimiento, maloclusión clase II esquelética y caninos ectópicos. En el tratamiento se indicaron extracciones de primeros premolares superiores e inferiores para la correcta posición de los caninos y mejorar el perfil facial.

CASO CLÍNICO

Diagnóstico

Paciente femenino de 12 años de edad, sin antecedentes médicos relevantes, con remanente de crecimiento, acudió a consulta ortodóntica con el siguiente motivo: «Me están saliendo los dientes por arriba».

Al examen clínico la paciente presentó desarrollo normal, con un biotipo dolicofacial, perfil convexo, tercio inferior aumentado, línea media facial coincidente con línea media dental (Figura 1). En el análisis intraoral se observó clase I molar, clase canina no establecida por caninos superiores ectópicos, mordida

crucada posterior unilateral derecha, incisivos inferiores proinclinados y protruidos, forma de arco superior triangular e inferior ovoide, línea media inferior desviada 2 mm a la izquierda, sobremordida horizontal 3 mm y vertical 3.5 mm (Figura 1), discrepancia de longitud de arco maxilar de -9.8 mm y mandibular de -10.9 mm, curva de Spee de 2 mm (Figura 2). Radiográficamente se observó dentición permanente, cornetes semipermeables, asimetría de cóndilos, presencia de germen de terceros molares y premolares inferiores sin cierre apical. En la radiografía lateral de cráneo se observaron vías aéreas permeables e incompetencia labial (Figura 3). Se realizó el trazado cefalométrico de Steiner con el software Dolphin 9.0 y se resolvió en una clase II esquelética con posterorrotación mandibular (Tabla 1). El análisis funcional no presentó alteraciones en la articulación temporomandibular ni hábitos.

Objetivos: descruzar mordida posterior unilateral derecha, correcta sobremordida horizontal y vertical, eliminar curva de Spee; mantener clase I molar; establecer clase I canina; eliminar el apiñamiento, paralelismo radicular; mejorar la función y el perfil; obtener guía anterior y formas de arco adecuadas.

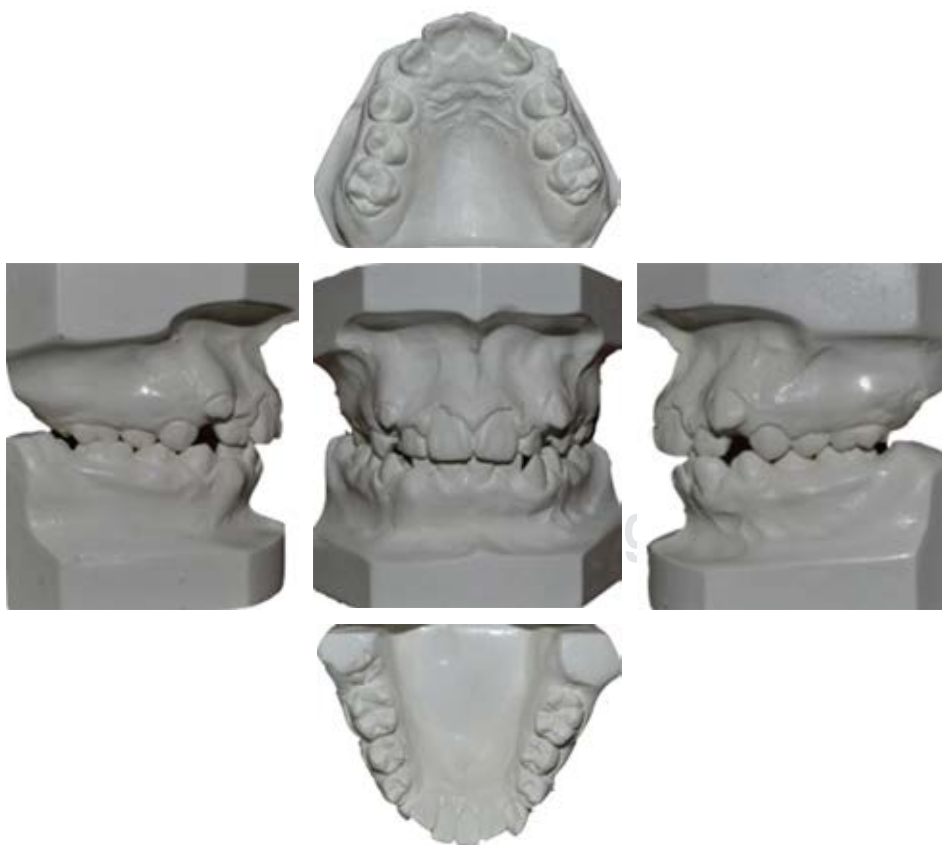

Figura 2:

Modelos de estudio.

Study models.

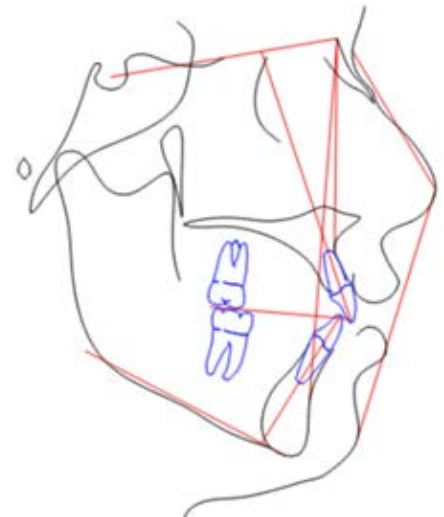
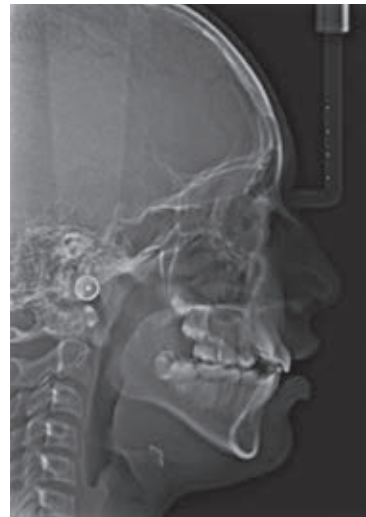
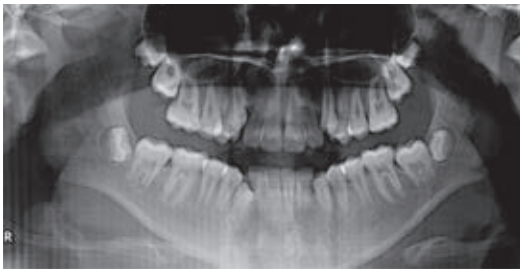
Figura 3:

Radiografía panorámica, lateral de cráneo y trazado cefalométrico de Steiner inicial.

Panoramic and lateral cranial radiographs, with initial Steiner analysis.

Plan de tratamiento y progresión

El plan de tratamiento se inició con extracciones de primeros premolares superior e inferior. Se colocaron bandas en superior e inferior con cajas linguales para elaboración de arco transpalatino y arco lingual. Colocación de brackets Roth slot 0.018".

En la fase de alineación y nivelación: se utilizaron arcos 0.016" térmico, 0.016" SS, 0.016" x 0.022" térmico. Trabajo: arcos 0.016" x 0.022" SS, 0.017" x 0.025" SS. Se realizó la retracción de caninos superiores e inferiores con retroligadura (*Figura 4*). Se cerraron los espacios con cadena, se corrigió la línea media y se coordinaron los arcos.

Detallado y finalización: una vez cerrados los espacios, se pidió radiografía panorámica para valorar paralelismo radicular y se realizaron las recolocaciones de brackets en los órganos dentarios 15, 12, 22, 25, 45 y se retiró el arco transpalatino (*Figura 5*). Se colocaron tubos en segundos molares inferiores, se usaron elásticos de asentamiento posterior ¼" 4.5 onzas y se retiró el arco lingual (*Figura 6*). Una vez que se lograron los objetivos, se retiraron los brackets (*Figura 7*).

Retención: se tomaron impresiones para la elaboración de retenedores circunferenciales superior e inferior. Se remite a la paciente para cirugía de terceros molares.

RESULTADOS

Se eliminó la mordida cruzada posterior unilateral derecha, se establecieron caninos en clase I; se mantuvo la clase I molar; se obtuvo adecuada sobremordida horizontal y vertical, corrección de la curva

Tabla 1: Valores cefalométricos iniciales y finales de la paciente con el análisis de Steiner.
Initial and final cephalometric values of the patient with Steiner's analysis.

Medidas cefalométricas	Norma	Inicio	Final
SNA (°)	80	79	79.4
SNB (°)	78	76	76.5
ANB Dif. (°)	2	3	3
Go-Gn-Sn (°)	32	37	36.4
1 sup SN (°)	103	101	101.7
Interincisal (°)	135.4	124	127.5
1 sup NA (°)	22	22	22.3
1 sup NA (mm)	4	5.5	3.9
1 inf NB (°)	25	30	27.2
1 inf NB (mm)	4	7	5.4

de Spee y formas de arco adecuadas; se eliminó el apiñamiento. Se logró un adecuado asentamiento de la oclusión con guía anterior y se mejoró el perfil disminuyendo la convexidad facial. Además, periodontalmente el margen gingival de los caninos se muestra en buena posición (*Tabla 1*) (*Figuras 7 y 8*).

DISCUSIÓN

El apiñamiento dental y la falta de espacio son los principales problemas que aquejan el presente caso; coincidimos con Jacoby, que informó que sólo 17% de los sujetos con desplazamiento ectópico de caninos presentaron suficiente espacio para la erupción en el arco.¹² De igual manera, el tamaño de los dientes y las dimensiones del arco dental son factores determinantes en el apiñamiento dental.¹³

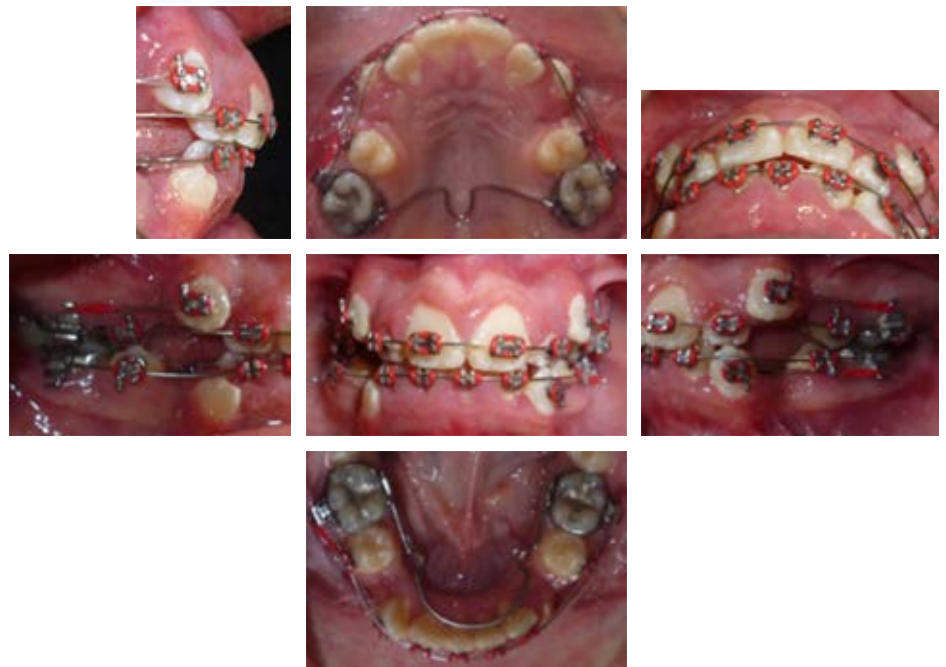

Figura 4:

Fotografías intraorales a los tres meses de progreso. Retracción de caninos superiores e inferior derecho con retroligadura.

Intraoral photographs after three months of progress. Retraction of the upper and lower right canines with laceback.

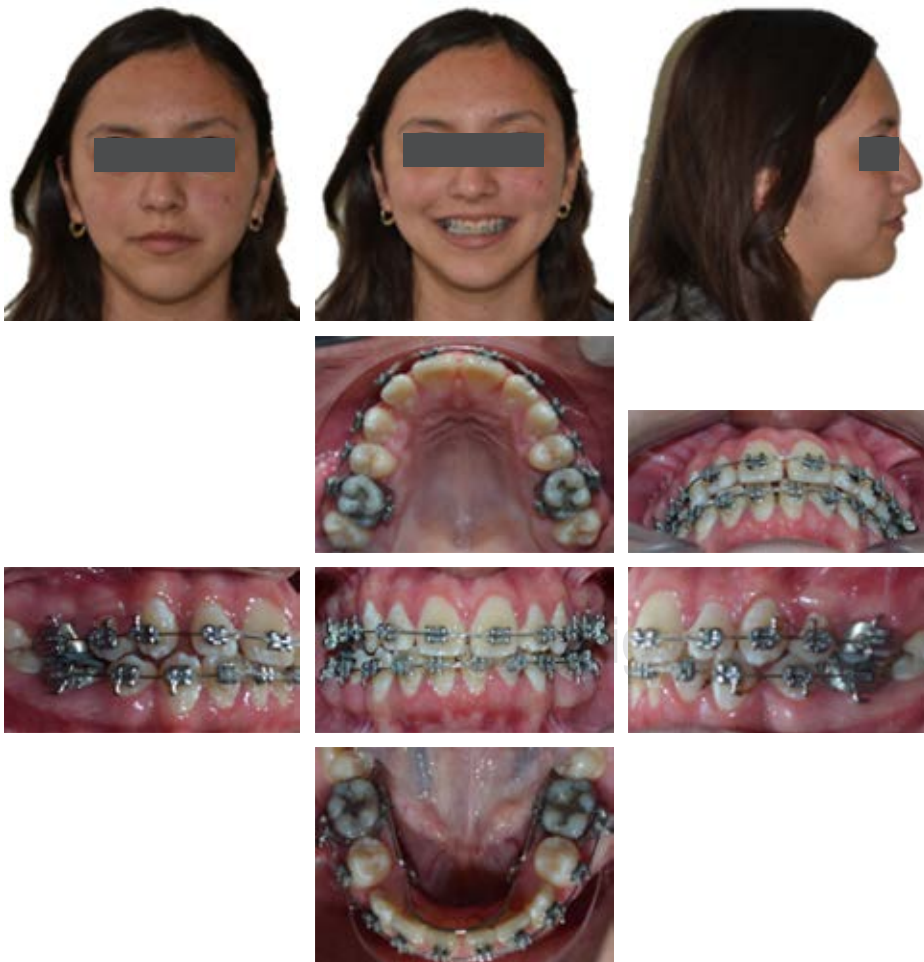

Figura 5:

Fotografías intraorales y extraorales del progreso. Arco 0.016" x 0.022" SS superior e inferior.

Intraoral and extraoral progress photographs. 0.016" x 0.022" SS upper and lower arch.

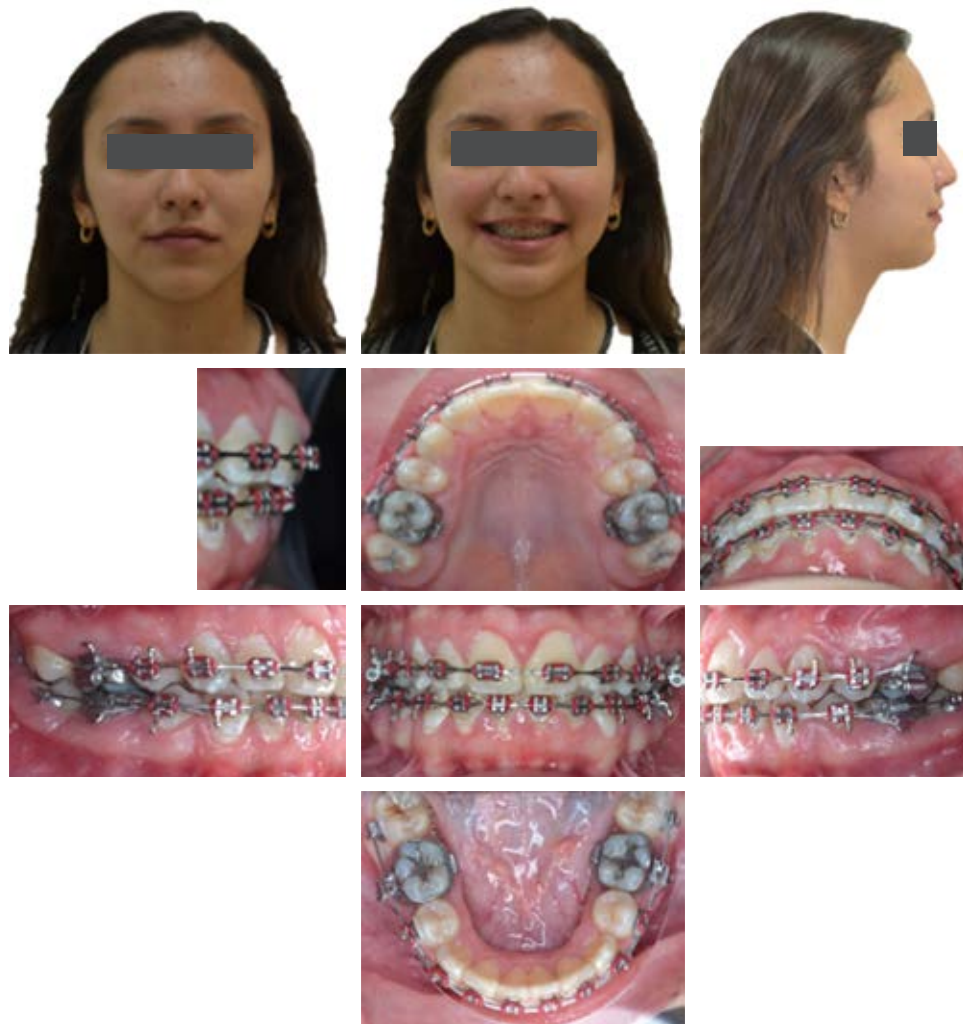


Figura 6:

Fotografías intraorales y extraorales del progreso. Arco 0.017" x 0.025" SS superior e inferior.

Intraoral and extraoral progress photographs. 0.017" x 0.025" SS upper and lower arch.

Rodríguez y colegas mencionan que el término anclaje se entiende como la resistencia requerida para movilizar los dientes y luego controlar las contrafuerzas, el cual a su vez va a depender de la cantidad y longitud de las raíces comprometidas, la posición axial de los dientes por anclar y las estructuras óseas circundantes a los dientes.¹⁴ En el presente caso fue necesario el anclaje, ya que mantener la clase I molar era un objetivo, así como la extracción de primeros premolares superiores e inferiores para la correcta colocación de los caninos ectópicos en ambas arcadas.

Carlton y Nanda concluyeron que con el tratamiento de ortodoncia, los cóndilos se posicionan más concéntricos y que los espacios articulares anterior y posterior cambiaron significativamente en la mayoría de los casos en pacientes tratados con extracción de premolares.¹⁵ En contraste, otros estudios concluye-

ron que la posición condilar fue estable durante el tratamiento y no se comportó de manera diferente bajo las condiciones de extracción y no extracción.^{16,17} Coincidimos con esto último, porque la paciente presenta estabilidad durante el tratamiento de ortodoncia y posterior a la extracción de premolares.

Los objetivos de tratamiento en las maloclusiones clase II van direccionados a la corrección transversal y resolver problemas de apiñamiento dental (alineación dental), la corrección del perfil facial con extracciones de primeros premolares superiores e inferiores;¹⁸ consecuentemente nos planteamos tales objetivos para la corrección de la clase II.

Se ha mencionado en la literatura y los ortodoncistas han comprobado que la terapéutica de extracciones de premolares es seguida por cambios en el perfil y tejidos blandos,¹⁴ al igual que la mejoría del perfil facial en el paciente.

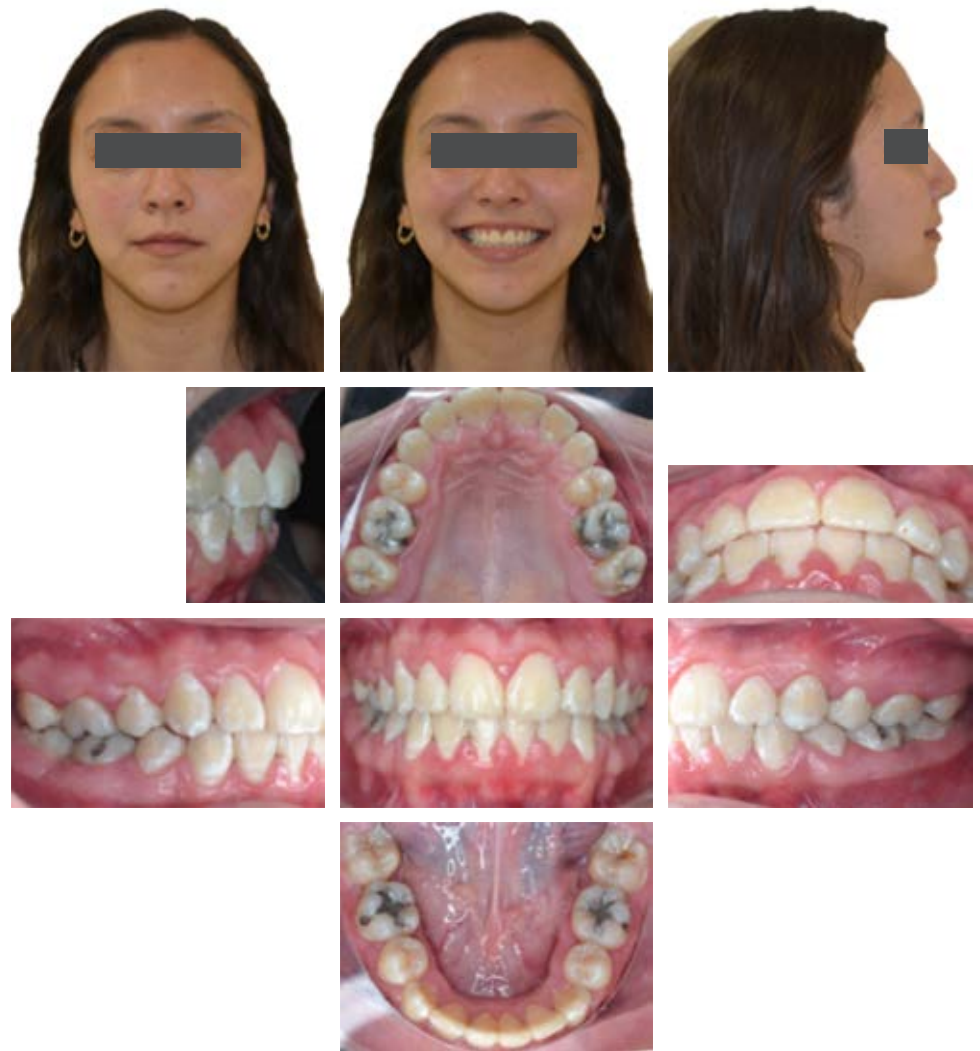

Figura 7:

Fotografías intraorales y extraorales finales.

Final intraoral and extraoral photographs.

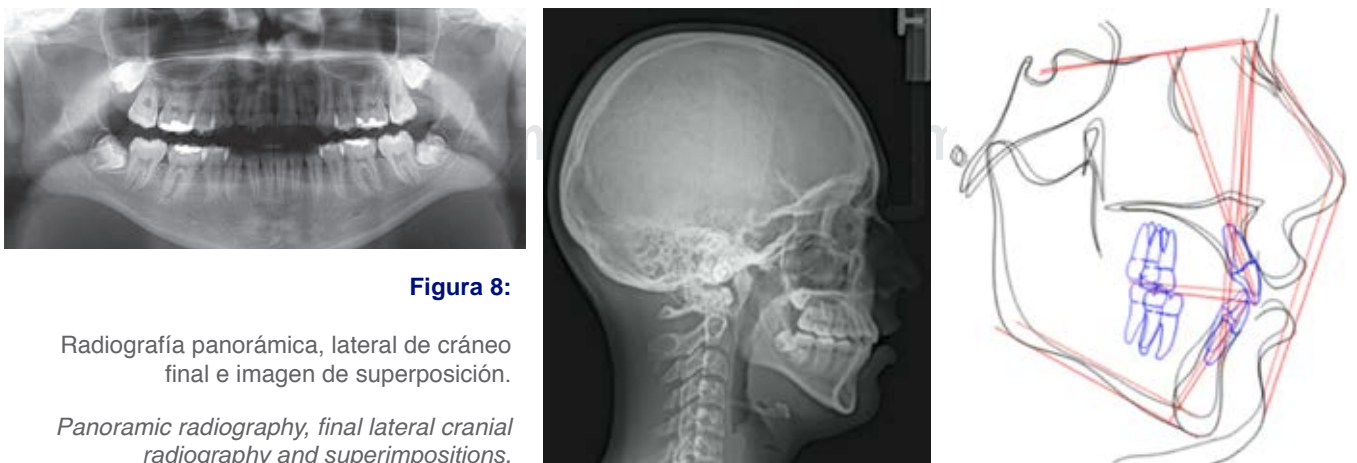

Figura 8:

Radiografía panorámica, lateral de cráneo final e imagen de superposición.

Panoramic radiography, final lateral cranial radiography and superimpositions.

CONCLUSIONES

Todos los casos son un reto para los ortodoncistas, ya que su finalidad es crear sonrisas funcionales, estables y armónicas. Para lograrlo es necesario el conocimiento total del caso y la cooperación del paciente. El manejo de los espacios fue fundamental para obtener excelentes resultados con nuestra paciente. La extracción de primeros premolares permite cumplir con los objetivos, y como resultado se obtiene el espacio necesario para la colocación de los caninos ectópicos y la corrección de las proinclinaciones y protrusiones de los incisivos. Además de retraer el segmento anterior y conducir a la mandíbula a rotar en sentido contrario de las manecillas del reloj, solucionado la clase II esquelética y mejorar el perfil.

Case report

Orthodontic treatment in a skeletal class II patient with superior ectopic canines

Raquel Rosas-Gama,*
 José Javier Moreno Moreno,[§] José Luis Meléndez Ruiz,[¶]
 Jacqueline Adelina Rodríguez-Chávez,[¶]
 Juan Antonio Orozco Partida,[¶]
 Alejandra Noemí Paz Cristóbal[¶]

* Alumna de la Especialidad en Ortodoncia.

§ Egresado de la Especialidad en Ortodoncia.

¶ Docente de la Especialidad en Ortodoncia.

Departamento de Clínicas Odontológicas Integrales. Centro Universitario de Ciencias de la Salud. Universidad de Guadalajara, México.

ABSTRACT

Introduction: Ectopic eruption is a frequent anomaly, reported in canines in approximately 1.5-2% of the population, being more frequent in females in a ratio of 2:1. Different studies report around 20% of eruption anomalies. **Case report:** A 12-year-old female patient, with dolichofacial facial biotype, convex profile, enlarged lower facial third. She presents class II skeletal with posterior mandibular rotation. Class I molar, class canine unestablished, right unilateral posterior crossbite, triangular-shaped upper arch and ovoid-shaped lower arch, inferior midline deviation 2 mm to the left, overjet 3 mm and overbite 3.5 mm, maxillary and mandibular arch length discrepancy (-9.8 mm and -10.9 mm, respectively), lower incisors proclined and protruded, and curve of Spee of 2 mm. Treatment with upper and lower first premolars extractions. Placement of transpalatal arch, lingual arch and Roth slot 0.018" brackets. Alignment and levelling: 0.016" thermal archwires, 0.016" stainless steel (SS), 0.016" x 0.022" thermal archwires. Work phase: 0.016" x 0.022" SS, 0.017" x 0.025" SS and arch coordination. Detailing and finishing. Retention: upper and lower

circumferential retainer. **Results:** right unilateral posterior crossbite and crowding was eliminated, class I canine was established, class I molar was maintained, adequate overjet and overbite, correction of Spee's curvature, appropriate shape of the dental arch and profile improvement by decreasing facial convexity. **Conclusions:** Whenever space is lacking and the profile needs to be corrected, ectopic canines should be placed in the first premolar area and an adequate anterior guidance can be established. Premolar extraction is an excellent treatment option when all diagnostic means are taken into consideration.

Keywords: Ectopic canines, class II skeletal, dental crowding.

INTRODUCTION

Dental malocclusions are developmental disorders that correspond to clinical deviations in the normality of: spatial relationships, growth and morphology, between the maxillary bone bases, the dental organs, and of these with the jaws. Thus, malocclusions can be dental, skeletal and/or dentoskeletal dysplasias.¹

Malocclusions are multifactorial in origin, however, genetic predisposition and exogenous or environmental factors are the main components that can define their aetiology and include all the elements capable of conditioning a malocclusion during craniofacial development.²

Class II malocclusion, also called distocclusion, occurs when the mesiobuccal cusp of the first superior molar occludes in front of the mesiobuccal cusp of the first inferior molar occludes. The teeth of the upper arch and the maxilla are positioned mesially in relation to the mandible. Within class II malocclusion two varieties are distinguished: 1) class II division 1 malocclusion: when the upper incisors are protruded, with an increased overjet. 2) Class II division 2 malocclusion: when the upper central incisors are in coronary retroclination, with the lateral incisors in vestibular-version, decreased overjet and deep bite in the anterior dentition.^{3,4}

Malocclusion behavior worldwide ranges from 35 to 75%, with gender and age differences. Crowding is the most frequent anomaly, contributing to malocclusion with approximately 40 to 85%.⁵

Ectopic eruption, or eruption elsewhere, is a very common anomaly. The eruption of ectopic canines has been reported to occur in approximately 1.5 to 2% of the population, being more frequent in females in a ratio of 2:1.⁶ In different studies, canines present around 20% of eruption anomalies.⁷ The upper canines are the last teeth to erupt before the third molars and therefore have a greater tendency to suffer problems of space in the arch, as well as anomalies in their eruption.⁸ The most common environmental

causes of ectopic canines include (one or more of the following list): dental arch length discrepancy, early or late exfoliation (shedding) of the temporal canine, abnormal position of the permanent canine follicle, presence of alveolar cleft, ankylosis, cystic or neoplastic formation, root dilaceration, iatrogenic origin or idiopathic causes.^{9,10}

Furthermore, orthodontic treatment is not only about dental and skeletal improvements, but also about soft tissue improvements.¹¹

The following case is the treatment of an adolescent patient with a malocclusion class II skeletal and ectopic canines. The treatment indicated upper and lower first premolars extractions for the correct position of the canines and to improve the facial profile.

CLINICAL CASE

Diagnosis

A 12-year-old female patient, with no relevant clinical record, with retained growth, came for orthodontic consultation with the following reason: «My teeth are coming out at the top».

On clinical examination the patient presented normal development, with a dolichofacial biotype, convex profile, enlarged lower facial third, facial midline coinciding with the dental midline (*Figure 1*). Intraoral analysis showed class I molar, class canine not established due to upper ectopic canines, right unilateral posterior crossbite, lower incisors proclined and protruded, triangular-shaped upper arch and ovoid-shaped lower arch, inferior midline deviation 2 mm to the left, overjet 3 mm and overbite 3.5 mm (*Figure 1*), maxillary and mandibular arch length discrepancy, (-9.8 mm and -10.9 mm, respectively), curve of Spee of 2 mm (*Figure 2*). Radiographically, the patient presented permanent dentition, semipermeable turbinates, condylar asymmetry, presence of third molar germs and lower premolars without apical closure. The lateral cranial radiography showed patent airways and lip incompetence (*Figure 3*). The Steiner analysis was performed with Dolphin 9.0 software and resolved in a class II skeletal with posterior mandibular rotation (*Table 1*). Functional analysis showed no alterations in the temporomandibular joint or habits.

Objective: uncross the right unilateral posterior crossbite, correct the overjet and overbite, eliminate Spee's curvature; maintain class I molar; establish class I canine; eliminate crowding, root parallelism; improve function and profile; obtain adequate anterior guidance and arch shapes.

Treatment plan and progression

The treatment plan started with upper and lower first premolars extractions. Upper and lower bands were placed with lingual boxes to create a transpalatal and lingual arch. Roth slot 0.018" brackets were placed.

Alignment and levelling phase: 0.016" thermal archwires, 0.016" stainless steel (SS), 0.016" × 0.022" thermal archwires were used. Work phase: 0.016" × 0.022" SS, 0.017" × 0.025" SS archwires. Retraction of upper and lower canines was carried out with laceback (*Figure 4*). The spaces were closed with chain, the midline was corrected and arches were coordinated.

Detailing and finishing phase: once the spaces were closed, panoramic radiography was requested to assess root parallelism and the brackets were repositioned on the dental organs 15, 12, 22, 25 and 45, and the transpalatal arch was removed (*Figure 5*). Tubes were placed in lower second molars, ¼" 4.5 oz posterior seating elastics were used and the lingual arch was removed (*Figure 6*). Once the objectives were achieved, the brackets were removed (*Figure 7*).

Retention: impressions were taken for the fabrication of upper and lower circumferential retainers. The patient was referred for third molar surgery.

RESULTS

Right unilateral posterior crossbite and crowding was eliminated, class I canine was established; class I molar was maintained; adequate overjet and overbite, curve of Spee correction and adequate shape of the dental arch were obtained; crowding was eliminated. Adequate seating of the occlusion with anterior guidance was achieved and the profile was improved by decreasing facial convexity. In addition, periodontally the gingival margin of the canines was in good position (*Table 1*) (*Figures 7 and 8*).

DISCUSSION

Dental crowding and lack of space are the main problems in the present case; we agree with Jacoby who reported that only 17% of subjects with ectopic displacement of canines had sufficient space for eruption in the arch.¹² Similarly, tooth size and dental arch dimensions are determining factors in dental crowding.¹³

Rodríguez et al mention that the term anchorage is understood as the resistance required to mobilize the teeth and then control the counterforces, which in turn will depend on: the number and length of the roots

involved, the axial position of the teeth to be anchored and the bony structures surrounding the teeth.¹⁴ In the present case, anchorage was necessary, as maintaining the class I molar was an objective, as well as the extraction of upper and lower first premolars for the correct placement of the ectopic canines, in both arches.

Carlton and Nanda concluded that, with orthodontic treatment, the condyles are positioned more concentrically and that the anterior and posterior joint spaces changed significantly in most cases in patients treated with premolar extraction.¹⁵ In contrast, other studies concluded that condylar position was stable during treatment and did not behave differently under extraction and non-extraction conditions.^{16,17} We agree with the latter, because the patient presented stability during orthodontic treatment and after premolar extraction.

The treatment objectives in malocclusions class II are aimed at transversal correction and solving problems of dental crowding (dental alignment), correction of the facial profile with upper and lower first premolars extractions;¹⁸ consequently we set such objectives for the correction of class II.

The literature has mentioned and orthodontists have shown that therapeutic premolar extractions are accompanied by changes in the profile and soft tissues,¹⁴ as well as improvement in the patient's facial profile.

CONCLUSIONS

All cases are a challenge for orthodontists, because their aim is to create functional, stable and harmonious smiles. To achieve this, full knowledge of the case and the cooperation of the patient is necessary. Space management was fundamental to obtain excellent results with our patient. The first premolars extraction allows the objectives to be met, and as a result the necessary space is obtained for the placement of the ectopic canines and the correction of the incisors proclinations and protrusions. In addition to retracting the anterior segment and causing the mandible to rotate in a counterclockwise direction, class II skeletal problems are solved and the profile is improved.

REFERENCIAS/REFERENCES

1. Vellini Ferreira F. Ortodoncia, diagnóstico y planificación clínica. 2ª ed. Sao Paulo: Artes Médicas Latinoamericana; 2004.
2. Canut JA. Clinical and therapeutic orthodontics. Madrid: Masson; 2001.
3. Graber TM, Vandarsall RL, Vig KW. Ortodoncia principios y técnicas actuales. 4ª ed. España: Elsevier; 2006.
4. Gregoret J. Ortodoncia y cirugía ortognática diagnóstico y planificación. 1ª ed. Madrid: Espax Barcelona; 2004.
5. Gil RM, Oliva LMQ, Remón BB, García AMG. Frecuencia del apiñamiento dentario en adolescentes del área de salud Masó. 2008. *Rev Habanera Ciencias Méd.* 2009; 8 (5): 71-80.
6. Beक्टर KB, Steiniche K, Kjaer I. Association between ectopic eruption of maxillary canines and first molars. *Eur J Orthod.* 2005; 27 (2): 186-189.
7. Salinas J, Salinas P. Caninos incluidos biomecánica de arcos dobles. *Rev Act Clin Med.* 2012; 20 (20): 1022-1026.
8. Chiapasco M. Tácticas y técnicas en cirugía oral. 3ª ed. España: Amolca; 2015.
9. Becker A. Orthodontic treatment of impacted teeth. 3rd ed. Wiley-Blackwell; 2012.
10. Becker A. Palatal canine displacement: guidance theory or an anomaly of genetic origin? *Angle orthod.* 1995; 65 (2): 95-102. doi: 10.1043/0003-3219(1995)065<0095:PCDGT0>2.0.CO;2.
11. Nassi RR. Extracción de primeros premolares simétricos en pacientes con apiñamiento severo: reporte de un caso. *Odontología Vital.* 2017; 1 (6): 43-52.
12. Jacoby H. The etiology of maxillary canine impactions. *Am J Orthod.* 1983; 84 (2): 125-132. doi:10.1016/0002-9416(83)90176-8.
13. Cooke J, Wang HL. Canine impactions: incidence and management. *Int J Periodontics Restorative Dent.* 2006; 26 (5):483-491.
14. Rodríguez E, Casas R, Natera A. 101 tips en ortodoncia y sus secretos. 2ª ed. México: Amolca; 2007.
15. Carlton KL, Nanda RS. Prospective study of post-treatment changes in the temporomandibular joint. *Am J Orthod Dentofacial Orthop.* 2002; 122 (5): 486-490. doi: 10.1067/mod.2002.128863.
16. Gianelly AA, Hughes HM, Wohlgenuth P, Gildea G. Condylar position and extraction treatment. *Am J Orthod Dentofacial Orthop.* 1988; 93 (3): 201-205.
17. Major P, Kamelchuk L, Nebbe B, Petrikowski G, Glover K. Condyle displacement associated with premolar extraction and non-extraction orthodontic treatment of class I malocclusion. *Am J Orthod Dentofacial Orthop.* 1997; 112 (4): 435-440. doi: 10.1016/s0889-5406(97)70052-0.
18. Basciftci FA, Usumez S. Effects of extraction and no extraction treatment on class I and class II subjects. *Angle Orthodontist.* 2003; 73 (1): 36-42. doi:10.1043/0003-3219(2003)073<0036:EO EANT>2.0.CO;2.

Correspondencia / Correspondence:

Dra. Alejandra Noemí Paz Cristóbal

E-mail: ale.ortho@hotmail.com