

Resultados en la reconstrucción del ligamento cruzado anterior con el injerto rotuliano hueso-tendón-hueso. Seguimiento a dos años

Dr. M. Iván Encalada-Díaz,* Dr. Francisco Javier Pérez-Jiménez,** Dr. Marco Antonio Pulido-Hernández,***
Dr. Francisco Cruz-López,**** Dr. José Manuel Aguilera-Zepeda*****

Instituto Nacional de Ortopedia. Ciudad de México

RESUMEN. Se desarrolló el presente trabajo con el objetivo de evaluar los resultados, a dos años de la reconstrucción del ligamento cruzado anterior (LCA) con el injerto rotuliano hueso-tendón-hueso. El presente estudio incluyó a 37 pacientes con lesión del LCA que se sometieron a reconstrucción con técnica artroscópica utilizando injerto autólogo del tendón patelar, hueso-tendón-hueso. Se les realizó una evaluación pre y postoperatoria clínica, radiográfica y funcional de acuerdo a las escalas de valoración de Lysholm y del IKDC. Se observó mejoría funcional en 36 de los pacientes estudiados retornando a sus actividades previas a la lesión, la inestabilidad disminuyó en todos los pacientes al menos 1 grado y en algunos ésta desapareció. Como complicaciones 3 pacientes refirieron dolor en la zona donadora del injerto y 2 más presentaron intolerancia al material por lo que se retiraron los tornillos sin afectar el resultado final. Se concluye que se obtuvo un 94.5% de resultados excelentes y buenos, proporcionando adecuada estabilidad, excelente función de la rodilla y con mínimos o nulos cambios radiográficos postoperatorios.

Palabras clave: rótula, rodilla, injerto, ligamento cruzado anterior.

SUMMARY. The present trial is a two-year follow-up assessment to determine the results of the anterior cruciate ligament (ACL) reconstruction by patellar bone-tendon-bone (BTB) grafting in 37 patients who were operated on by arthroscopy. According to the Lysholm and to the IKDC evaluation scales, a significant functional improvement: was obtained in 36 out of the 37 cases since all of them returned to their former activities while the anterior instability decreased at least in one degree or either it was completely resolved. Complications occurred in 3 cases as follows: pain was present at the donor site in one case and there was intolerance to fixation material in 2 cases in whom fixation screws were removed without impairment of final results. It is concluded that 94.5% of excellent or good results are still obtained with the BTB technique, good, stability, excellent function and no significant joint postoperative changes as it was addressed by X-rays.

Key words: patella, graft, knee, anterior cruciate ligament.

El ligamento cruzado anterior (LCA) es una estructura importante para mantener la estabilidad de la rodilla. Las personas activas con una lesión del LCA presentan inestabilidad y episodios frecuentes de "aflojamiento" y a menudo se asocian a otras lesiones intraarticulares. Los esfuerzos para reconstruir este ligamento ha dado como resultado el desarrollo de diferentes técnicas en las que se utilizan injertos sintéticos, autólogos y heterólogos formados por fascia lata, semitendinoso, gracilis y el tendón rotuliano.¹

Los resultados de la reconstrucción del LCA con el tercio central del tendón patelar con técnica abierta han sido aceptables. Clancy y O'Brien han reportado tasas de éxito del 90%;^{2,6} sin embargo, se han observado complicaciones postoperatorias con disminución del arco de movimiento y dolor en la articulación patelofemoral.⁶

* Médico adscrito al Servicio de Artroscopía y Medicina del Deporte del Instituto Nacional de Ortopedia.

** Médico adscrito al Servicio de Artroscopía y Medicina del Deporte, Profesor Titular del Diplomado de Cirugía Articular del Instituto Nacional de Ortopedia.

*** Cirujano Ortopedista del Instituto Nacional de Ortopedia.

**** Médico adscrito al Servicio de Artroscopía y Medicina del Deporte del Instituto Nacional de Ortopedia.

***** Jefe del Servicio de Reemplazos Articulares del Instituto Nacional de Ortopedia.

Dirección para correspondencia:

Dr. M. Iván Encalada-Díaz. Centro Nacional de Rehabilitación.
Av. México-Xochimilco # 289. Col. Arenal de Guadalupe.
Delegación Tlalpan. Tel: 56 039 158

Como una alternativa se desarrollaron las diferentes técnicas de reconstrucción artroscópica, con estos procedimientos sólo se necesitan pequeñas incisiones en la cápsula articular y la membrana sinovial y las zonas en donde se fija el injerto son fáciles de identificar.

El propósito del presente trabajo es el de evaluar los resultados, a dos años, de la reconstrucción del LCA artroscópicamente utilizando un injerto autólogo del tercio central del tendón patelar hueso-tendón-hueso.

Material y métodos

Se incluyeron a todos los pacientes que se sometieron a una reconstrucción del LCA en el Instituto Nacional de Ortopedia entre diciembre de 1995 y octubre de 1996; ninguno de los pacientes presentó respuesta favorable al tratamiento conservador. Todas las lesiones fueron crónicas.

El grupo de estudio se formó con 37 pacientes (37 rodillas), 32 hombres y 5 mujeres; 21 de ellos presentaron la lesión del lado derecho y 16 del lado izquierdo.

La edad promedio fue de 25.9 años (18 a 50). El seguimiento promedio fue de 24.6 meses (26 a 30) y todos presentaban síntomas de inestabilidad crónica.

A cada paciente se sometió a una evaluación clínica para documentar la inestabilidad, se les calificó de acuerdo a las escalas de Lysholm y del IKDC y se sometieron a estudios radiográficos en la etapa inicial y durante el seguimiento.

Técnica quirúrgica. El procedimiento artroscópico se realizó utilizando un portal anterolateral convencional y un portal anteromedial muy bajo, se corroboró la lesión ligamentaria y se determinaron y trataron las lesiones meniscales asociadas.

La toma del injerto se efectuó mediante dos incisiones longitudinales, la proximal a nivel del polo distal de la patela y la distal medial al tubérculo anterior de la tibia (*Figura 1*), se tomó el tercio central del tendón patelar con sus respectivos taquetes óseos de 2.5 cm en la patela y de 3 cm en la tibia.

Utilizamos un portal central a través de la herida infra-patelar para la visualización de la escotadura intercondílea y realizar el labrado del túnel femoral (5 mm anterior a la cortical posterior del fémur en la posición de las 11 (derecha) o de la 1 (izquierda) en el sentido de las manecillas del reloj). El túnel se labró utilizando una broca de 4.5 mm para posteriormente colocar una guía y utilizar una fresa de 10 mm con una profundidad igual a la del taquete óseo patelar. El túnel tibial se elaboró utilizando una guía insertada a través del portal anteromedial (*Figura 2*). La punta de la guía se colocó en el muñón del LCA tomando como referencia una línea imaginaria formada por el cuerno anterior del menisco lateral y la espina tibial anterior. Se inició con una broca de 4.5 mm para luego insertar una guía por donde se labró el túnel utilizando una fresa de 10 mm.

El injerto se pasó a través de los túneles labrados utilizando sutura Ethibond del número 5 y los taquetes óseos se colocaron en sus respectivos túneles. Con la rodilla completamente flexionada se colocó un tornillo de interreferencia en el túnel femoral (*Figura 3*) y posteriormente se

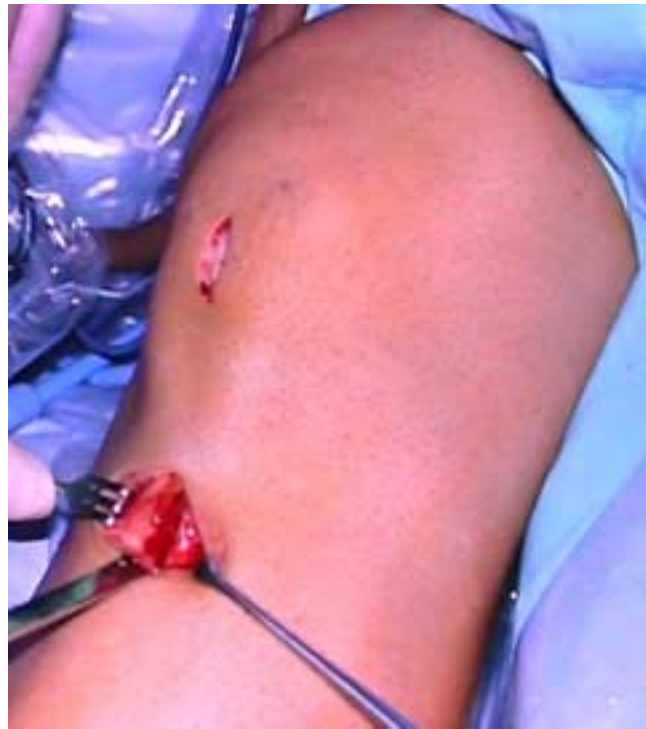

Figura 1. Incisiones para la toma del injerto rotuliano hueso-tendón-hueso.

fijó el taquete tibial corroborando que el injerto estuviera tenso. Todos los pacientes se sometieron a un programa de rehabilitación supervisado, utilizaron una rodillera como protección durante 6 semanas y el regreso a las actividades deportivas se permitió a los 6 meses de postoperatorio.

Resultados

De acuerdo con la escala de valoración de Lysholm, las 37 rodillas tuvieron una puntuación promedio de 47.2 y en la

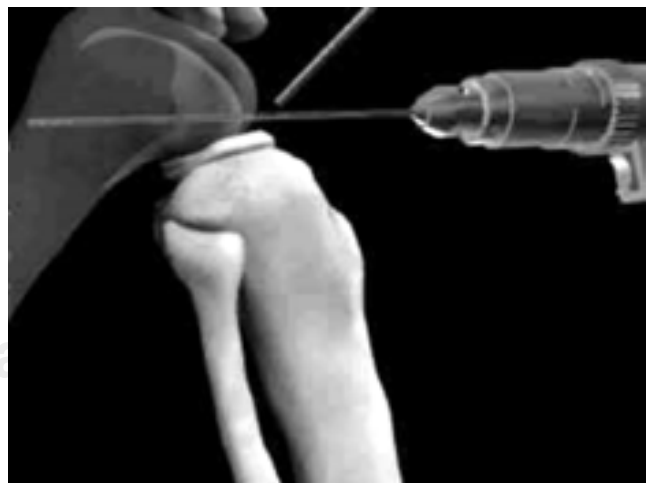

Figura 2. Esquema que señala el labrado del túnel femoral.

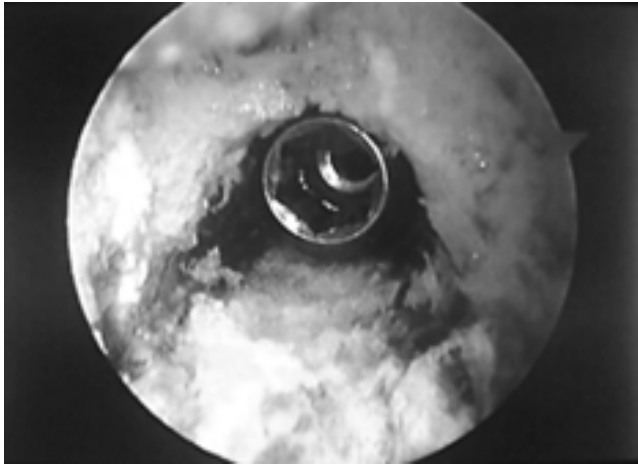


Figura 3. Vista artroscópica de la colocación del tornillo de interferencia en el túnel femoral.

evaluación final el promedio de puntuación fue de 82.9, siendo la diferencia estadísticamente significativa ($p < 0.005$).

Todos presentaron disminución de la inestabilidad como se presenta en las *figuras 4 y 5* y mejoraron su nivel de actividad.

Complicaciones. Como complicaciones 3 de los pacientes estudiados refirieron dolor a nivel de la zona de toma de injerto lo cual no interfirió con la función de la rodilla y que ameritaron tratamiento con antiinflamatorios no esteroideos.

En dos pacientes más se determinó la presencia de intolerancia al material de fijación por lo que se retiraron los tornillos sin afectar la estabilidad de la rodilla.

Discusión

Es bien conocido el deterioro tanto anatómico como funcional de la rodilla y la presencia de inestabilidad anterior secundaria a una lesión del LCA, afectando las actividades de la vida diaria, laboral y sobre todo la participación en los deportes de mediano y alto contacto incapacitando al paciente y en consecuencia se presenta un importante déficit en el rendimiento integral. Por lo tanto, el tratamiento de dicha inestabilidad, ha sido motivo de gran preocupación en el ámbito de la cirugía ortopédica y de la rodilla desde principios de siglo en que la reconstrucción del pivote central se ha mantenido como uno de los temas más estudiados y controvertidos, principalmente en las dos últimas décadas dando como resultado un sinnúmero de técnicas quirúrgicas que actualmente se encuentran en uso; por otro lado, el desarrollo tecnológico, el incremento de la práctica deportiva y el desarrollo de la cirugía artroscópica han hecho de todo esto uno de los principales temas de la ortopedia moderna.

Las indicaciones para la reconstrucción del LCA están bien definidas. Todos los pacientes del presente estudio presentaron signos de inestabilidad que limitaban su nivel de actividad general y algunos de ellos presentaban lesiones meniscales asociadas. Estas son las principales indica-

ciones para la reconstrucción después de que el tratamiento conservador ha fallado.

Las ventajas de la reconstrucción artroscópica del LCA residen en la mínima lesión a la cápsula y la membrana sinovial de la articulación, logrando que los resultados obtenidos con las técnicas “a cielo abierto” se puedan igualar e inclusive mejorar. Por otro lado, no se provoca gran daño al mecanismo patelofemoral y posiblemente son menos las molestias y contracturas de la articulación patelofemoral postquirúrgicas.¹ También consideramos que la localización de los túneles óseos son mejor identificados con el uso del artroscopio, así como también se establece mejor la relación del injerto con la pared lateral de la escotadura intercondílea.

Elegimos el 1/3 central del tendón patelar dado sus excelentes propiedades biomecánicas,⁵ el hecho de que puede asegurarse en forma rígida, permitiendo iniciar la rehabilitación de forma más temprana y por los resultados ya publicados con el uso de este injerto en técnicas “a cielo abierto”.⁶

Para la correcta colocación del injerto por vía artroscópica, el cirujano requiere de cierta experiencia ya que la curva de aprendizaje así lo demuestra; aunque no hay evi-

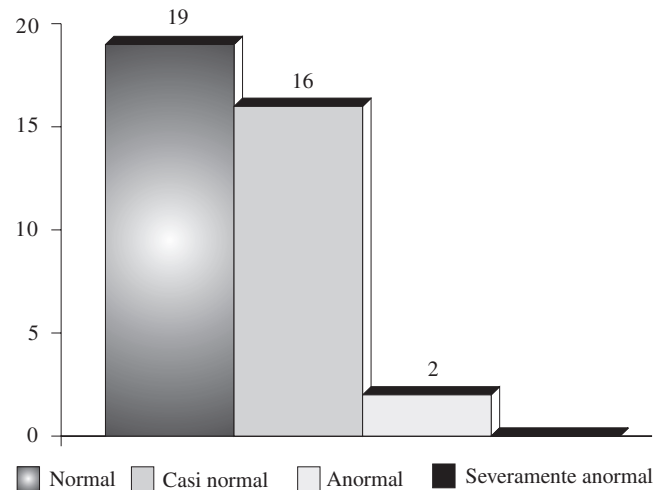


Figura 4. Resultados postoperatorios del IKDC (2 años).

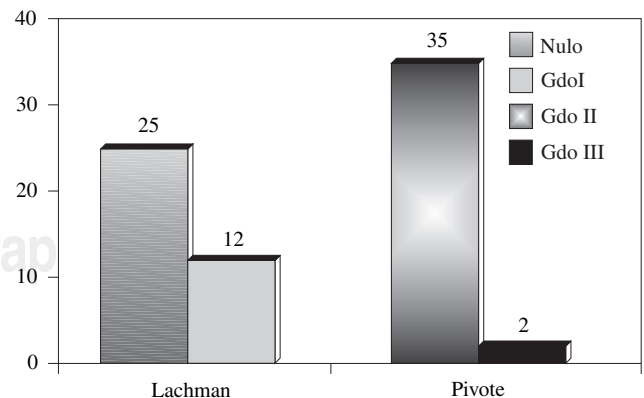


Figura 5. Estabilidad ligamentaria postoperatoria (2 años).

dencia, por los resultados, de que un mayor tiempo quirúrgico afecte la evolución posterior.

Todos los pacientes en el estudio se sometieron a un programa de rehabilitación supervisado de manera temprana. Creemos que con la movilización temprana los pacientes mejoran más rápido y sin menos molestias que cuando son inmovilizados después de someterse a técnicas abiertas de reconstrucción.

De los 37 pacientes estudiados el 94% refirieron su rodilla como normal o casi normal de acuerdo a la evaluación del IKDC (*Figura 1*). El 67% de los pacientes presentaron una prueba de Lachman negativa y el 94% presentaron una prueba de pivote negativa, resultados comparables a lo publicado en otras series y utilizando un tipo diferente de injerto.^{2,4,9}

La causa de dolor en forma ocasional encontrada en el 48% de los pacientes fue debida a la articulación patelofemoral, lo cual no influyó en las actividades de los mismos y puede estar con relación a los cambios mecánicos producidos en estas rodillas por la lesión o por la misma terapia física, ya que se someten a un programa intenso de fortalecimiento del cuádriceps con ejercicios de resistencia progresiva en donde la rodilla se flexiona a más de 45°.

Treinta y cinco de los pacientes mejoraron su nivel de actividad e incluso retornaron a sus actividades deportivas previas, algunos de manera ocasional, no por síntomas de inestabilidad sino por el temor de una nueva lesión. Estos resultados reflejan el cambio en el estilo de vida así como la pérdida de confianza en la rodilla como

consecuencia de su lesión. Las lesiones crónicas del LCA dejan al paciente inseguro y aprensivo por los episodios recurrentes de inestabilidad, haciendo necesario el tratamiento quirúrgico.

Bibliografía

1. Buss D. Arthroscopically assisted reconstruction of the anterior cruciate ligament with use of autogenous patellar ligament graft. *J Bone Joint Surg* 1993; 75(A): 1346-1355.
2. Clancy WG. Anterior cruciate ligament reconstruction using one-third of the patellar ligament, augmented by extraarticular tendon transfers. *J Bone Joint Surg* 1982; 64(A): 352-59.
3. Daluga D. Anterior cruciate ligament reconstruction in a working population specialty day, AAOS, New Orleans 1998.
4. Lipscomb AB. The technique of cruciate ligament reconstruction. *Am J Sport Med* 1981; 9: 77-81.
5. Noyes FR. Biomechanical analysis of human ligament grafts used in knee ligament repair and reconstruction. *J Bone Joint Surg* 1984; 66 (A): 344-352.
6. O'Brien SJ. Reconstruction of the chronically insufficient anterior cruciate ligament with the central third of the patellar ligament. *J Bone Joint Surg* 1991; 73(A): 278-286.
7. Pinczewski L. Five years results of endoscopic anterior cruciate ligament reconstruction with patellar tendon autograft. AAOS, New Orleans 1994.
8. Sgaglione. Arthroscopically assisted reconstruction of the anterior cruciate ligament: initial clinical experience and minimal 2 year follow-up comparing endoscopic transtibial and two incision techniques. *Arthroscopy* 1997; 13: 156-165.
9. Zarins B. Combined anterior cruciate ligament reconstruction using semitendinous tendon and iliotibial tract. *J Bone Joint Surg* 1986; 68(A): 160-177.