

Acta Ortopédica Mexicana

Volumen
Volume 17

Número
Number 6

Noviembre-Diciembre
November-December 2003

Artículo:

Artroscopía de tobillo: Análisis de indicaciones y resultados. Serie de 17 casos consecutivos

Derechos reservados, Copyright © 2003:
Sociedad Mexicana de Ortopedia, AC

Otras secciones de
este sitio:

- 👉 Índice de este número
- 👉 Más revistas
- 👉 Búsqueda

*Others sections in
this web site:*

- 👉 *Contents of this number*
- 👉 *More journals*
- 👉 *Search*

Artículo original

Artroscopia de tobillo: Análisis de indicaciones y resultados. Serie de 17 casos consecutivos

Mónica Álvarez Cedeño,* Carlos Juárez Rojas,** Mónica León Parra,* René Ochoa Cázares**

Centro Médico ABC

RESUMEN. Se estudiaron 17 artroscopías consecutivas de tobillo con un seguimiento de 3-60 meses evaluando indicaciones y resultados del procedimiento. Todas las artroscopías fueron realizadas por varios cirujanos ortopedistas, usando tracción no esquelética. Se realizaron 15 artroscopías terapéuticas y 2 diagnósticas. Se aplicó la escala de Karlsson para la evaluación funcional. Encontramos el diagnóstico de lesión osteocondral del domo del astrágalo en 17.6%, osteoartrosis de tobillo postfractura 41%, sinovitis en 23.3%, pinzamiento anterior en 11.7% y cuerpos libres en 5.8%. Todos los pacientes obtuvieron algún beneficio con el procedimiento, dato obtenido del sistema de clasificación de O'Driscoll y Morrey. Beneficio diagnóstico 74%, beneficio terapéutico en el 88%. Los pacientes con diagnósticos de osteocondritis, condromalacia postraumática presentaron pobres resultados funcionales, mientras que los que tenían diagnóstico de lesión osteocondral localizada en el astrágalo y pinzamiento anterior por osificación anterior, sinovitis y cuerpos libres, tuvieron mejores resultados funcionales. Existieron dos complicaciones neurológicas, un paciente presentó parálisis del nervio peroneo profundo en el postoperatorio inmediato, diagnosticado como neuropraxia, otro paciente desarrolló irritación del nervio peroneo superficial en el portal anterolateral. La artroscopia de tobillo parece ser un procedimiento de bajo riesgo con beneficios sustanciales, particularmente en localizar patología en la articulación del tobillo.

Palabras clave: artroscopia, tobillo, fractura, astrágalo.

SUMMARY. We studied 17 consecutive ankle arthroscopies with a follow up of 3 to 60 months, and evaluated indications and results of the procedure. All the arthroscopies were performed by several orthopedic surgeons. All of the arthroscopies were made with no skeletal traction. The functional tests before surgery and after surgery was evaluated with the Karlsson score. Our results reported an osteochondral lesion in the talus dome in 17.6%, fracture scar tissue with or without osteoarthritic changes in 41%, synovitis in 23.3%, anterior impingement in 11.7% and free bodies in 5.8%. All patients evaluated at the end of the study referred improvement in their symptoms, according to the O'Driscoll and Morrey scale. Our study reported 75% accuracy in diagnosis and therapeutic in 88%. In patients with osteochondritis and postraumatic chondromalacia the results were poor. And patients with osteochondral lesion in the dome of the talus, impingement by an anterior osteophyte, synovitis and free bodies had better functional results. We had two neurological complications; one with paralysis of the deep peroneal nerve after surgery and one with injury to the superficial peroneal nerve as the anterolateral portal was made. The ankle arthroscopy is a low risk procedure with substantial benefits, specially in ankle pathology.

Key words: arthroscopy, ankle, fracture, talus.

Introducción

La cirugía artroscópica del tobillo es la visualización directa de todas las estructuras intraarticulares sin requerir para ello osteotomía maleolar o artrotomía. La cirugía artroscópica del tobillo es un procedimiento nuevo y forma parte del armamento actual del cirujano ortopedista. Se considera un procedimiento difícil desde el punto de vista técnico y requiere gran pericia para trabajar en un espacio

*Residentes de Ortopedia y Traumatología. Centro Médico ABC.

** Cirujano Ortopedista. Centro Médico ABC.

Dirección para correspondencia:

Dra. Mónica Álvarez Cedeño. Sur 136 No. 116 Col. Las Américas Méx.
DF 01120

tan pequeño, además de demandar gran libertad de movimiento por encima del domo del astrágalo y alrededor de la bóveda de la tibia. Burman⁴ en 1931 publicó su experiencia en la artroscopia de múltiples articulaciones en cadáver, con las técnicas e instrumental disponibles en esa época, él consideraba que la articulación del tobillo no era susceptible de exploración artroscópica. Takagi⁸ en 1939 describió el método artroscópico del tobillo por primera vez, pero no fue sino hasta 1986 cuando en la bibliografía americana Johnson⁸ realizó las primeras artroscopías terapéuticas. Esto es posible gracias a los avances tecnológicos en cámaras de video, transmisión de luz a través de la fibra óptica, y por supuesto la creación de instrumental artroscópico para pequeñas articulaciones; además de mejorar las técnicas de distracción no invasivas, combinado con el conocimiento de portales anatómicos seguros, teniendo como resultado el incremento en la habilidad para realizar diagnósticos precisos y medidas terapéuticas por cirugía mínimamente invasiva como la artroscopia de tobillo.

La artroscopia de tobillo debe realizarse sólo después de haber agotado y fallado todos los recursos no quirúrgicos. Actualmente, se realiza fundamentalmente en el diagnóstico y tratamiento del dolor inexplicable, inflamación, rigidez de la articulación del tobillo, inestabilidad, hemartrosis, chasquido doloroso, salto articular. Frecuentemente una fractura osteocondral no sospechada o la lesión de tejido blando no detectada en estudios radiográficos, clínicos, tomográficos o incluso por resonancia magnética, pueden ser lesiones obvias mediante un examen artroscópico.

Las indicaciones terapéuticas incluyen el desbridamiento de lesiones del cartílago articular y tejido blando (sinovitis y cicatriz interna postraumática); pinzamiento anterior por osteófitos y la remoción de cuerpos libres intraarticulares como fragmentos osteocartilaginosos postfractura de tobillo o del domo del astrágalo, artrofibrosis y defectos osteocondrales. La artroscopia de tobillo también puede ser usada en procedimientos de estabilización del tobillo y artrodesis, así como para la irrigación y desbridamiento de artritis séptica del tobillo. Todo procedimiento artroscópico debe comenzar con una exploración exhaustiva y sistemática de la articulación del tobillo.¹³

La artroscopia de tobillo tiene la ventaja de permitir la exploración y palpación de la superficie articular, la exploración bajo condiciones de esfuerzo de los ligamentos y la realización de procedimientos quirúrgicos con menor morbilidad postoperatoria, incisiones más pequeñas y una rehabilitación más rápida y recuperación funcional. Entre las desventajas de la artroscopia de tobillo se incluyen: 1) La posibilidad de lesión de las estructuras vasculonerviosas (debido a la inadecuada ubicación de los portales o a la sobredistensión de la articulación por encima de 25-30 libras), 2) la dificultad de la instrumentación de las porciones central y posterior del astrágalo y 3) los elevados costos de la instrumentación de articulaciones pequeñas.¹⁴

Las contraindicaciones relativas para realizar la artroscopia de tobillo incluyen la degeneración moderada de la

articulación con restricción de los arcos de movimiento, una marcada reducción del espacio articular, edema severo, distrofia simpático refleja, y compromiso vascular. Contraindicaciones absolutas como la infección evidente en tejidos blandos sin compromiso intraarticular, y degeneración severa de la articulación del tobillo.

El objetivo del estudio es identificar las indicaciones para artroscopia de tobillo más frecuentes, revisar de los resultados funcionales del procedimiento artroscópico usando la escala de Karlsson, además de evaluar la satisfacción del paciente posterior al procedimiento e identificar el beneficio diagnóstico o terapéutico del procedimiento mediante el "Sistema de Clasificación de Beneficio Artroscópico" descrito por O'Driscoll y Morrey.

Material y métodos

Entre enero de 1993 a septiembre del 2003, se revisaron 20 artroscopías consecutivas de tobillo, las cuales fueron realizadas por distintos cirujanos ortopedistas. De los 20 casos 12 (62%) eran hombres y 8 (32%) mujeres, con 9 tobillos derechos y 11 izquierdos, el promedio de edad fue en esta serie de 36 años de edad con un rango de 16 a 54 años. Catorce de los pacientes (70%) participaban en algún deporte regularmente de éstos, 11 pacientes lo realizaban como actividad recreativa, 2 realizaba algún deporte a nivel competitivo y sólo uno a nivel profesional.

Los casos excluidos de este estudio fueron aquellos que se perdieron en la revisión final en número de tres casos. Se localizaron 17 pacientes para el seguimiento del estudio, el cual fue en promedio de 30 meses (rango 3-60 meses). El tiempo transcurrido entre la aparición del primer síntoma hasta la realización de la artroscopia fue de 34 meses en promedio con un rango de 2-120 meses, en todos los casos los pacientes recibieron fisioterapia y tratamiento conservador fallido. En un caso, el paciente realizaba deporte a nivel profesional recibió infiltración por facultativo unos meses antes de realizar la artroscopia.

Todas las artroscopías fueron realizadas en un solo tiempo quirúrgico usando la misma técnica con dos portales y en tres casos se usó un tercer portal. Todas las artroscopías fueron unilaterales. Indicaciones que se muestran en la *tabla 1*.

Tabla 1. Diagnósticos confirmados por artroscopia de tobillo.

Tabla 2. Localización de artrofibrosis y condromalacia en pacientes con secuelas de fractura.

La *tabla 2* presenta los pacientes con antecedente de fractura. Los datos fueron obtenidos de expediente clínico, videográfico y del procedimiento artroscópico, la última revisión del cirujano con la exploración física y los estudios de gabinete, además de haber realizado el cuestionario por vía telefónica: 1. Valoración subjetiva del procedimiento en cuanto a la satisfacción del paciente, preguntando si consideraba su tobillo posterior al tratamiento A. Tobillo normal, B. Casi normal, C. Anormal y D. Severamente

Tabla 1. Artroscopía de tobillo: Diagnósticos.

Diagnóstico	Total	Porcentaje
Secuelas postfractura con o sin OA/Condromalacia	7	41.2
Sinovitis	4	23.5
LODA	3	17.7
Cuerpos libres	2	11.8
Pinzamiento anterior con sinovitis	1	5.8

OA: Osteoartrosis. LODA: Lesión osteocondral del domo del astrágalo.

Tabla 2. Diagnósticos en tobillos con secuelas de fractura.

Diagnóstico	Total	Porcentaje
Artrofibrosis		
Tibial	1	14.3
Domo del astrágalo	1	14.3
OA/Condromalacia		
Tibial	4	57.1
Astrágalo	1	14.3

OA: Osteoartrosis.

anormal, 2. Se evaluó la capacidad funcional en el preoperatorio y postoperatorio en cada uno de los pacientes, usando la escala funcional descrita por Karlsson,⁹ (Tabla 3), 3. En base a los resultados obtenidos evaluamos el beneficio diagnóstico y terapéutico de cada uno de los procedimientos artroscópicos realizados, usando la clasificación descrita por O'Driscoll y Morrey¹⁰ (Tabla 4).

Tabla 3. Escala funcional de Karlsson. Tabla 4. Sistema de clasificación de O'Driscoll y Morrey.

Indicaciones quirúrgicas

La indicación para realizar la artroscopía de tobillo fue:
1. Dolor u otro síntoma con alguna condición patológica intraarticular documentada, clínica o por gabinete. 2. Dolor persistente del tobillo sin patología documentada. En esta

serie el dolor se encontró presente en todos los pacientes excepto en uno en el que el síntoma principal era edema con arcos de movilidad limitados después de una fractura de tobillo tratada con reducción abierta y fijación interna, en la cual se obtuvo una reducción satisfactoria.

En los casos que se encontraba patología intraarticular documentada antes de la artroscopía, las indicaciones incluían, lesiones osteocondrales de astrágalo con o sin cuerpos libres, pinzamiento anterior con sinovitis, osteoartritis temprana postraumática, dolor y disminución de arcos de movilidad postfractura.

Técnica quirúrgica

Las artroscopías se realizaron en su mayoría con el paciente bajo anestesia general, aunque en ocasiones se em-

Tabla 3. Escala de Karlsson, J Rudholm, O. Para la valoración funcional posterior a la artroscopía de tobillo.

Valoración	Grado	Puntuación
Inestabilidad	Sin inestabilidad	25
	Esguinces 1-2 al año	20
	Esguinces 1-2 al mes	15
	Inestabilidad al caminar en superficie rugosa	10
	Superficie lisa	5
Dolor	Constante	0
	Sin dolor	20
	Durante el ejercicio	15
	Caminando en superficie rugosa	10
	Caminando en superficie lisa	5
Inflamación	Constante	0
	Sin inflamación	10
	Después del ejercicio	5
Rigidez	Constante	0
	Sin rigidez	5
	Moderado (posterior a ejercicio)	2
	Severo (constante)	0
Actividades de la vida diaria	Igual que antes de la lesión	15
	Mismo trabajo, sin deporte y normal actividad de la vida diaria	10
	Trabajo más ligero, sin deporte y normal actividad de la vida diaria	5
	Incapacidad para trabajar y decremento importante en las actividades diarias	0
Subir escaleras	Sin problemas	10
	Inestabilidad	5
	Incapacidad	0
Correr	Sin problema	10
	Inestabilidad	5
	Incapacidad	0
Requerimiento de soporte (Tobillera, venda, etc.)	Sin requerir algún soporte	5
	Requiere soporte durante el ejercicio	2
	Requiere soporte durante todo el día	0

Puntuación > 90 es considerado como "muy bueno", de 90-81 se considera como "bueno", 80-61 es "falta" del procedimiento y < 60 "pobre" resultado.

Tabla 4. Sistema de clasificación del beneficio artroscópico descrita por O'Driscoll y Morrey.

Escala de beneficio artroscópico	
Diagnóstico Artroscópico	<ol style="list-style-type: none"> 1. Diagnóstico preoperatorio cambio 2. El diagnóstico final no hubiera sido posible sin artroscopía 3. El diagnóstico fue clarificado, completado o confirmado mediante la artroscopía
Beneficioso	1. El diagnóstico preoperatorio y postoperatorio es el mismo
No beneficioso	<ol style="list-style-type: none"> 2. Diagnóstico incorrecto comprobado por artrotomía o segunda artroscopía 3. No es posible realizar un diagnóstico por razones técnicas
Terapéutica Artroscópica	<ol style="list-style-type: none"> 1. El tratamiento es completado exitosamente 2. El tratamiento es parcialmente exitoso (los síntomas del paciente mejoran lo suficiente como para no requerir nuevo procedimiento quirúrgico) 3. La artroscopía es un procedimiento adicional a otro procedimiento abierto y ayuda a determinar un tratamiento abierto adicional
Beneficioso	1. La artroscopía no fue realizada exitosamente y se requiere de otro procedimiento quirúrgico adicional o el paciente no se encuentra satisfecho con los resultados
No beneficioso	<ol style="list-style-type: none"> 2. El procedimiento no fue exitoso por razones técnicas 3. No se intenta tratamiento artroscópico; porque no se encontró la condición a ser tratada artroscópicamente

pleo anestesia peridural. Se disponía de un artroscopio de 4.0 mm y 30 grados y otro gran angular de 2.7 mm, el más usado en la mayoría de los casos. El flujo de entrada de la solución de irrigación fue en la mayoría a gravedad (40 mm H₂O) o con bomba para aumentar el flujo de entrada intermitentemente, observando constantemente el grado de tumefacción de tejidos del tobillo.

Se colocó al paciente en decúbito supino aplicando manguito neumático calibrado a 300 mmHg en el tercio proximal del muslo, utilizando soporte de muslo para mantener la cadera en ligera flexión o con ayuda de un bulto por debajo de la rodilla, o flexionando el extremo distal de la mesa quirúrgica. Posteriormente se realizó asepsia y vestido quirúrgico. El cirujano colocó alrededor de su cintura el sistema de distracción no esquelética estéril, para fijarlo cómodamente alrededor del pie y tobillo del paciente como lo describe Yetes y Grana¹⁸ para dar distracción y mejorar la visión durante el procedimiento, aplicando hasta 11kg (25-30 lb). Se exploró la extremidad y se trazaron las refe-

rencias óseas y estructuras vasculonerviosas y tendinosas anterior y posterior, para realizar la localización de los portales (anterolateral y anteromedial); usando una aguja calibre 18 se infiltran con 20 cc de solución salina para distender la cápsula articular del tobillo, e incidir piel sobre las marcas de los portales anteriormente descritas. Se realizó la exploración exhaustiva y sistemática de los 21 puntos artroscópicos del tobillo a explorar¹⁴ (Figura 1).

Figura 1.A. Ocho puntos del examen artroscópico anterior del tobillo, B. Siete puntos del examen artroscópico posterior.

A los pacientes que se les diagnosticó sinovitis postraumática o idiopática, se les realizó sinovectomía parcial principalmente anterolateral (Figura 2), completando con la visualización del surco tibioperoneo, cuidando de no dañar el ligamento tibioperoneo anterior con el uso de rasurador (Shaver) a 3,000 rpm de 4 ó 2.7 mm según el caso.

Figura 2. Sinovectomía artroscópica con el uso de rasurador.

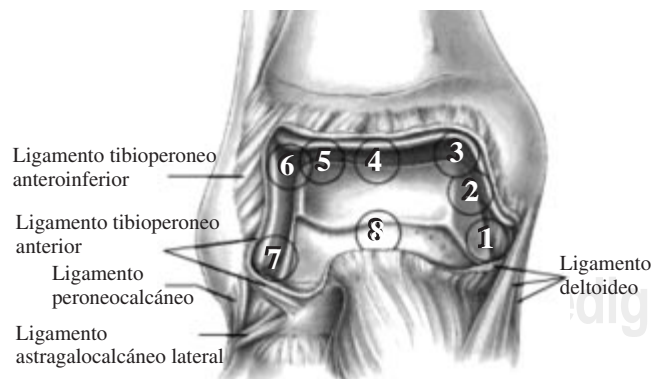


Figura 1. A: Ocho puntos del examen artroscópico anterior del tobillo. Stetson BW, Ferkel RD: Ankle Arthroscopy technique and complications. *J Am Acad Orthop Surg* 1996; 4(1): 17-23.

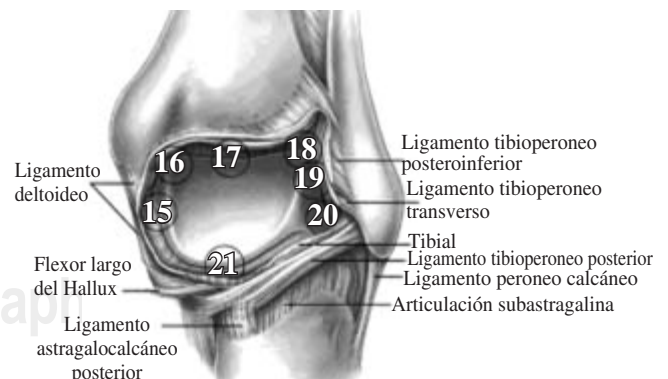


Figura 1. B: Siete puntos del examen artroscópico posterior del tobillo. Stetson BW, Ferkel RD: Ankle Arthroscopy technique and complications. *J Am Acad Orthop Surg* 1996; 4(1): 17-23.

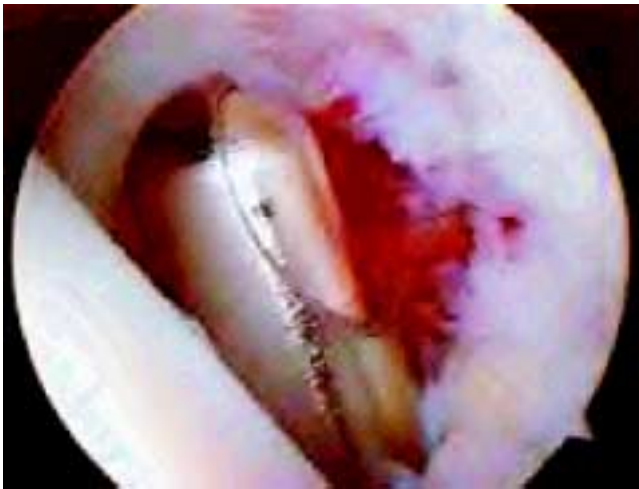

Figura 2. Sinovectomía con el uso de rasurador en artroscopia de tobillo.

En aquellos pacientes con diagnóstico de osteoartrosis, se observó condromalacia postfractura localizada, en el domo del astrágalo y en la bóveda tibial (*Figura 3*), por lo que se realizó condroplastía con el uso inicial de rasurador y posteriormente con el uso de VAPR^{MR} para regularizar la superficie articular. Se realizó en dos pacientes sección meticulosa de fibrosis alrededor del aspecto lateral del astrágalo y excisión de fragmentos de hueso.

Figura 3. Lesión del domo del astrágalo con fragmento libre intraarticular.

En pacientes con diagnóstico de pinzamiento anterior se visualizó osteófito tibial anterior, al cual se realizó inicialmente sinovectomía anterior y resección de osteófito con rasurador cuidando de no lesionar estructuras vasculonerviosas anteriores. En un caso con dolor inexplicable de tobillo se realizó exploración exhaustiva de la articulación,

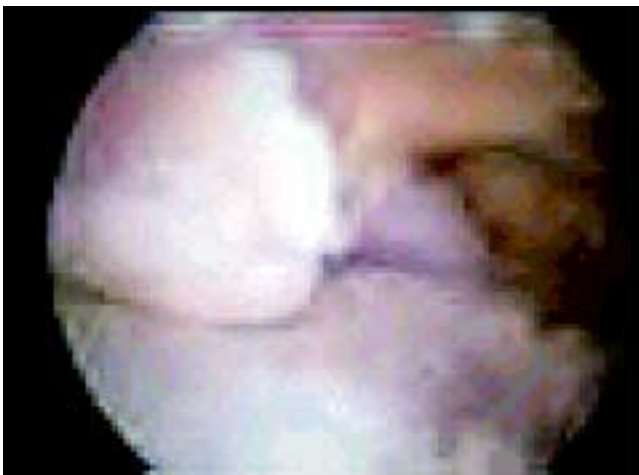

Figura 3. Lesión del domo del astrágalo con fragmento libre intraarticular imagen artroscópica.

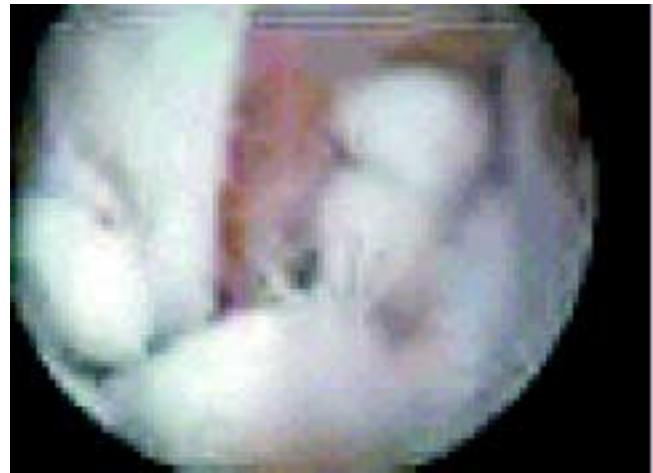

Figura 4. Cuerpos libres intraarticulares en artroscopia de tobillo.

encontrando en la región posterolateral y entre los tendones peroneos un cuerpo libre cartilaginoso, el cual fue extraído con pinza sujetadora de pequeñas articulaciones.

Cuerpos libres fueron extraídos en casos donde se encontró lesión del domo del astrágalo no diagnosticada preoperatoriamente (*Figura 4*), la cual no fue tratada en su momento por encontrarse oculta, por lo que se realizó desbridamiento de tejido fibroso adherido, en estos casos se requirió realizar un portal extra (posterolateral).

Figura 4. Cuerpos libres intraarticulares en artroscopia de tobillo.

En 50% de los casos se usó isquemia. En todos se utilizó distractor de tobillo no esquelético y en tres de los pacientes se realizó tercer portal posterolateral.

Después de la cirugía se colocó vendaje elástico simple y en un caso se colocó vendaje de Robert Jones por presentar efusión resuelta al tercer día postquirúrgico. Inmediatamente después se inició programa de fisioterapia con marcha en muletas con apoyo parcial, permitiendo apoyo total gradual todos en un período no mayor de 21 días.

Evaluación postoperatoria

La evaluación funcional se realizó en base a la escala de Karlsson,⁹ en la cual la puntuación final es de 90 puntos se considera “muy bueno”, puntuación entre 81-90 es “bueno”, entre 61-80 es considerado “falla”, y por debajo de 60 es catalogado como “pobre” (*Tabla 3*). La valoración subjetiva fue con respecto a la satisfacción del paciente, preguntando si ellos consideran su tobillo posterior a la artroscopia: A. Normal, B. casi normal, C. anormal o D. severamente anormal. El análisis estadístico de nuestros resultados, fue realizando la comparación de valores cualitativos por lo que nos basamos en la T-Student. La valoración del beneficio obtenido al final del procedimiento artroscópico fue realizada en base al sistema de clasificación de O’Driscoll y Morrey que se muestra en la *tabla 4*.

Tabla 5. Resultados funcionales (17 pacientes). Escala de Karlsson, análisis estadístico T de Student y resultados subjetivos.

Diagnóstico	Karlsson score preoperatorio	Karlsson score postoperatorio	T-Student	Resultados subjetivos			
				A	B	C	D
Secuelas postfractura con o sin OA/Condromalacia	53 + 9	63 + 14	NS		1	4	2
Sinovitis	63 + 12	86 + 10	p < 0.001	2	1	1	
LODA	53 + 9	84 + 11	p < 0.001		2	1	
Cuerpos libres	77 + 5	95 + 5	p < 0.001	2			
Pinzamiento anterior con sinovitis	70	93	NS		1		

OA: Osteoartrosis, LODA: Lesión osteocondral del domo del astrágalo, NS: No significativo. A. Normal, B. Casi Normal, C. Anormal y D Severamente anormal.

Tabla 3. Escala de Karlsson, J Rudholm.

Tabla 4. Sistema de clasificación del beneficio artroscópico de O'Driscoll y Morrey.

Resultados

De los 17 casos el 88% (15 pacientes) de las artroscopías fueron realizadas con fines terapéuticos después de un diagnóstico preoperatorio preciso. El 12% (2 pacientes) restante obtuvo un beneficio diagnóstico. Los diagnósticos confirmados por la artroscopía se encuentran enlistados en orden decreciente a la frecuencia en las *tablas 1 y 2*.

Los 15 pacientes a los cuales se les realizó la artroscopía con fines terapéuticos, 2 de ellos no obtuvieron beneficio con el procedimiento ya que uno se sentía insatisfecho con el procedimiento debido a que presentó como consecuencia al tiempo prolongado de isquemia, neuropraxia del nervio peroneo profundo; mientras que el segundo requirió artrodesis en un segundo tiempo quirúrgico por osteoartrosis postfractura. El total de los pacientes que se les realizó la artroscopía con fines diagnósticos y terapéuticos se vieron beneficiados con el procedimiento.

Los resultados funcionales obtenidos en el preoperatorio y postoperatorio, y los resultados subjetivos en cuanto a la satisfacción obtenida con el procedimiento los encontramos en la *tabla 5*.

Tabla 5. Resultados funcionales, valoración por T-Student y satisfacción resultados de acuerdo a diagnóstico postoperatorio.

Secuelas postfractura y osteoartritis/condromalacia. La artroscopía no mejoró significativamente su actividad funcional obteniendo un puntaje en la escala de Karlsson de 53+9 preoperatoriamente y de 63 +14 en el postoperatorio. Dos reportan buenos resultados (81-90), tres fueron considerados como falla (61- 80) y los dos restantes con pobre resultado (< 60). En la evaluación subjetiva uno (14.3%) consideró su tobillo casi normal, cuatro (57.2%) anormal y dos (28.5%) lo consideraron severamente anormal. La mayoría tenía tobillo flexible pero doloroso, con edema posterior a la deambulacion. Cuatro (57.2%) de ellos presentaba condromalacia y osteoartrosis en el plafón tibial (*Tabla 2*).

Sinovitis. La puntuación obtenida fue de 63 +12 en el preoperatorio y 86 +10 en el postoperatorio (p < 0.001), loca-

lizando dos entre los muy buenos resultados funcionales, dos entre los buenos resultados y ninguno fue considerado falla. A nivel subjetivo dos pacientes consideraron normal su tobillo (50%), uno casi normal (25%) y uno anormal 25%. Todos los pacientes con sinovitis que realizaban actividades deportivas recreativas antes de la artroscopía regresaron a su actividad en un período de 5 meses (rango 1-12 meses).

Lesión osteocondral del domo del astrágalo. La puntuación preoperatoria fue de 53+9 y postoperatoria 84+11 (p < 0.001) dos pacientes se encontraron en el rango de muy buenos resultados funcionales y uno con buen resultado. Con respecto a la valoración subjetiva del paciente el 66.6% consideró su tobillo como casi normal y sólo el 33.4% anormal. En dos artroscopías se requirió un tercer portal para retirar cuerpos libres y fragmentos de hueso, ambos obtuvieron muy buenos resultados funcionales y consideraron su tobillo casi normal.

Cuerpos libres intraarticulares. Estos casos no presentaban lesión cartilaginosa durante la artroscopía. Ambos percibieron como normal su tobillo posterior a la artroscopía. Aunque en la escala funcional uno se encontraba en los buenos resultados y el otro en muy buenos resultados (p < 0.001).

Pinzamiento anterior y sinovitis 5.8%. Este paciente presentó muy buenos resultados funcionales y consideraba casi normal su tobillo.

Complicaciones

Ocurrieron dos complicaciones neurológicas. Una paciente presentó lesión del nervio peroneo común con paresia de peroneos y disestesias en el tobillo lo que consideramos como consecuencia de una distracción prolongada; lesión que fue considerada como neuropraxia, la cual resolvió en los primeros 10 días del postoperatorio. Otro paciente presentó lesión del nervio peroneo superficial, presentando signo de Tinell positivo en el sitio del portal anterolateral y disestesias distales. No se presentó sangrado, celulitis, infección, fístulas, lesiones tendinosas o vasculares.

Discusión

Las indicaciones de la artroscopía de tobillo continuaban en expansión con el mejoramiento del instrumental y la

técnica.^{3,5,13,14} Los procedimientos artroscópicos han evolucionado de distracción esquelética invasiva a no invasiva,^{6,18} la decisión de realizar distracción invasiva o no invasiva es generalmente realizada en el momento de la cirugía, dependiendo de la laxitud de la articulación del tobillo y la localización de la patología a tratar. En la distracción invasiva se pasa un clavo Steinmann 3/16" de diámetro en la tibia y otro en el astrágalo o calcáneo, son pasados de medial a lateral y un distractor fijo a éstos; la distracción no debe extenderse más de 7 a 8 mm por más de 1:30 h. Albert et al¹ recomienda evitar las fuerzas de distracción más de 90N con 20 grados de dorsiflexión del tobillo, ya que puede producir lesión del ligamento calcaneoperoneo.

Muchos resultados buenos y muy buenos han sido reportados en un rango de 77% al 90%; estas series son generalmente de contenido heterogéneo: pinzamiento anterior, osteófitos anteriores, lesión del domo del astrágalo y secuelas de fracturas.^{6,13,14}

Las series revisadas, no presentan una clara descripción de las lesiones intraoperatorias, algunas describen una lesión llamada "meniscoide", la cual es de presentación poco frecuente y que en nuestros pacientes no fueron visualizadas o al menos no reconocidas.

Nosotros realizamos artroscopía de tobillo en un solo paciente con diagnóstico de pinzamiento anterior obteniendo muy buenos resultados funcionales en el grado de satisfacción del paciente. En la literatura se ha introducido el término "Football player's ankle", en efecto, todos los deportistas de balón sufren microtraumas en el aspecto anterior del tobillo, lo que se produce osteofitos tibioastragalinos y pinzamiento anterior, aunque frecuentemente pasan desapercibidos, los osteófitos pueden causar dolor a la dorsiflexión y limitación en el rango de movimiento. La resección artroscópica del osteófito y desbridamiento del tejido blando interpuesto, actualmente sigue siendo el tratamiento de elección con los mejores resultados.¹¹

El beneficio del tratamiento artroscópico en tobillos con secuelas de fracturas es limitado en nuestra serie. Entre los pacientes que fueron operados por dolor de tobillo sólo 2 (28.5%) presentó buenos resultados funcionales obteniendo una puntuación de 77, mismo número de pacientes obtuvieron pobres resultados. Estos pacientes presentaron fractura con adecuada reducción y consolidación, en ambos se realizó la resección de tejido cicatrizal intraarticular, lo que disminuyó importantemente su dolor, pero al igual que el resto de los pacientes con antecedentes de fractura, 4 de ellos (57%) presentaban condromalacia con y sin exposición de hueso subcondral del plafón tibial, estos pacientes obtuvieron malos resultados sin mejoría de sintomatología. En comparación con otras series Thein y Eichenblat,¹⁵ reportan buenos y muy buenos resultados y ningún pobre resultado en tobillos con secuelas de fractura, ellos toman en cuenta sólo las fracturas unimaleolares o bimaleolares no desplazadas.¹⁵

Van Dijk trató artroscópicamente 12 casos de condromalacia grado IV con buenos resultados, observó mejores resultados en la condromalacia grado I-III que el tipo IV, pero en-

fatiza que el pronóstico depende más del grado de condromalacia y la duración de los síntomas preoperatorios que de la presencia o no de osteófitos (como cambios osteoarttríticos), notando que la disminución del espacio articular preoperatorio era un importante indicador de pobres resultados.

La lesión osteocondral del domo del astrágalo, es considerado como un pequeño defecto en la superficie articular del astrágalo ya sea producida por un quiste subcondral o un fragmento osteocondral. Esta lesión ha sido conocida con varios nombres, como osteocondritis disecante, fractura transcondral del domo del astrágalo, fractura osteocondral, fractura del domo. Esta lesión es el resultado de un trauma, esguince, microtrauma o por desgaste degenerativo.⁷ En el 10% se presenta bilateral sin antecedente traumático. El 52.8% se encuentra medial y el 41.7% es lateral como lo descrito por Schimmer et al.¹² Los síntomas que describe son los siguientes: dolor crónico inexplicable, chasquido, edema y rigidez. El diagnóstico es difícil por lo que frecuentemente a pesar de realizarse estudios de tomografía computada o RMN, pasa desapercibido. El 81% de los pacientes presenta dolor crónico inexplicable, que puede llevar al diagnóstico en un período de 4 meses a 2 años. Actualmente su tratamiento se basa en la localización y extensión de la lesión, en donde la lesión es primariamente condral, se recomienda la excisión como lo realizado en nuestro estudio, desbridamiento y fresado en lesiones menores de 1 cm, lo que promueve la formación de superficie fibrocartilaginosa.¹⁶ Tsukasa et al y Andreas Laham et al,^{2,16} presentan buenos a excelentes resultados en el 84% de sus pacientes, con seguimiento a 40 meses; en lesiones menores de 1 cm. En aquellas mayores en las que era posible realizar síntesis se les colocó un tornillo de Hebert o un clavo absorbible Kirschner. Nuestros resultados difieren un poco con los referidos, ya que obtuvimos buenos resultados en el 66.6% y la satisfacción del paciente con el procedimiento artroscópico.

Conclusiones

Cuando usamos indicaciones apropiadas, la artroscopía de tobillo parece dar un alto porcentaje de buenos resultados. En pacientes con secuelas de fractura, el pronóstico del procedimiento artroscópico depende de: el grado de condromalacia, la duración de los síntomas preoperatorios, la capacidad funcional preoperatorios. Pacientes con proceso osteoarttrítico difuso o condromalacia del plafón tibial grado III y IV no presentan mejoría clínica, ni radiográfica por lo que no recomendamos realizar el procedimiento. El tratamiento artroscópico de la sinovitis, cuerpos libres intraarticulares y pinzamiento anterior de tobillo tiene buenos a excelentes resultados. El tratamiento artroscópico de las lesiones osteocondrales del domo del astrágalo (LODA) tiene buenos resultados cuando esta lesión es menor de 1 cm, involucra sólo cartílago y se encuentra localizado lateralmente e inducido por un evento traumático.

Bibliografía

1. Albert J, Reiman P, Njus G, Kay DB, Theken R: Ligament strain and ankle joint operating during ankle distraction. *Arthroscopy* 1992; 8 (4): 469-473.
2. Lahm A, Erggelet C, Sternwachs M, Reichelt A: Arthroscopic management of osteochondral lesions of the talus: Results of drilling and usefulness of magnetic resonance imaging before and after treatment. *Arthroscopy* 2000; 16(3): 299-304.
3. Andrews JR, Previnte WJ, Carsin WG: Arthroscopy of the ankle: Technique and indications. *Foot Ankle* 1995; 6: 29-24.
4. Burman MS: Arthroscopy of the direct visualization of joint. an experimental cadaver study 1931. *Clin Orthop* 2001; (390): 5-9.
5. Drez DJr., Glluhl JF, Gollehon DL: Ankle arthroscopy technique and indications. *Clin Sports Med* 1982; 1(1): 35-40.
6. Ewing JW: Arthroscopic management of transchondral talar-dome fractures (osteochondritis dissecans) and anterior impingement lesions of ankle joint. *Clin Sports Med* 1991; 10 (3): 677-687.
7. Francois K, Frank A: Arthroscopic treatment of osteochondral lesions of the talar-dome: a retrospective study of 48 cases. *Arthroscopy* 1999; 15(1): 77-84.
8. Jonhson LL: Creating the proper environment for arthroscopy surgery. *Orthop Clin North Am* 1986; 13 (2): 283-292.
9. Karlsson J, Peterson L: Evaluation of ankle joint function: the use of a scoring scale. *Foot* 1991; 1: 15-19.
10. O'Driscoll SW, Morrey BF: Arthroscopy of elbow. Diagnostic and therapeutic benefits and hazards. *J Bone Joint Surg Am* 1992; 74 (1): 84-94.
11. Scranton PE Jr., McDermott JE: Anterior tibiotalar spurs: a comparison of open versus arthroscopic debridement. *Foot Ankle* 1992; 13 (3): 125-129.
12. Schimmer RC, Dick W, Hinterman B: The role of ankle arthroscopy in the treatment strategies of osteochondritis dissecans lesions of the talus. *Foot Ankle* 2001; 22(11): 895-900.
13. Stetson WB, Ferkel RD: Ankle Arthroscopy: II Indications and Results. *J Am Acad Orthop Surg* 1996; 4(1): 24-34.
14. Stetson WB, Ferkel RD: Ankle arthroscopy: I. Technique and complications. *J Am Acad Orthop Surg*. 1996; 4(1): 17-23.
15. Thein R, Eichenblat M: Arthroscopic treatment of sports-related synovitis of the ankle. *Am J Sports Med* 1992; 20 (5): 496-498.
16. Kumai T, Takakura Y, Higashiyama I, Tamai S: Arthroscopic drilling for the treatment of osteochondral lesions of the talus. *J Bone Joint Surg Am* 1999; 81(9): 1229-35.
17. Van Dijk CN, Tol JL, Verheyen CC: A Prospective study of prognostic factors concerning the outcome of arthroscopic surgery for anterior ankle impingement. *Am J Sports Med* 1997; 25 (6): 737-745.
18. Yetes CK, Grana WA: A simple distraction technique for ankle arthroscopy. *Arthroscopy* 1988; 4 (2): 103.

