

Acta Ortopédica Mexicana

Volumen **19**
Volume

Número **4**
Number

Julio-Agosto **2005**
July-August

Artículo:

Inestabilidad glenohumeral recurrente.
Resultados funcionales de tratamiento
quirúrgico mediante capsuloplastia
anatómica y cierre del intervalo rotador

Derechos reservados, Copyright © 2005:
Sociedad Mexicana de Ortopedia, AC

**Otras secciones de
este sitio:**

-  **Índice de este número**
-  **Más revistas**
-  **Búsqueda**

***Others sections in
this web site:***

-  ***Contents of this number***
-  ***More journals***
-  ***Search***



Artículo original

Inestabilidad glenohumeral recurrente. Resultados funcionales de tratamiento quirúrgico mediante capsuloplastia anatómica y cierre del intervalo rotador

Rolando Andia-Córdova* René Morales-De Los Santos** Enrique Salcedo-Oviedo***

Hospital de Traumatología y Ortopedia "Lomas Verdes", IMSS.

RESUMEN. *Objetivo.* Determinar los resultados funcionales de pacientes con inestabilidad glenohumeral recurrente, tratados quirúrgicamente mediante reconstrucción anatómica, incluyendo reparación de la lesión capsulolabral y del intervalo rotador cuando estuvieron presentes, plicatura capsular anatómica con reducción del volumen total de la cápsula en los casos de hiperlaxitud capsular. *Diseño retrospectivo, descriptivo y transversal. Material y métodos.* Se evalúan 31 pacientes tratados quirúrgicamente con la técnica mencionada en el Servicio de Extremidad Torácica del Hospital de Traumatología y Ortopedia "Lomas Verdes" durante el período comprendido entre enero 2001 y diciembre del 2004. Se incluyen pacientes de ambos sexos, edad comprendida entre 15 y 55 años con diagnóstico de luxación glenohumeral recurrente y sin tratamiento quirúrgico previo. Se revisaron expedientes clínicos para documentar hallazgos pre y transoperatorios y posteriormente se realizó una valoración clínica del paciente utilizando dos escalas estandarizadas, propuestas por la Sociedad Americana de Hombro y Codo (ASES) y por la Sociedad Europea de Hombro y Codo (SECES) documentándose en ambos casos: dolor, función, fuerza muscular, estabilidad y movilidad. *Resultados.* Según la escala de ASES los resultados fueron excelentes en 18 casos (58%), buenos en 8 (26%), regular en 3 (10%) y malos en 2 (6%). Según la escala Walsh-Duplay se obtuvieron resultados excelentes en 16 casos (52%) buenos en 9 (30%) regulares en 3

SUMMARY. *Objective.* To determine functional outcomes of patients with recurrent glenohumeral instability treated by anatomical reconstruction including reparation of capsule, labrum and rotator interval injuries when present and anatomical capsular imbrication with total volume reduction of the capsule in presence of hyperlaxity of the capsule. *Design retrospective, descriptive, transversal. Materials and methods.* Were evaluated 31 patients treated surgically with the mentioned technique by the Thoracic Extremity Service at "Hospital de Traumatología y Ortopedia Lomas Verdes" from January 2001 to December 2004. Were included patients of both genders, involving patients older than 15 years of age and younger than 55 years with diagnosis of recurrent glenohumeral dislocation without previous surgical treatment. The clinical files of the patients were examined in order to document findings before, during and after the surgical procedure. Afterwards patients were assessed and evaluated by two standardized instruments: the American Shoulder and Elbow Surgery (ASES) scale and the European Shoulder and Elbow Society scale evaluating independently: function, strength, stability and mobility. *Results.* According to the ASES scale results were excellent in 18 cases (58%), good in 8 (26%), regular in 3 (10%) and poor in 2 (6%). According to the Walsh-Duplay scale the results were excellent in 16 (52%), good in 9 (30%), regular in 3 (9%) and poor in 3 (9%). *Conclusions.* An anatomical reconstruction of the anomalies found dur-

* Médico residente del cuarto año de la Especialidad de Ortopedia.

** Médico adscrito al Servicio de Extremidad Torácica.

***Médico adscrito al Servicio de Urgencias.

Dirección para correspondencia:

Rolando Andia Córdova. Río Coatzacoalcos 50B, Colinas del Lago, Cuautitlán Izcalli, Estado de México, C.P. 54744, Teléfono 5868-2957

E-mail: rolandoandia@hotmail.com

(9%) y malos en 3 (9%). **Conclusiones.** Una reconstrucción anatómica de las anomalías encontradas durante el procedimiento quirúrgico que en la mayor parte de los casos incluye una lesión de Bankart y del intervalo de los rotadores más hiperlaxitud capsular restaura la estabilidad del hombro independientemente de su etiología.

Palabras clave: fractura de hombro, procedimiento quirúrgico.

ing this procedure, which mostly are Bankart, rotator interval injuries and capsular hyperlaxity, restores the shoulder stability, regardless its etiology

Key words: shoulder fractures, surgery procedures, operative.

Introducción

El área de superficie de la glenoides no es mayor a un tercio de la cabeza humeral, esta pequeña superficie permite un mayor movimiento de la cabeza humeral y mayor traslación sobre la glenoides^{1,2} consecuentemente, la estabilidad es sacrificada y ocurre luxación con mayor frecuencia que en otras articulaciones.

Los estabilizadores mayores, estáticos, primarios del hombro incluyen la cápsula articular y los ligamentos glenohumerales. Estas estructuras ayudan a estabilizar el hombro contra fuerzas de desplazamiento anterior, posterior e inferior. O'Brien³ utilizando observaciones artroscópicas y análisis histológicos, encontró que el ligamento glenohumeral inferior es un complejo de estructuras que consiste en una banda anterior, una banda posterior y un saco interpuesto. Otros han identificado la banda anterior de este complejo como el principal obstáculo para el desplazamiento anterior con abducción de 90 grados.^{4,5} Al llegar al rango medio de abducción, el ligamento glenohumeral medio se transforma en el principal estabilizador anterior y con menores grados de abducción, el ligamento glenohumeral superior tiene un papel importante en la estabilización anterior.⁶

La estabilización posterior de la articulación glenohumeral con el brazo a 90 grados de abducción se provee principalmente por la banda posterior del complejo ligamentario glenohumeral inferior.⁴ La función de la cápsula superior y la cápsula del intervalo rotador en la estabilidad glenohumeral han sido bien estudiados por Harryman et al,^{7,8} una sección quirúrgica de la cápsula del intervalo rotador incrementa significativamente la traslación de la cabeza humeral en dirección anterior, posterior e inferior, entre tanto que la imbricación del intervalo rotador disminuye la traslación inferior y posterior de la cabeza humeral. Warner et al,⁹ mostró que el ligamento glenohumeral superior es la estructura que resiste principalmente el desplazamiento inferior cuando el hombro está en posición de aducción. Al abducir a 45 o más grados, las porciones anterior y posterior del complejo ligamentario glenohumeral inferior se vuelven los estabilizadores que resisten el desplazamiento inferior. Como se mencionó antes, la cápsula

del intervalo rotador también es importante para evitar el desplazamiento inferior.⁸

El mecanismo más común que fuerza a salir la cabeza humeral de la fosa glenoidea en una dirección anterior es la excesiva rotación externa e hiperextensión del brazo en una posición sobre la cabeza.¹⁰ En casos de inestabilidad traumática anterior, el labrum glenoideo es típicamente avulsionado (lesión de Bankart) disminuyendo la efectividad de la concavidad glenoidea y facilitando la luxación.¹¹ La mayoría de los autores coinciden que la lesión de Bankart es la alteración patológica que con mayor frecuencia se encuentra en las luxaciones recidivantes anteriores del hombro. Rowe y colaboradores han encontrado que la lesión de Bankart se presenta en el 64% de las luxaciones recidivantes y laxitud de la cápsula articular en el 28%.^{6,12,13}

El concepto de reparar la separación cápsula perióstica en el cuello glenoideo anterior fue propuesto por primera vez por Perthes y después manejado por Bankart (1929), esta técnica ataca la patología en su localización más común y está dirigida a la reconstrucción del estabilizador estático principal del hombro, el complejo ligamentario glenohumeral inferior^{6,14} (Figura 1).

Un número de complicaciones se han identificado después de algunos procedimientos quirúrgicos incluyendo limitación de la movilidad glenohumeral.

Subluxación posterior de la articulación glenohumeral y osteoartritis glenohumeral tardía.^{15,16,17} Algunas de estas complicaciones son debidas al hecho de que un gran número de procedimientos quirúrgicos no están directamente dirigidos a la condición patológica encontrada en la cápsula glenohumeral y el labrum.^{15,16,17}

A pesar de que la cirugía de Bankart ha sido el estándar de oro para las reparaciones anatómicas no trata factores en los cuales se encuentra una laxitud capsular excesiva además de la lesión de Bankart o los muchos casos de inestabilidad multidireccional en los cuales no hay lesión de Bankart.

Se desarrollaron procedimientos capsulares múltiples para mejorar estas situaciones y recientemente se ha enfocado más a la realización de reparaciones anatómicas para corregir la lesión fundamental basada ge-

neralmente en una combinación de hiperlaxitud capsular (deformación plástica), lesión del intervalo de los rotadores más avulsión de los ligamentos glenohumerales de la glenoides anteroinferior (lesión de Bankart).^{18,19,20,21}

El presente estudio tiene como objetivo analizar los resultados funcionales de pacientes con inestabilidad glenohumeral recurrente tratados quirúrgicamente mediante reparación anatómica, incluyendo el procedimiento quirúrgico, fijación anatómica de la cápsula y el rodeo glenoideo al reborde glenoideo, plicatura capsular anatómica con reducción del volumen total de la cápsula más cierre del intervalo rotador, o una combinación de ambos procedimientos según el grado de laxitud capsular encontrado.^{22,23,24}

La operación está dirigida a reparar el origen anatómico de la inestabilidad glenohumeral recurrente; la lesión capsulolabral así como reducir el volumen total de la cápsula eliminando redundancias capsulares.^{22,23,24} Consideramos que es uno de los manejos más anatómicos, permitiendo un amplio margen de movilidad y evitando complicaciones ya descritas, así como la recidiva.

Material y métodos

Se realizó un estudio retrospectivo, transversal, descriptivo y observacional, revisado y aprobado por el Comité local de investigación, en pacientes con diagnóstico de inestabilidad glenohumeral recurrente del servicio de Extremidad Torácica del Hospital de Traumatología y Ortopedia "Lomas Verdes" en el período comprendido entre enero 2001 y diciembre del 2004.

Se realizó muestreo no probabilístico a criterio y los criterios de inclusión comprendieron pacientes de uno u otro sexo, edades comprendidas entre 15-55 años con diagnóstico de inestabilidad glenohumeral recurrente y sin tratamiento quirúrgico previo, tratados quirúrgicamente mediante reconstrucción anatómica incluyendo el procedimiento capsuloplastia anatómica, reparación del intervalo rotador y de la lesión Bankart cuando estuvieron presentes. Se excluyeron pacientes tratados con otras técnicas quirúrgicas con expediente clínico incompleto o que no acudieron a valoración.

Se realizó una revisión de los expedientes clínicos documentando el mecanismo de lesión, ocupación, número de luxaciones previas, tiempo transcurrido entre la primera luxación y el tratamiento quirúrgico, hallazgos de exámenes complementarios como Rx, artro TAC, IRM, hallazgos transoperatorios donde se documentó presencia de lesión de Bankart, hiperlaxitud capsular y lesión del intervalo de los rotadores.

Se contactó al paciente por vía telefónica y se estableció una cita donde se realizó exploración física y valoración funcional del paciente de acuerdo a una escala estandarizada propuesta por la Sociedad Americana de Hombro y Codo (ASES),²⁵ la cual documenta in-

dependientemente dolor (5 Pts.), función (60 Pts.), fuerza (20 Pts.), estabilidad (15 Pts.), movilidad (20 Pts.). Resultados excelentes entre 106-120 Pts, bueno 90-105 Pts, regular 70-89 Pts, malo 69 o menos puntos. Los pacientes también fueron evaluados de acuerdo al sistema cuantitativo de Walch-Duplay propuesto por la Sociedad Europea de Hombro y Codo (SECEC)²⁶ que documenta independientemente actividades cotidianas (25 Pts.), estabilidad (25 Pts.), dolor (25 Pts.), movilidad (25 Pts.). Resultados excelentes de 91-100 Pts, bueno 76-90 Pts, regular 51-75 Pts, malo 50 Pts o menos. En todos los casos además la movilidad fue evaluada comparativamente con el hombro contralateral normal del paciente.

Entre enero del 2001 y diciembre del 2004 un total de 205 pacientes fueron tratados quirúrgicamente por inestabilidad glenohumeral recurrente. De estos 205 pacientes, 31 fueron intervenidos por el mismo cirujano con la misma técnica quirúrgica y además se encontraban dentro de los criterios de inclusión.

De la serie de 31 pacientes, 24 fueron hombres (77.4%), 6 mujeres (22.6%) en edades comprendidas entre 18 y 56 años con una media de 32 ± 11.5 años y una mayor incidencia en menores de 30 años. Quince hombros eran derechos (48.3%) y 16 izquierdos (51.7%) siendo la extremidad afectada dominante en 21 casos (67%). Cuatro pacientes (16%) eran deportistas habituales o aficionados, 20 pacientes (67%) practicaban deportes recreacionalmente y el resto no realizaba actividades deportivas. Dentro de la ocupación 10 pacientes fueron estudiantes (32.2%), 11 obreros (35.4%), 4 profesionistas (12.9%) y 6 de otras ocupaciones (19.3%). El mecanismo de lesión fue durante una actividad deportiva en 6 casos (19.3%), caída de su plano de sustentación en 13 casos (41.9%), accidente automovilístico en 4 casos (12.9%), trauma directo en 2 casos (6.4%), sin antecedentes de trauma específico en 5 casos (16.1%) y otras causas en 3 casos (9.6%).

El número de luxaciones previas al tratamiento quirúrgico fue en promedio de 7 ± 5.1 con rango mínimo de 2 y máximo de 20 en todos los casos sin manejo quirúrgico previo. El tiempo transcurrido entre la primera luxación y el tratamiento quirúrgico varió entre 1-13 años con una media de 3 años. El tiempo de seguimiento promedio fue de 18 ± 11.1 meses con un rango mínimo de 6 meses y un máximo de 47 meses.

En todos los casos la indicación quirúrgica se estableció con base en el diagnóstico de inestabilidad glenohumeral recurrente, diagnosticada mediante anamnesis, examen físico y exploraciones complementarias como Rx, Artrotac, RMN. Los hallazgos de los exámenes complementarios reportaron lesión de Hill-Sachs en 19 pacientes (66%) Bankart óseo en 13 pacientes (41%), signos de artrosis en 2 paciente (6%) hiperlaxitud capsular 8 pacientes (25%), SLAP 2 pacientes (6%) sin hallazgos patológicos 6 pacientes (19%).

Técnica quirúrgica (Anexo 1)

El subescapular se divide en su porción tendinosa dejando intactas las fibras más inferiores. Esto permite una visualización completa de la cápsula anterior, la región del ligamento glenohumeral superior y del delgado intervalo rotador. Frecuentemente hay una apertura natural en este intervalo que corresponde a la apertura de la bursa subescapular. Se aprovecha esta área abierta para entrar a la articulación glenohumeral. Esta es un área que se cerrará de cualquier forma y nos permite visualizar la articulación para decidir si se entrará a la articulación medial o lateralmente.

Utilizando cualquier apertura natural o realizando una incisión transversa en el delgado intervalo rotador, se lleva ésta medialmente hasta el borde capsulolabral, se coloca entonces un separador de Facuda dentro de la articulación glenohumeral para visualizar el labrum anterior y la cápsula inferiormente sin hacer una incisión lineal. Si no hay lesión de Bankart, se realizará entonces una plastía capsular lateral o un cierre de “pantalones sobre chaleco” del intervalo rotador, dependiendo del grado de laxitud encontrado. Esto avanzará la banda anterior y el saco axilar mediocapsular superiormente eliminado la laxitud anterior e inferior (Anexo 1A, 1B), (Figura 2).

Si se encuentra una lesión de Bankart, entonces se expone esta área. No a través de una incisión vertical medial, sino mediante una disección de toda la envoltura cápsulo-labral-perióstica. Esta envoltura se levanta del borde glenoideo y cuello como un todo hasta la posición de las 6, lo que representa la mitad del saco axilar del complejo ligamentario glenohumeral inferior.

El cuello glenoideo anterior se fresa y a continuación el complejo capsular medial se avanza superiormente y se asegura con tres puntos de sutura o anclas de sutura en el borde de la glenoides. La laxitud restante se elimina entonces cerrando el intervalo rotador, o con una incisión vertical lateral, la cual crea un tipo de H plastía en la que el avance capsular simula la porción interior de la letra H. Este tejido inferior se avanza entonces superior y lateralmente, seguido de un cierre del intervalo de los rotadores de “pantalones sobre chaleco”. El brazo se lleva entonces por todo el rango de movimiento para asegurar una tensión adecuada, y el tendón del subescapular se repara sin avanzarlo (Anexo 1C), (Figura 3).

Resultados

Se obtuvieron los siguientes hallazgos anatomopatológicos durante la exploración quirúrgica: lesión de Bankart en 22 pacientes (74%), laxitud capsular en 18 pacientes (58%), lesión del intervalo rotador en 8 pacientes (26%), lesión de SLAP 2 pacientes (7%), lesión de Hill-Sachs en 16 pacientes (51%) y artrosis glenohumeral en 1 paciente (3%) (Tabla 1).

Los 31 pacientes de la serie que regresaron para evaluación clínica fueron valorados por alguno de los autores y según la escala propuesta por la Sociedad Americana de Hombro y Codo (ASES) se obtuvieron resultados excelentes en 18 pacientes (58%), buenos en 8 pacientes (26%) regulares en 3 pacientes (10%) y malo en 2 pacientes (6%).

De acuerdo al sistema cuantitativo Walch-Duplay propuesto por la Sociedad Europea de Hombro y Codo (SECES) 16 pacientes (52%) tuvieron resultados excelentes, 9 pacientes (30%) buenos, 3 pacientes (9%) regulares y 3 pacientes (9%) tuvieron resultados malos.

Movilidad: de acuerdo a la escala de valoración propuesta por la Sociedad Americana de Hombro y Codo se evaluaron cuantitativamente la elevación frontal activa, rotación externa activa, rotación interna activa y rotación externa a 90° de abducción en todos los casos, además la valoración se realizó comparativamente con el hombro contralateral normal.

La elevación frontal tuvo un valor mínimo de 130°, un valor máximo de 180° y una media de $168^\circ \pm 14.2^\circ$. Comparado con el hombro normal el hombro afectado perdió en promedio 11° (Gráfica 1).

La rotación externa activa en posición anatómica tuvo un valor mínimo de 30° un valor máximo de 80° y una media de $69^\circ \pm 12.8^\circ$. Comparado con el hombro normal el hombro afectado perdió en promedio 10° (Gráfica 1).

La rotación externa a 90° de abducción tuvo un valor mínimo de 80°, un valor máximo de 100° y una media de $94^\circ \pm 6.4^\circ$. Comparado con el hombro normal, el hombro afectado perdió en promedio 7° (Gráfica 1).

La rotación interna activa según el nivel vertebral alcanzado tuvo como valor mínimo el nivel vertebral L4, como máximo el nivel vertebral T6 y un valor medio de T9. Comparado con el hombro normal el hombro afectado perdió en promedio 2 segmentos vertebrales (Gráfica 1), (Figura 4).

Estabilidad: 27 Pacientes (86%) presentaron estabilidad glenohumeral normal y signo de aprehensión negativo a la exploración física. Todos estos pacientes además presentaron estabilidad normal para las 15 actividades de la vida diaria incluidas en la categoría de función de la escala de evaluación de la Sociedad Americana de Hombro y Codo (ASES). Cuatro pacientes (14%) presentaron aprehensión positiva y de estos dos pacientes (7%) presentaron luxación recurrente a los 9 y 15 meses respectivamente (Tabla 1).

Fuerza: Según la escala de la Sociedad Americana de Hombro y Codo 26 pacientes (84%) presentaron fuerza normal para todas las actividades (Tabla 1).

Función: 25 Hombros (81%) funcionaron normalmente para todas las actividades listadas en la escala de valoración de la Sociedad Americana de Hombro y Codo (ASES) sin limitación para el trabajo u otras actividades. Dos pacientes presentaron limitación leve con respecto a trabajos por encima de la cabeza y actividad física intensa. Dos pacientes presentaron limitación moderada y 2 pacientes no pudieron realizar actividades por arriba de la cabeza o actividad física intensa (Tabla 1).

Anexo 1: Técnica quirúrgica

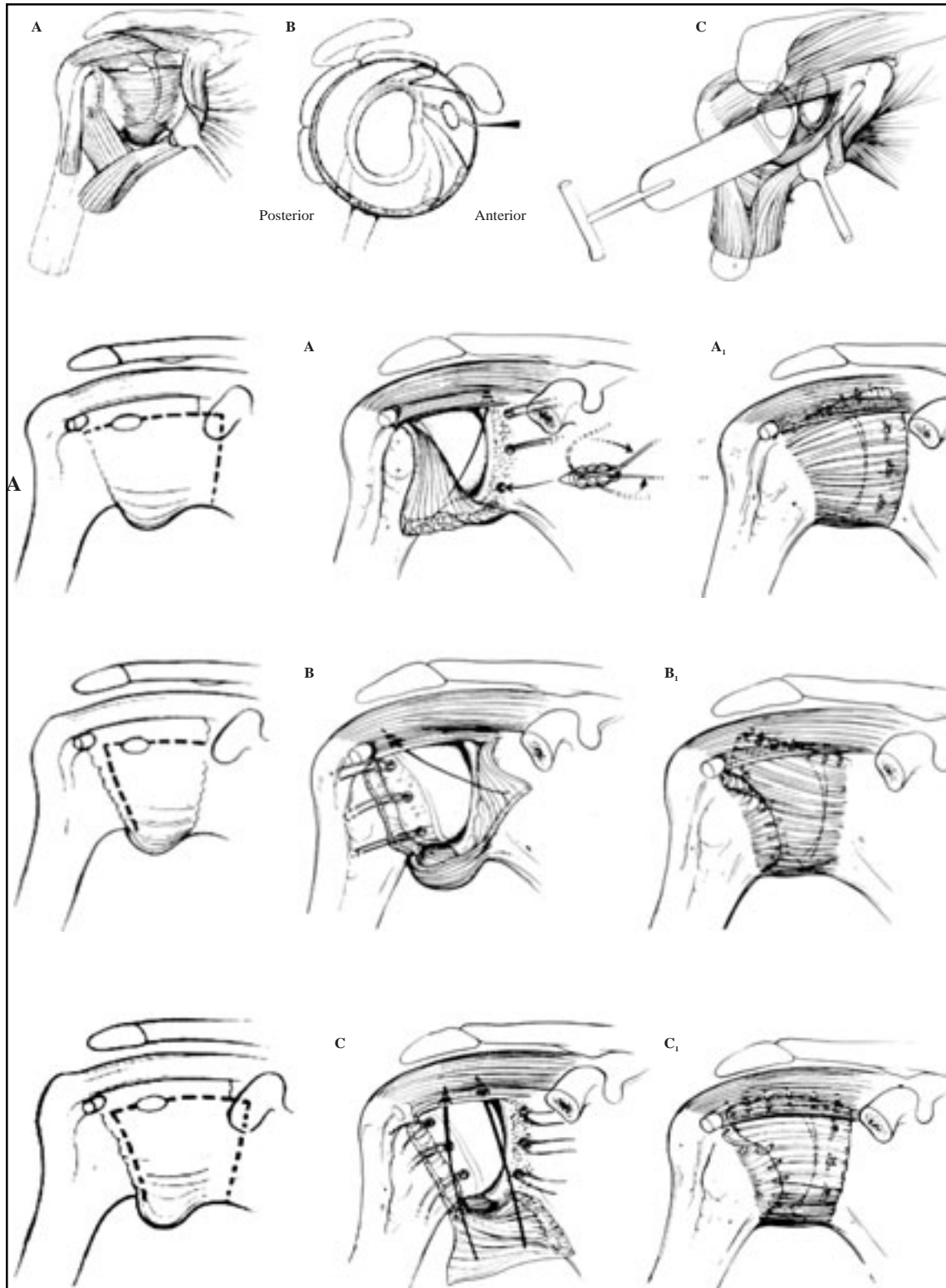
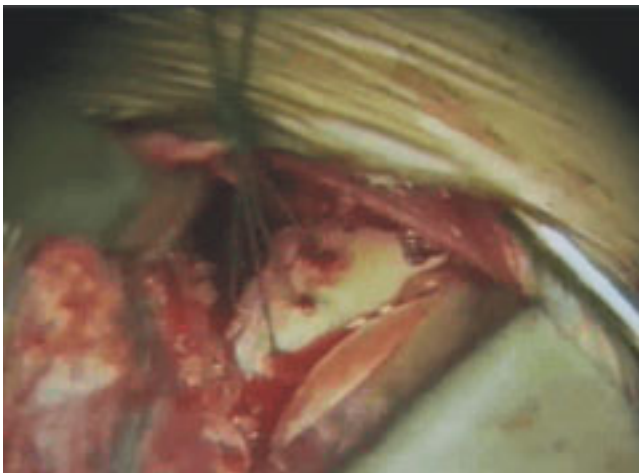
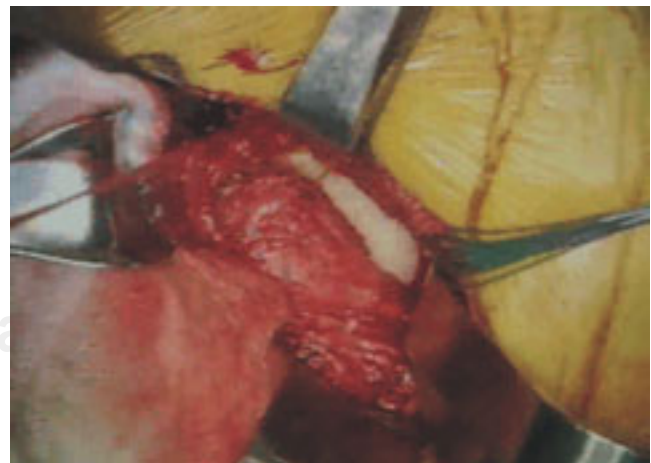

Tabla 1. Resultados postoperatorios.

Hallazgos operatorios						Movilidad postoperatoria									
PT.	Ban- kart	Laxitud capsular	Lesión intervalo	Lesión Hill Sachs	SLAP	Fle- xión	Abducción	R. Externa	R.E. 90° ABD*	Dolor	Fuerza	Esta- bilidad	Fun- ción laboral	Reinte- gración	Luxa- ción
1	+	-		+	-	165	70	T9	90	5	5	5	4	14	Sí
2	-	+		+	-	180	70	T8	100	5	5	5	4	12	
3	+	+	+	+	-	135	40	T10	85	2	5	4	2	16	
4	+	-		-	-	180	75	T9	100	5	5	5	4	12	
5	+	-		-	-	155	70	T9	90	4	4	4	4	15	
6	-	-		-	-	180	80	T6	100	5	5	5	4	12	
7	+	+	+	+	-	180	80	T6	100	5	5	5	4	13	
8	+	+		+	-	140	45	T1	90	2	4	1	3	16	
9	+	+	+	+	-	180	80	T8	100	5	5	5	4	13	
10	+	+		-	-	180	70	T7	100	5	5	5	4	12	
11	-	+		+	-	180	75	T9	100	5	5	5	4	13	
12	+	-		-	-	180	80	T7	100	5	5	5	4	12	
13	- +			+	-	160	65	T9	90	4	5	5	4	13	
14	+	-		-	-	150	30	T10	95	3	4	5	2	14	
15	+	+	+	-	+	180	80	T6	100	5	5	5	4	12	
16	+	+		+	-	180	70	T8	100	5	5	5	4	13	
17	+	+	+	+	-	170	70	T7	95	5	5	5	4	12	
18	+	+	+	+	-	160	60	T9	90	4	5	5	4	14	
19	-	+		-	-	170	75	T7	90	4	5	5	4	15	
20	+	-		-	-	155	60	T10	85	3	4	5	3	13	
21	+	+	+	+	+	180	80	T7	100	5	5	5	4	12	
22	-	-		-	-	180	75	T6	100	5	5	5	4	12	
23	+	-		+	-	165	60	T9	90	4	5	5	4	14	
24	+	-		-	-	180	80	T6	100	5	5	5	4	12	
25	-	+		+	-	180	80	T6	95	5	5	5	4	13	
26	+	-		-	-	180	80	T8	100	5	5	5	4	12	
27	+	-		-	-	160	60	T9	85	4	5	5	4	14	
28	+	-		-	-	175	80	T6	95	5	5	5	4	13	
29	-	+		-	-	170	70	T8	90	5	5	5	4	13	
30	+	+	+	+	-	160	60	T10	85	4	5	5	4	14	
31	-	+		+	-	130	50	L4	80	1	4	1	2	16	Sí
Media	22(71%)	18(58%)	8(26%)	16(51%)	2(7%)	168° ± 14.2	69° ± 12.8	T9	94° ± 6.4					14 ± 1.2	

* R.E. (90° ABD)* = Rotación externa a 90° abducción
Reintegración laboral en semanas

**Figura 1.** Lesión de Bankart.**Figura 2.** Plicatura capsular anatómica.

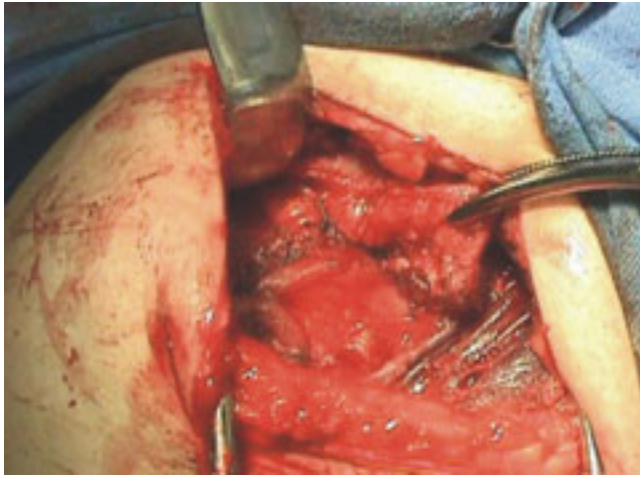
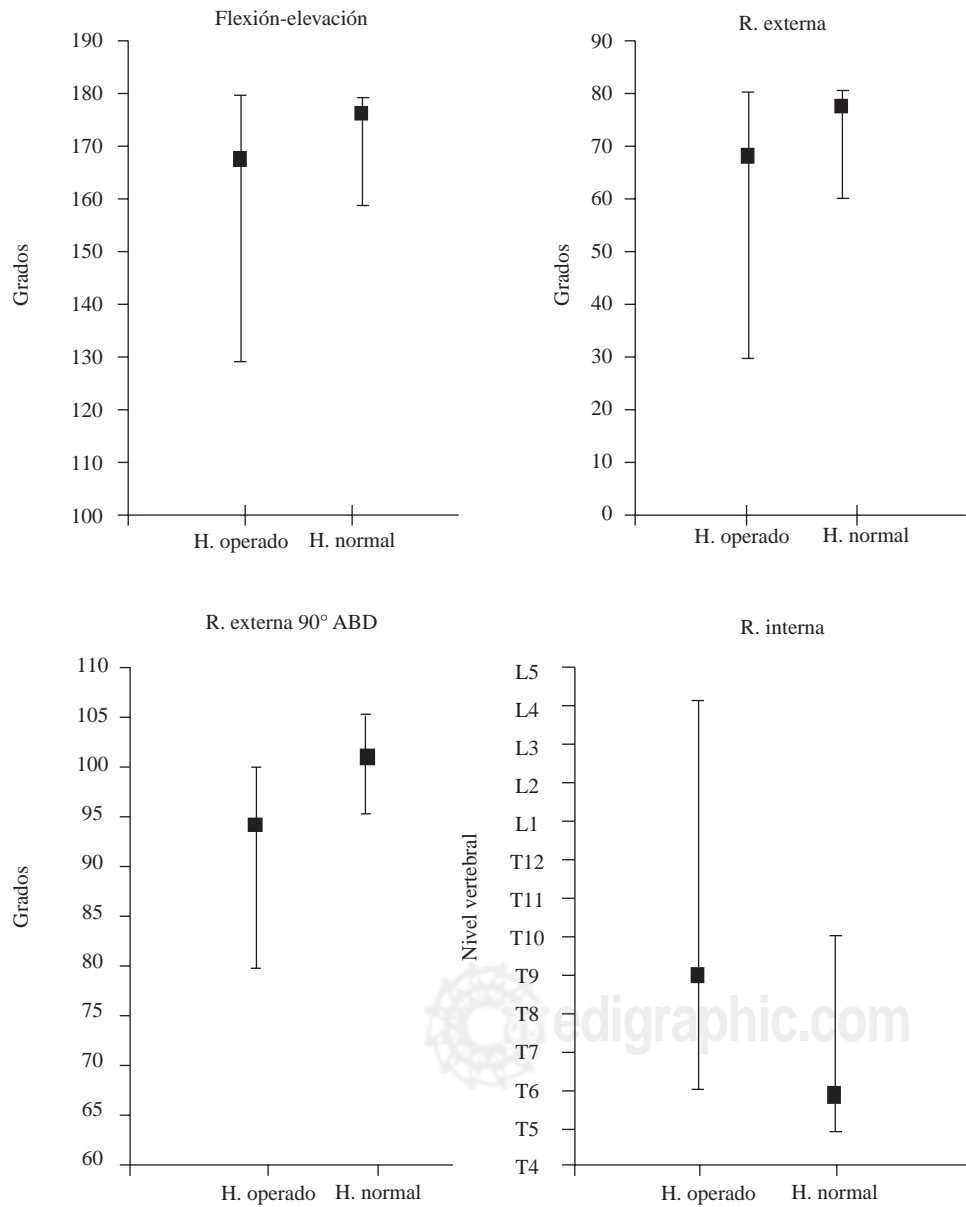


Figura 3. Reparación subescapular.

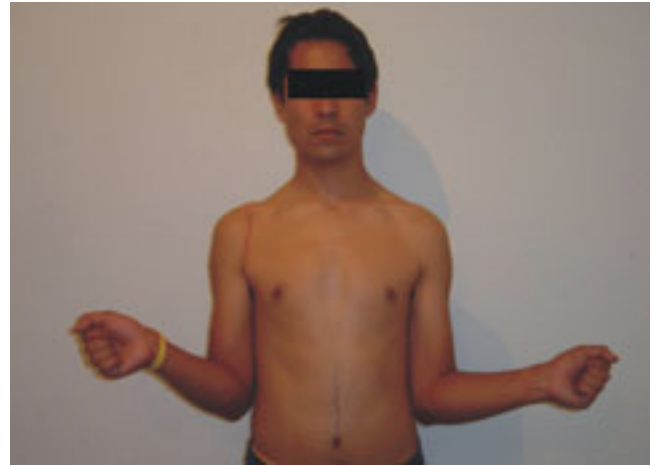

Figura 4. Rotación externa.



Gráfica 1.

Dolor: 26 pacientes (87%) no reportaron dolor o reportaron una incomodidad leve con las actividades de la vida diaria. Dos pacientes se quejaron de dolor relacionado con alguna actividad y 2 pacientes presentaron incomodidad moderada con la mayoría de las actividades incluyendo actividades laborales y otras, entre tanto que 1 paciente presentó dolor intenso para todas las actividades (*Tabla 1*).

Recurrencia de inestabilidad: 2 pacientes (6%) desarrollaron inestabilidad recurrente posterior a un evento traumático. Uno de los casos correspondió a un paciente masculino de 52 años, conductor de tráiler quien 9 meses posterior a la cirugía al realizar abducción y rotación externa máximas presentó un nuevo episodio de luxación glenohumeral, posteriormente se determinó como causa de la reluxación una gran lesión de Hill Sachs, que interesaba aproximadamente al 25% de la cabeza humeral. La segunda se produjo en un paciente masculino de 44 años de edad estibador de ocupación, quien al levantar un objeto de 30 kg de peso sobre la cabeza en abducción y rotación externa del hombro inició con nuevos episodios de luxación glenohumeral (*Tabla 1*).

Reintegración laboral: La reintegración laboral ocurrió como mínimo a las 12 semanas y máximo a las 16 semanas postoperatorio con una media de 13 ± 1.2 semanas. Todos los pacientes intervenidos quirúrgicamente pudieron reintegrarse a sus actividades habituales o laborales al mismo nivel que antes de la lesión, excepto en cuatro casos, dos debido a un nuevo episodio de luxación y otros dos por limitación de la movilidad más molestias inespecíficas sobre todo al realizar actividades por encima de la cabeza (*Tabla 1*).

Satisfacción del paciente: Un total de 27 pacientes (87%) consideraron el procedimiento quirúrgico como satisfactorio para las categorías de movilidad, dolor, estabilidad, fuerza muscular y función. De los 4 pacientes insatisfechos 2 presentaron arcos de movilidad limitados y datos clínicos de inestabilidad con aprehensión (+) y 2 presentaron un nuevo episodio de luxación glenohumeral.

Discusión

En 1992 Speer y col.²⁷ realizando cortes selectivos de la cápsula anterior y del ligamento glenohumeral inferior, simulando una lesión de Bankart no pudieron crear una inestabilidad significativa. El incremento de la traslación multidireccional de la cabeza humeral fue pequeño, la traslación principal y mayor fue sólo de 3.4 mm, la cual ocurrió en dirección inferior a 45 grados de abducción. Los autores concluyeron que la lesión de Bankart sola no puede simplemente ser responsable de la inestabilidad encontrada en la luxación recidivante del hombro, lo que sugiere que otras situaciones patomecánicas tales como la deformación plástica de las estructuras capsuloligamentarias juegan un papel mayor en el desarrollo de la inestabilidad.

En 1993 Bigliani y col.²⁸ llevaron a cabo un estudio en cadáveres, sustentando el rol de la deformación plástica de

la cápsula en adición a la desinserción del ligamento glenohumeral inferior en el desarrollo de la inestabilidad del hombro. En este estudio el LGHI fue dividido en tres preparaciones hueso-ligamento-hueso: La banda anterior, receso axilar anterior y receso axilar posterior, los preparados fueron sometidos a tensión para su ruptura. La elongación y la ruptura para todas estas muestras ocurrió en un promedio de 27% y tres modelos de ruptura fueron observados: ruptura en la inserción glenoidea 40%, ruptura en la sustancia media del ligamento 35% y ruptura en la inserción humeral 25%. Cuando la ruptura ocurrió en el sitio de la inserción glenoidea ésta ocurrió solamente después de una elongación significativa del ligamento glenohumeral inferior.

En 1993 Harriman y col.⁸ han demostrado la importancia de la cápsula del intervalo rotador en la traslación inferior y posterior de la cabeza humeral. La sección de la cápsula del intervalo rotador incrementa la traslación posterior de la cabeza humeral en un 50% y la traslación inferior en un 100%. Entre tanto la imbricación de la cápsula del intervalo rotador disminuye la traslación inferior a un grado menor que el estado inicial con una subsiguiente pérdida de la rotación externa.

En un reporte realizado por Neer y foster²¹ 17 (47%) de 36 pacientes, 20 (50%) de 40 pacientes en un estudio por Altchek y col.²⁵ 29 (76%) de 38 pacientes en una serie de Cuper y Brends²⁹ tuvieron laxitud ligamentaria generalizada y en estas mismas series la prevalencia de la lesión de Bankart fue completamente variable desde un 14% a un 90%.

En nuestra serie se pudo identificar la lesión de Bankart en 22 pacientes (74%) de 31 casos confirmando que la lesión de Bankart si bien es menos frecuentemente considerada como la lesión esencial y única para el desarrollo de la inestabilidad glenohumeral, es sin embargo la lesión más frecuentemente encontrada. Agregada a esta lesión se pudo encontrar laxitud capsuloligamentaria generalizada en 18 (58%) de todos los casos de la serie.

Nuestras observaciones concuerdan con las conclusiones de los estudios anteriormente mencionados y sugieren que los pacientes con inestabilidad glenohumeral recurrente tienen varios grados de lesión capsular. La patología capsular incluye una combinación de elongación traumática (deformación plástica) o avulsión traumática y desarrollo de laxitud capsular. La cirugía descrita en el presente reporte es un método anatómico de reconstrucción que permite una gran laxitud en la corrección de la anomalía encontrada en el momento de la cirugía, la cual incluye cuando existe lesión de Bankart fijación anatómica de la cápsula y el rodete glenoideo al reborde glenoideo, plicatura capsular anatómica con reducción del volumen total de la cápsula más cierre del intervalo rotador cuando existe redundancia capsular o una combinación de ambos procedimientos. Constituye ésta una reparación anatómica, fisiológica que intenta reparar directamente el origen de la inestabilidad recurrente.

En nuestro estudio, 26 pacientes (83%) tuvieron resultados excelentes y buenos con un alto grado de satisfacción por parte del paciente y una mejoría marcada en las categorías dolor, fuerza, estabilidad y función.²⁹ De acuerdo con el concepto de reparación anatómica sustentado en este reporte, se nota una preservación fisiológica de la movilidad mayor o igual que las reportadas en otras series de reparación anatómica y no anatómicas.^{11,13,19,22} Con una restricción de la elevación de 11 grados y una restricción de la rotación externa de 10 grados. En la presente serie además se han observado signos de degeneración artrósica¹⁵ de la articulación sólo en un paciente a 3 años de la intervención, sin embargo nuestro seguimiento es algo corto y será necesario esperar más para poder asegurar que no se han producido efectos perniciosos en la articulación.

Conclusiones

El mérito de cualquier procedimiento de reconstrucción anatómica o no anatómica del hombro radica en la capacidad para restaurar la función y estabilidad premórbidas mientras se mantiene un rango fisiológico de movimiento.

El acceso y el procedimiento quirúrgico específico estarán determinados por la anatomía patológica concreta, por lo que es importante seleccionar el tipo de operación que corregirá las lesiones anatómicas existentes. Para la mayoría de los pacientes con luxación glenohumeral recurrente la anatomía patológica esencial es de tipo capsular o capsulolabral, asociado en algunos casos a lesión del intervalo de los rotadores. Una reparación anatómica de estas lesiones mediante fijación anatómica de la cápsula y del rodete glenoideo al reborde glenoideo, plicatura capsular cuando hay redundancia capsular más cierre del intervalo rotador han demostrado ser un procedimiento eficaz para el manejo de la inestabilidad glenohumeral recurrente con resultados excelentes y buenos en el 82% de los casos.

Basado en nuestro análisis se concluye que el procedimiento de capsuloplastia anatómica más cierre del intervalo rotador es un procedimiento efectivo para la reconstrucción de la inestabilidad glenohumeral recurrente independientemente de su etiología.

Bibliografía

1. Bigliani L, Newton PM, Steinmann SP, et al: Glenoid rim lesions associated with recurrent anterior dislocation of the shoulder. *Am J Sports Med* 1998; 26(1): 41-45.
2. Harryman D 2nd, Sidles J, Clark JM, et al: Translation of the humeral head on the glenoid with passive glenohumeral motion. *J Bone Joint Surg Am* 1990; 72(9): 1334-1343.
3. O'Brien S, Neves M, Arnowsky S, et al: The anatomy and histology of the inferior glenohumeral ligament complex of the shoulder. *Am J Sports Med* 1990; 18(5): 449-56.
4. Schwartz R, O'Brien S, Warren RF: Capsular restraints to the abducted shoulder: A biomechanical study. 1988; 12: 727.
5. Turkel S, Panio M, Marshall JL, et al: Stabilizing mechanisms preventing anterior dislocation of the glenohumeral joint. *J Bone Joint Surg Am* 1981; 63(8): 1208-17.

6. Speer KP: Anatomy and pathomechanics of shoulder instability. *Clin Sports Med* 1995; 14(4): 751-760.
7. Brian JC, Scott AR, Stephen J, O'Brien, David Altchek: Anatomy and histology of the rotator interval capsule of the shoulder. *Clin Orthop* 2001; 390: 129-137.
8. Harryman DA 2nd, Sidles J, Matsen FT 3rd: The role of the rotator interval capsule in passive motion and stability of the shoulder. *J Bone Joint Surg Am* 1992; 74(1): 53-66.
9. Warner JJ, Deng XH, Warren RF: Static capsuloligamentous restraints to superior inferior translation of the glenohumeral joint. *Am J Sports Med* 1992; 20(6): 675-685.
10. Zarins B, McMahon MS, Rowe CR: Diagnosis and treatment of traumatic anterior instability of the shoulder. *Clin Orthop* 1993; (291): 75-84.
11. Lippitt SB, Steven MD, Frederick Matsen MD: Mechanisms of glenohumeral joint stability. *Clin Orthop Relat Res* 1993; (291): 20-28.
12. González Pérez Claudia E: Manual de Normas y Procedimientos. Técnico Médicos. IMSS. HTOLV. Módulo de Extremidad Torácica.
13. Taylor DC, Arciero RA: Pathologic changes associated with shoulder dislocations. *Am J Sports Med* 1997; 25(3): 306-311.
14. Ortiz CJ, Tesis: Evaluación postquirúrgica de la luxación recidivante anterior del hombro tratada con técnica de Magnuson Stack Modificada. HTOLV. IMSS. 1992.
15. Hawkins RJ, Angelo RL: Glenohumeral osteoarthritis. A late complication of the Putti-Platt repair. *J Bone Joint Surg* 1990; 72(8): 1193-1197.
16. Karadimas J, Rentis, Varovchas G: Repair of recurrent anterior dislocation of the shoulder using transfer of the subscapularis tendon. *J Bone Joint Surg Am*. 1980; 62(7): 147-149.
17. Lusardi DA, Wirth MA, Rockwood CA Jr: Loss of external rotation following anterior capsulorrhaphy of the shoulder *J Bone Joint Surg Am*. 1993; 75(8): 1185-1192.
18. Altchek DW, Warren RF, et al: T-plasty modification of the Bankart procedure for multidirectional instability of the anterior and inferior types. *J Bone Joint Surg Am* 1991; 73(1): 105-12.
19. ElAttrache N, Jobe F: Anterior capsulolabral reconstruction in the treatment of traumatic glenohumeral instability. *J Shoulder Elbow Surg* 1994; 3: 54.
20. Jobe FW, Giangarra CE, Kvitne RS, Glousman RE: Anterior capsulolabral reconstruction of the shoulder in athletes in overhead sports. *Am J Sports Med* 1991; 19(5): 428-34.
21. Neer CS, Foster CR: Inferior capsular shift for involuntary inferior and multidirectional instability of the shoulder. *J Bone Joint Sur* 1980; 62(6): 897-908.
22. Larry O, Warren RF, Stephen J, O'Brien, David W: Altchek, Isolated Closure of Rotator Interval Defects for Shoulder Instability. *Am J Sports Med* 1995; 23: 5.
23. Michael J Skybar, Russell F Warren, David W Altchek: "The Upper Extremity in Sports Medicine" in Instability of the Shoulder. Mosby Company Chapter 7 pp, 181-212, 1990.
24. O'Brien SJ, Pagnani MJ, Panariello RA, Flynn HM, Fealy S: "The Athletes Shoulder" in Anterior Instability of the Shoulder Mosby Company, Mexico, Chapter 18 pp. 177-201. 1997.
25. King GJ, Richards RR, Zuckerman JD, et al: A standardized method for assessment of elbow function. Research Committee, American Shoulder and Elbow Surgeons. *J Shoulder Elbow Surg* 1999; 8(4): 351-354.
26. Walch G: La luxation récidivante antérieure de l'épaule. Journées de printemps de la SOFCOT, Estoril Mai 1990, *Rev Chir Orthop* 1991; (suppl 1): 77-148.
27. Speer KP, Deng X, Borrero S, et al: Biomechanical evaluation of a simulated Bankart lesion. *J Bone Joint Surg Am* 1994; 76(12): 1819-1826.
28. Bigliani LU, Pollock RG, Soslowsky LJ, et al: Tensile properties of the inferior glenohumeral ligament. *J Orthop Res* 1992; 10(2): 187-197.
29. Cooper RA, Brems JJ: The inferior capsular-shift procedure for multidirectional instability of the shoulder. *J Bone Joint Surg Am* 1992; 74(10): 1516-1521.